Anatomie humaine

Anatomie humaine

Bases pour une première approche

PIERRE BONNET

ULIÈGE LIBRARY / PRESSES UNIVERSITAIRES DE LIÈGE
LIÈGE

Anatomie humaine Droit d'auteur © par Pierre Bonnet est sous licence License Creative Commons Attribution - Pas d'utilisation commerciale - Partage dans les mêmes conditions 4.0 International, sauf indication contraire.

Contents

Avant-propos 1

Partie 1

Chapitre 1. Introduction générale

Chapitre 2. Les outils de l'anatomie

section 1 : voir dans l’espace 15
section 2 : modalités de préparation du sujet anatomique 35
section 3 : règles de la description anatomique 50

Chapitre 3 : de la cellule au fœtus

section 1 : gamétogenèse 97
section 2 : fécondation 109
section 3 : implantation 112
section 4 : gastrulation 119
section 5 : Formation d’un embryon cylindrique 133

chapitre 4. Architecture de base

Architecture de base du corps humain 145

Partie 2

chapitre 5. Système locomoteur

section 1 : ostéologie 177
section 2 : arthrologie 258
section 3 : myologie 279

chapitre 6. système cardiovasculaire

Section 1: origine de l'appareil cardio-vasculaire 333
section 2 : la pompe cardiaque 348
section 3 : les circuits 369

Chapitre 7. Système respiratoire

section 1 : origine de l'appareil respiratoire 409
section 2 : voies de conduction aérienne 414
section 3 : poumons plèvres cavités pleurales 435
Section 4 : mécanique ventilatoire 443

Chapitre 8. Système nerveux

section 1 : les constituants cellulaires du SN 453
section 2 : origine du système nerveux 461
section 3 : le système nerveux central 472
section 4 : le système nerveux périphérique 510
section 5 : approche fonctionnelle 526

section 6 : les organes des sens 546

Chapitre 9. Système digestif

section 1 : Structure et fonctions générales du système digestif 563
section 2 : origine du système digestif 574
section 3 : Description des segments du tube digestif 587
section 4 : description des glandes annexes 609
section 5 : Description de l'irrigation, de l'innervation et du système de défense du tube digestif 617

Chapitre 10. Systèmes Néphro-urinaire et génital

section 1 : origine des systèmes urinaire / génitaux 629
section 2 : le système urinaire 650
section 3 : le système génital 667

Chapitre 11. Système Endocrinien

Section 1 : Origine des glandes endocrines 689
Section 2 : glandes endocrines / cellules endocrines 696

Chapitre 12. Système immunitaire

Section 1 : Origine des organes lymphoïdes 709
section 2 : Organes lymphoïdes 714
Section 3 : les circuits lymphatiques 720

Partie 3

Chapitre 13

Section 1: Tête et cou 743
Section 2 : Tronc 761

Chapitre 14

Section 1: Epaule et membre supérieur 785
Section 2 : Hanche et membre inférieur 792

Avant-propos

Il existe de multiples superbes livres et atlas d'anatomie humaine, pourquoi en proposer un de plus ?

L'étudiant(e) abordant l'apprentissage de cette belle discipline est souvent perdu lorsqu'il doit mettre en place une stratégie d'apprentissage. Trop souvent, on entend dire qu'apprendre l'anatomie relève d'une mémorisation, souvent ardue… Or il n'en n'est rien. L'anatomie s'apprend en se construisant progressivement, au sens propre, en mettant en place dans l'espace les composants du corps humain. Une attention toute particulière doit être portée aux compétences qui constituent ce qui est parfois appelé l'intelligence spatiale. Abordée sous cet angle, cet apprentissage, souvent basé sur la schématisation, devient presque ludique et peut être soutenu par des illustrations nouvelles, souvent numériques, parfois tridimensionnelles ou animées, construites ou découlant de l'imagerie médicale et de la clinique pour ancrer la démarche dans le contexte futur ou s'exerceront les compétences ainsi acquises.

Le but de cet ouvrage est donc de proposer un premier contact avec l'anatomie sous cet angle. Une fois le plis pris lors de cette première approche, l'apprenant(e) approfondira ses connaissances en gardant, nous l'espérons, ce mode d'approche.

Si la démarche proposée dans cet ouvrage suit un décours classique progressif allant, après un rappel des procédures et langages propres à la science anatomique (Partie 1), de l'anatomie systémique (Partie 2) vers l'anatomie topographique (Partie 3), une vision topographique est cependant initiée dès le départ tout en liant l'approche macroscopique aux données microscopiques.

Cet apprentissage de l'Anatomie correspond à la structure du cursus des études médicales adoptée depuis plus de 20 ans à l'Université de Liège. Après avoir fixé les bases anatomiques qui correspondent à ce livre, les compétences anatomiques

sont approfondies par une approche intégrée par régions anatomiques (modules) qui associe anatomie, embryologie, histologie, physiologie et sémiologie.

Cet ouvrage n'est donc pas un atlas d'Anatomie humaine mais propose un mode d'approche qui devra être complété par l'étude des excellents atlas disponibles : Netter, Gray's Anatomy, Kamina, Sobotta, Rouvière ou Prométhée (liste non exhaustive).

PARTIE 1

L’acquisition de la connaissance anatomique repose sur des compétences de vision spatiale qui sont sollicitées dans toutes les sciences morphologiques telles l’histologie, l’anatomopathologie ou la radiologie. Le chapitre 1 évoque ces compétences.

Les codes de la description morphologique (macro- ou microscopique) sont spécifiques et sont ici définis de même que les outils et procédés de l’étude anatomique. C’est l’objet du chapitre 2.

Dans le chapitre 3, les étapes du développement embryologique et fœtal sont résumées. En partant d’une cellule en division apparaissent les principaux tissus et la formation globale du tronc et des membres. Cette première étape évolutive servira de point de départ à l’apparition des systèmes abordée dans la deuxième partie.

Sur cette base embryologique, le chapitre 4 définit un plan de base du corps humain définissant les positions respectives de plusieurs grands systèmes au sein des principales régions anatomiques. Ce plan guidera la navigation dans la deuxième partie.

CHAPITRE 1. INTRODUCTION GÉNÉRALE

Définition, Historique et divisions de l'Anatomie

L'anatomie du grec « anatome » (incision, dissection) étudie la structure du corps humain soit la forme, la position spatiale des différents composants et leurs rapports respectifs qui définissent le plan, l'architecture, du corps humain. Discipline ancienne, elle étudie classiquement les éléments observables à l'œil nu.

Aujourd'hui la structure du corps humain doit s'intégrer depuis l'échelon moléculaire jusqu'à l'échelle macroscopique.

Les atomes et molécules de base s'organisent en macromolécules, en membranes et forment la plus petite unité vivante, la cellule.

La cellule humaine, eukaryote (nuclée et contenant des organelles à l'inverse des cellules prokaryote), trouve son origine dans la fusion des gamètes mâle et femelle. En se divisant elle donnera progressivement des cellules filles spécialisées qui s'associent pour former les 4 tissus de base (fig 1-1):

- Tissu épithélial
- Tissu conjonctif
- Tissu musculaire
- Tissu nerveux

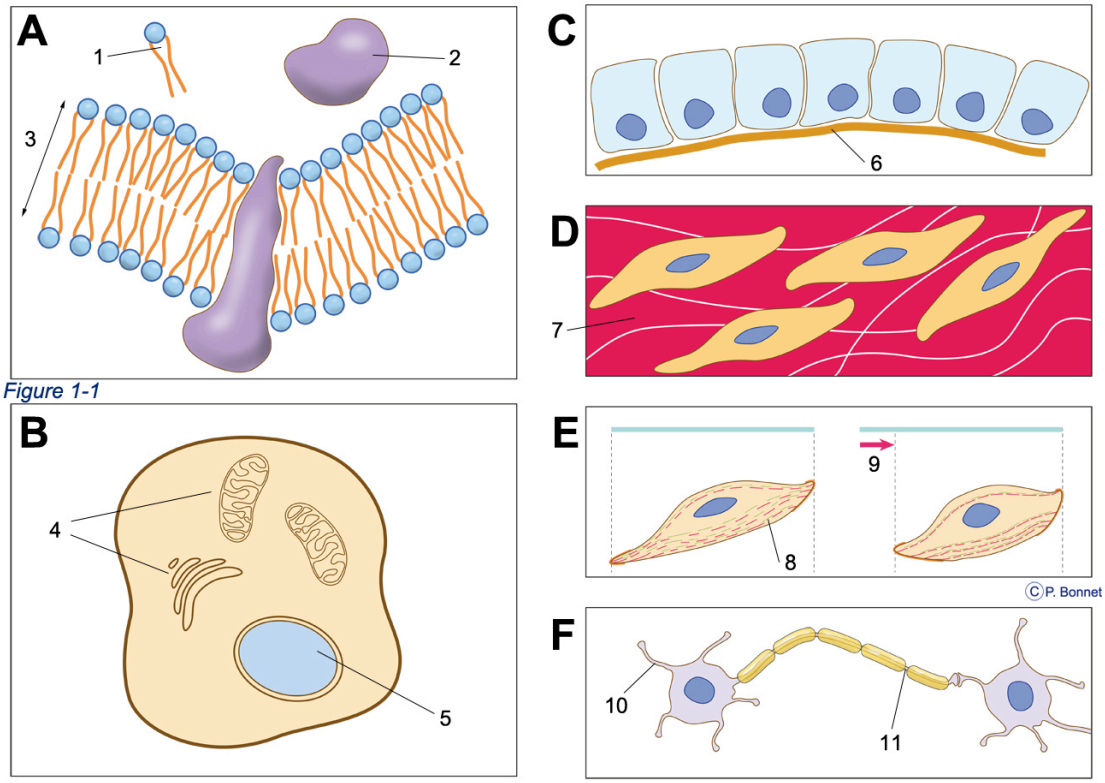

Figure 1-1 ***De la molécule aux tissus : échelons microscopiques***

***A** : Le premier échelon est moléculaire. Les phospholipides (= 1) s'organisent en double couche avec les macromolécules que sont les protéines (= 2) pour former des membranes (=3)*

***B** : Le deuxième échelon est cellulaire. Les membranes délimitent un volume contenant le cystoplasme abritant les organites (= 4) et le noyau cellulaire (= 5).*

***C** : Les cellules de fonction et de morphologie semblables constituent le troisième échelon microscopique, l'ensemble de ces cellules constituent un tissu, on distingue :*

- *les tissus épithéliaux : cellules jointives reposant sur une membrane basale (= 6) pour former des revêtements internes et externes et des structures sécrétrices (glandes) **C***
- *les tissus conjonctifs (soutien) composés de cellules et d'une matrice extra-cellulaire (= 7) variable en composition et consistance (dure (os, cartilage), molle ou liquide (sang)) **D***
- *les tissus musculaires dont les cellules sont capables d'une contraction diminuant la longueur cellulaire (= 9) grâce au « téléscopage » de filaments protéiques intracytoplasmiques (= 8) **E***
- *le tissu nerveux dont les cellules sont munies de prolongements cytoplasmiques (dendrites = 10, axone = 11) permettant d'établir des contacts entre elles et la transmission d'influx. **F***

L'étude de ces tissus et organes à l'échelle microscopique est l'objet de l'histologie.

Plusieurs organes assurent une fonction complexe qui définit un système ou appareil: le cœur et les vaisseaux assurent la circulation sanguine et constituent le système circulatoire, (fig 1-2).

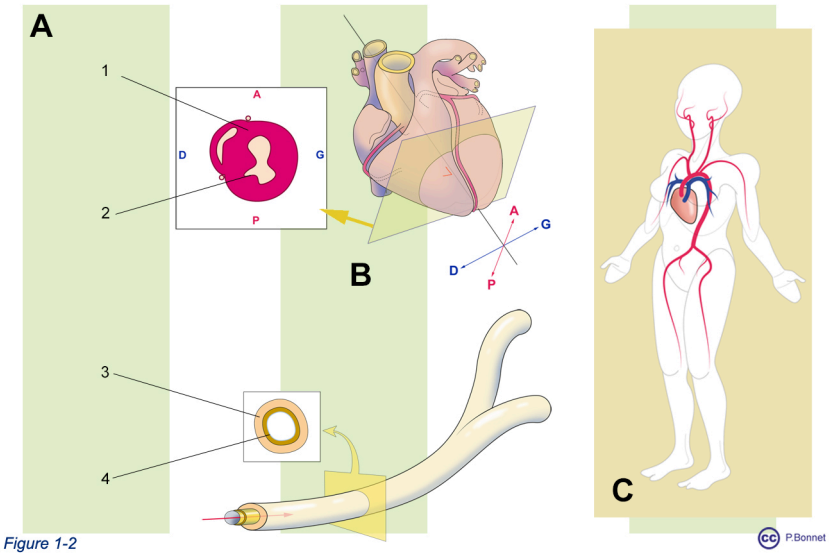

Figure 1-2 ***Tissus Organes Systèmes : échelons macroscopiques***

***A** : L'assemblage des éléments tissulaires tels que le muscle (1 = muscle strié cardiaque, 3 = muscle lisse) et le tissu épithélial (2 = endocarde, 4 = endothélium vasculaire) forment des organes **B** (cœur , vaisseau) qui à leur tour composent un système **C** (système circulatoire).*

Les différents systèmes sont contrôlés volontairement ou involontairement avec des niveaux de conscience variables qui permettent de définir la *vie de relation* et la *vie végétative*.

On regroupe dans la vie de relation (consciente et volontaire) les systèmes locomoteur et nerveux et dans la vie végétative ((in)consciente et involontaire) les systèmes circulatoire, respiratoire, digestif, néphro-urinaire, reproducteur et endocrinien.

Sur cette base se définissent les deux grandes approches de l'anatomie : systémique et topographique (Fig 1-3) :

- L’anatomie systémique ou systématique étudie la structure macroscopique des organes constituant un appareil ou système donné. Elle constitue l’approche initiale courante de la science anatomique. Dans bon nombre de situation, elle donne les clés nécessaires pour comprendre les processus physiologiques d’un organe et leurs dérèglements.
- L’anatomie topographique étudie une région du corps humain en analysant les différents systèmes qui s’y rencontrent et leurs rapports respectifs. Elle nécessite une certaine maîtrise préalable de l’anatomie systémique et sa connaissance constitue une des compétence à atteindre pour les professionnels de la santé. La compréhension de la sémiologie, de l’examen clinique, du décours des processus pathologiques requièrent des connaissances topographiques. Des connaissances topographiques plus avancées deviennent indispensables pour analyser les données de l’imagerie médicale et pour procéder aux actes thérapeutiques (imagerie interventionnelle, chirurgie)

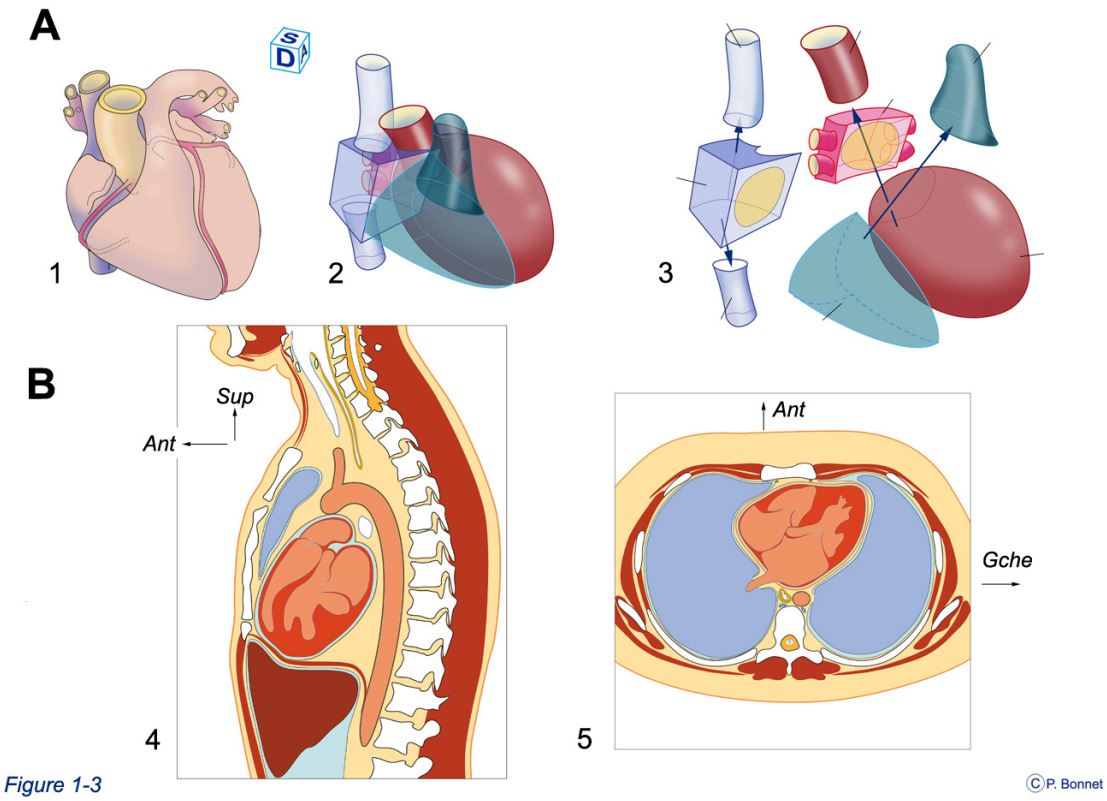

Figure 1-3 ***Anatomie systémique et topographique***

Anatomie du cœur :

***A** : approche systémique, l'organe isolé (= 1) est étudié en forme, taille, volume en utilisant l'assimilation du volume à des éléments géométriques simples permettant de décrire des faces, des arêtes, des bords… (2 et 3), voir chapitre 2, figure 2-43.*

***B** : approche topographique, les rapports de l'organe avec les structures avoisinantes sont étudiés souvent à l'aide de coupes d'incidence variable (sagittale = 4, transversale = 5), de séries de coupes, de modèles divers… (voir chapitre 2)*

A ces deux divisions de la science Anatomique, il faut ajouter :

- L'anatomie fonctionnelle établit les liens entre forme et fonction de l'organe,

à la description morphologique s'ajoutent des données physiques et physiologiques (étude des articulations et principe physique des leviers, œil et physique optique, système cardiovasculaire et mécanique des fluides etc…)

- L'anatomie clinique est une approche topographique vue sous l'angle des implications cliniques, notamment pathologiques. On y retrouve l'anatomie radiologique qui correspond à la vision de l'anatomie au travers des techniques de l'imagerie médicale et l'anatomie médico-chirurgicale qui se base sur l'anatomie pour définir les voies d'accès chirurgicales et les gestes thérapeutiques chirurgicaux.
- L'anatomie comparée étudie l'évolution morphologique des êtres vivants. Les transformations amenant de la cellule fécondée à l'âge adulte pour un individu donné constituent l'ontogenèse alors que celles observées au cours de l'évolution d'une espèce constituent la phylogenèse.
- L'anatomie des malformations étudie les anomalies de régression ou d'évolution et les malformations congénitales en essayant de comprendre le mécanisme d'apparition (tératogenèse)

CHAPITRE 2. LES OUTILS DE L'ANATOMIE

Objectifs

Au terme du chapitre 2, vous pourrez :

1. Connaître l'origine des pièces anatomiques et comprendre comment elles sont élaborées
2. Etre capable de regarder ces pièces pour en percevoir les informations morphologiques
3. Utiliser les codes descriptifs usuels pour communiquer les informations morphologiques
4. Approcher les compétences nécessaire à traduire en une représentation mentale tridimentionnelle les informations morphologiques communiquées

L'anatomie décrit l'architecture des êtres vivants. Elle nécessite de se représenter des structures dans un espace tridimensionnel, sur base d'informations spatiales acquises suivant des techniques spécifiques et partagées avec des règles de description précises. Avant d'aborder la description systématique ou topographique, il est important d'évoquer plus précisément la démarche descriptive. C'est le but de ce chapitre divisé en 3 sections :

1. Voir dans l'espace
2. Les techniques de l'étude anatomique
3. Les outils et codes de la description anatomique

section 1 : voir dans l’espace

L’apprentissage de l’Anatomie nécessite d’intégrer mentalement des données spatiales pour se construire une représentation « interne » de l’architecture du corps humain. Cette intégration est basée sur des processus cognitifs complexes maîtrisés de façon variable d’un individu à l’autre. L’ensemble de ces processus est regroupé dans la littérature sous les vocables de « perception, raisonnement, pensée ou habilités spatiales » et se base sur l’observation et la transformation dans l’espace d’objets réels ou virtuels. Ceci implique de façon non exhaustive des processus de construction / décomposition, d’orientation, de repérage, de mémorisation spatiale, de manipulation, de rotation mentale, de schématisation, de mise en perspective… auxquels s’ajoutent dans le cas de l’anatomie, la connaissance d’une nomenclature et des codes de description spécifiques.

Une grande disparité entre individus existe lorsque l’on considère les aptitudes spatiales « innées » ou « acquises » (capacité de voir, d’évoluer dans l’espace et de se représenter un espace tridimensionnel). Ces capacités sont évaluées via certains tests standardisés comme le test de Vandeberg (fig 2-1) basé sur un exercice de rotation mentale. (Vandenberg SG, Kuse AR. *Mental rotations, a group test of three-dimensional spatial visualization.* In Percept Mot Skills. 1978 Oct;47(2):599-604.)

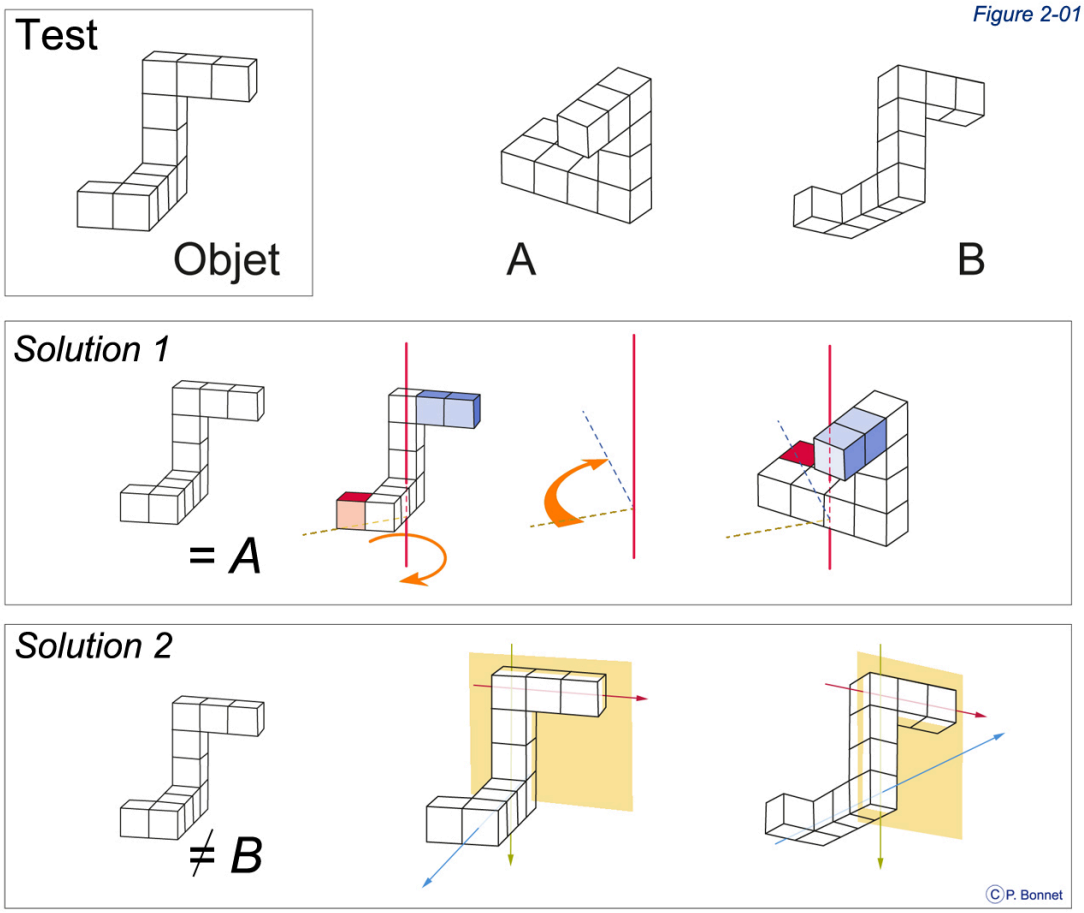

Figure 2-1 ***Test de Vandeberg***

L'objet représenté correspond-t-il à la représentation A ou à la représentation B ?

Solution 1 : L'objet présente deux expansions perpendiculaires à l'axe vertical et faites l'une d'un cube (rouge), l'autre de deux cubes (bleus), en effectuant mentalement la rotation présentée dans le cadre inférieur (flèche orange), on constate que l'objet correspond à A.

Solution 2 : Si l'on imagine le plan défini par l'axe vertical de l'objet (flèche verte) et l'axe de l'expansion supérieure (flèche rouge) on constate que l'expansion inférieure de l'objet se dirige vers l'observateur (flèche bleue) alors que dans le cas de B, cette expansion inférieure s'en éloigne. L'objet et B ne sont pas identiques mais sont l'image l'un de l'autre en miroir de part et d'autre du plan construit (jaune).

Un des buts de cet ouvrage est, au delà de l'acquisition de termes anatomiques, de sensibiliser l'apprenant à cette spécificité des sciences morphologiques : maîtriser l'anatomie ne se résume pas à la connaissance de noms et de formes théoriques mais à la capacité d'observer, de décrire, de « voir » et de « manipuler » dans l'espace les composants du corps humain. De nombreux outils existent afin d'aider l'apprenant dans cette démarche, ils sont brièvement illustrés ici. Les outils virtuels occupent une place grandissantes dans cette panoplie mais une démarche initiale basée sur la réalisation de schémas et la manipulation de modèles réels (reproduction, dissections..) reste indispensable.

Schémas simples

La première approche des volumes et de leurs caractéristiques (taille, proportion, forme, disposition spatiale) débute par l'analyse de schémas simples, représentations de l'objet en deux dimensions. Ces schémas simplifient l'objet observé, ils doivent être orientés et réalisés suivant plusieurs point de vue (de face, de profil, en vues supérieure ou inférieure). Ils illustrent les aspects tridimensionnels à partir de représentations planes (2 dimensions). L'orientation et l'ordre de grandeur doivent être clairement indiqués sur le schéma. (Fig 2-2)

Figure 2-2

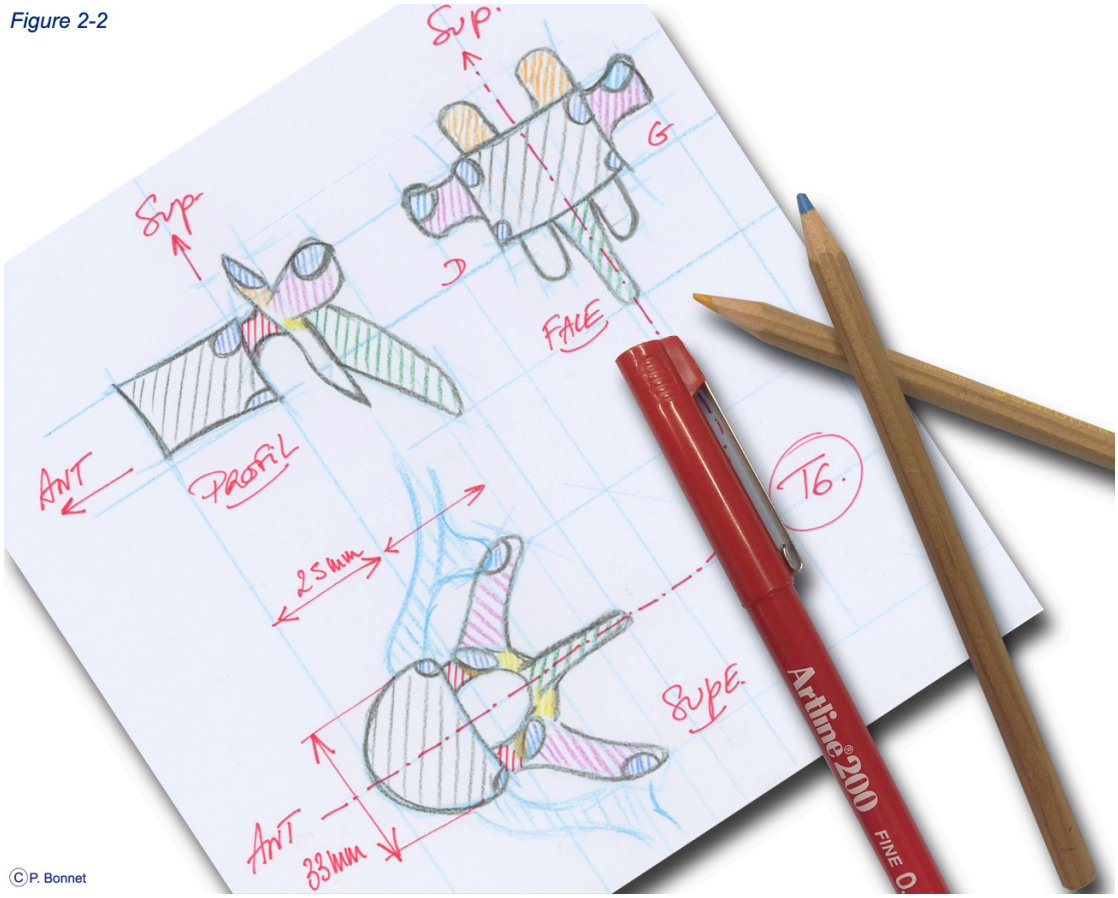

Figure 2-2 ***Schéma simple***

Les trois vues orientées de la 6éme vertèbre thoracique (T6) (profil, face et vue supérieure) utilise une même échelle. Des codes couleurs permettent de repérer aisément les structures identiques sur les 3 vues. L'analyse des 3 vues permet de comprendre la disposition des volumes de base : un corps cylindrique antérieur vertical et une arche postérieure disposée horizontalement qui comporte plusieurs expansions (apophyses). L'ensemble est muni de surfaces articulaires (hachures bleues) dont l'orientation peut être imaginée en combinant les différentes vues.

Un schéma « anatomique » rend compte d'informations morphologiques et doit être différentié des schémas illustrant par exemple des concepts fonctionnels sur base d'une grande simplification des données morphologiques.(Fig 2-3)

Figure 2-3

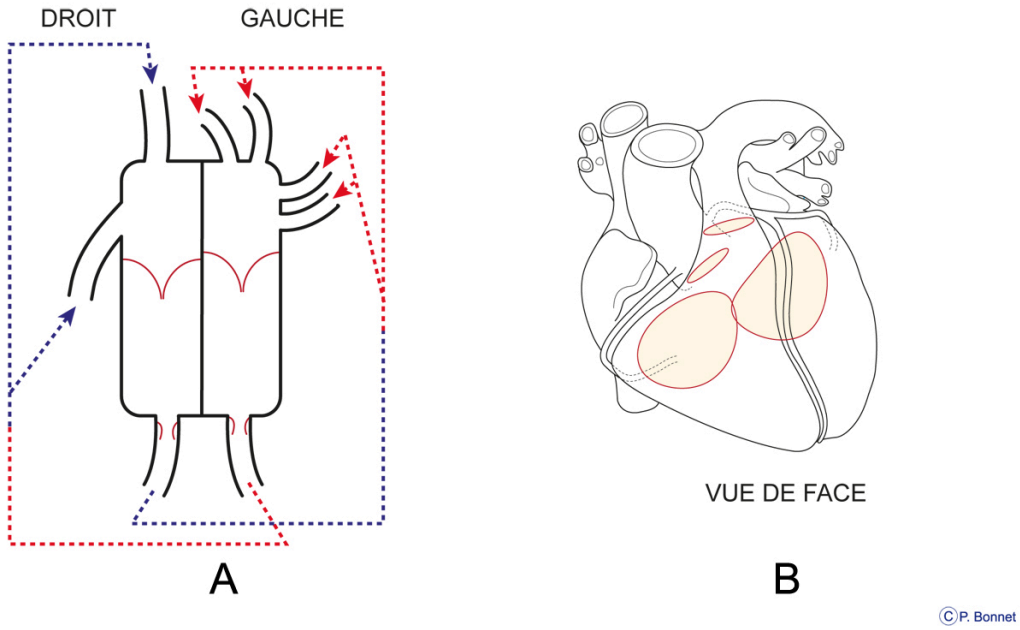

Figure 2-3 ***Schéma anatomique et schéma conceptuel***

Le schéma A conceptualise la division du tube cardiaque valvulé en 4 cavités et la circulation sanguine en « 8 » entre les cœurs droit et gauche mais ne correspond pas à la réalité morphologique. Le schéma B reproduit l'image réelle du cœur vu de face à partir d'une reconstruction de CT scanner en montrant par transparence la position exacte des valvules.

Les coupes

La structure interne d’un objet et ses rapports précis avec les structures voisines se démontre par la représentation de cet objet analysé dans un plan spécifique. Cette représentation définit une « coupe » réalisée par ce plan. Au sens strict du terme, une coupe n’a pas d’épaisseur et correspond à une construction graphique.(Fig 2-4/5)

Figure 2-4

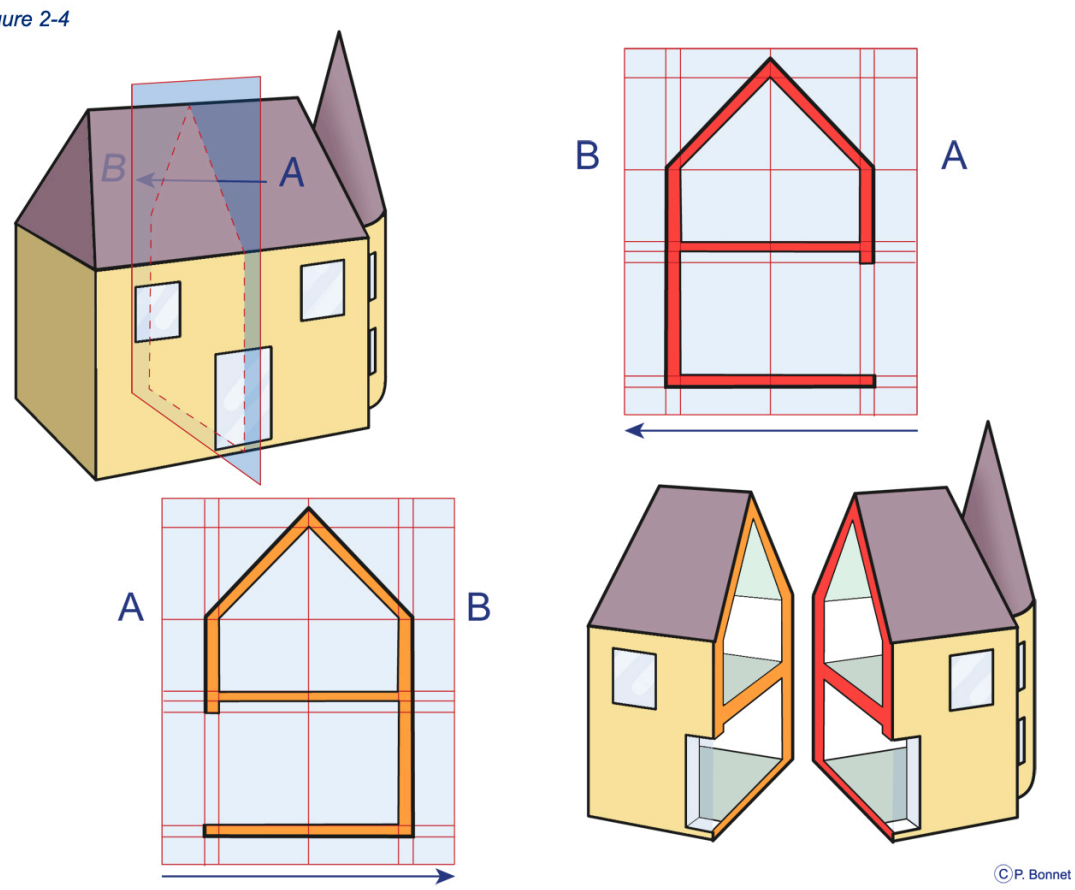

Figure 2-4 ***Coupe –Principe***

La maison est sectionnée par un plan vertical orienté de l'avant vers l'arrière de l'immeuble. Les deux surfaces de section observées sur les deux moitiés de l'objet (rouge et orange) sont deux images en miroir, identiques lorsqu'elles sont représentées avec la même orientation (A-B). Ces images illustrent la composition interne du bâtiment. La représentation du bâtiment en deux dimensions (ici hauteur et profondeur) dans ce plan de section définit la coupe A-B.

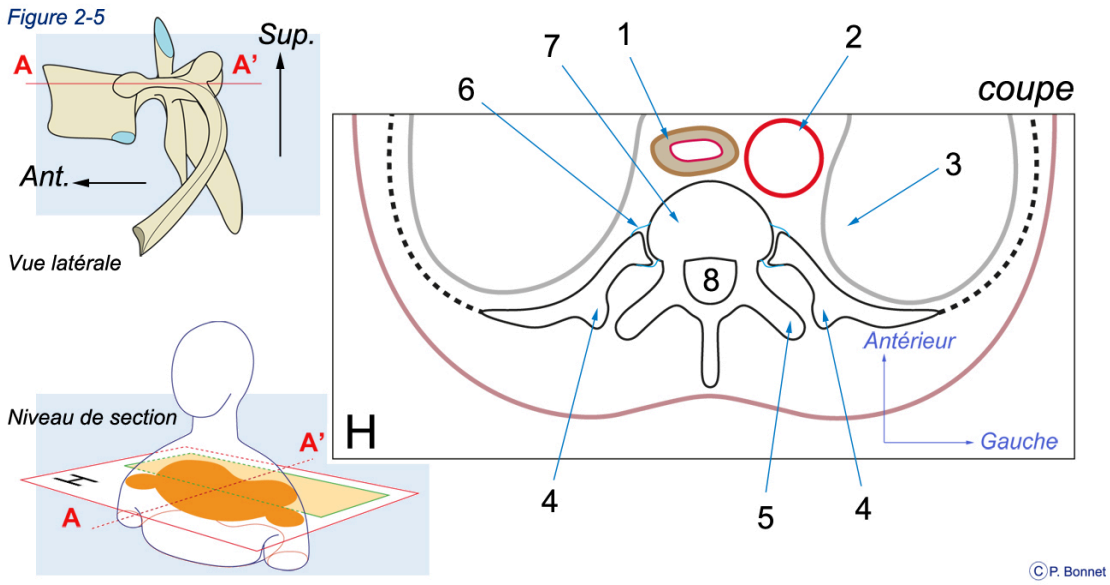

Figure 2-5 ***Coupe Anatomique niveau T6***

Coupe « H » (rectangle noir) réalisée au niveau de la partie supérieure de la sixième vertèbre thoracique (T6) suivant un plan horizontal (H) matérialisé par la ligne A-A'. La coupe permet de visualiser le canal rachidien (8) dessiné par l'arc vertébral. Elle passe par l'articulation de la tête de la côte avec le corps vertébral (7) mais au dessous de l'articulation du tubercule costal (4) avec l'apophyse transverse (5). La côte n'apparaît que partiellement dans un plan transversal. Ces deux observations rendent compte de l'obliquité du plan dans lequel se trouve l'arc costal. Une coupe de ce type permet également d'étudier les relations entre la vertèbre et l'aorte (2), l'œsophage (1) et le sac pleural (3).

La coupe est regardée du bas vers le haut.

Dans un sens plus large, on parlera de coupe pour désigner la surface étudiée d'une tranche de volume entre deux sections réalisées par des plans parallèles. Plus ces plans se rapprochent (épaisseur faible) plus les images des deux surfaces des tranches se ressemblent pour se confondre lorsque l'épaisseur devient virtuelle (Fig 2-6). En histologie (anatomie microscopique), l'épaisseur de la « coupe » est réduite à quelques microns, en imagerie médicale, les coupes sont construites en atteignant une épaisseur millimétrique.

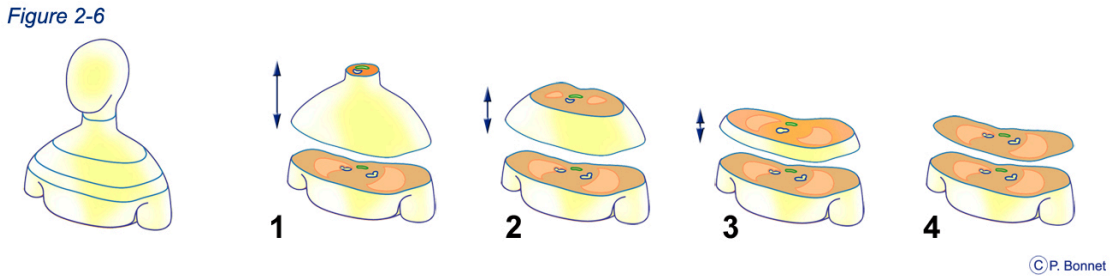

Figure 2-6 ***Coupe et tranche de section***

Le thorax est sectionné par des plans transversaux de plus en plus proches. La tranche de section devient de plus en plus fine et les surfaces de chaque tranche (supérieure et inférieure) finissent par se confondre lorsque l'épaisseur devient virtuelle.

L'analyse par séries de coupes

L'analyse d'une série de coupes réalisées par des plans parallèles donne une notion de son volume. Un œil averti voit se dessiner mentalement le volume sectionné par ces plans successifs au fur et à mesure qu'il observe la succession des coupes, comme la lecture d'une carte permet de deviner le relief d'une région en suivant le dessin des courbes de niveau et d'imaginer la surface de ce relief (voieries, plantation etc...). Sur les cartes géographiques les courbes de niveau sont toutes représentées sur le document unique que constitue la carte.(Fig 2-7)

Figure 2-7

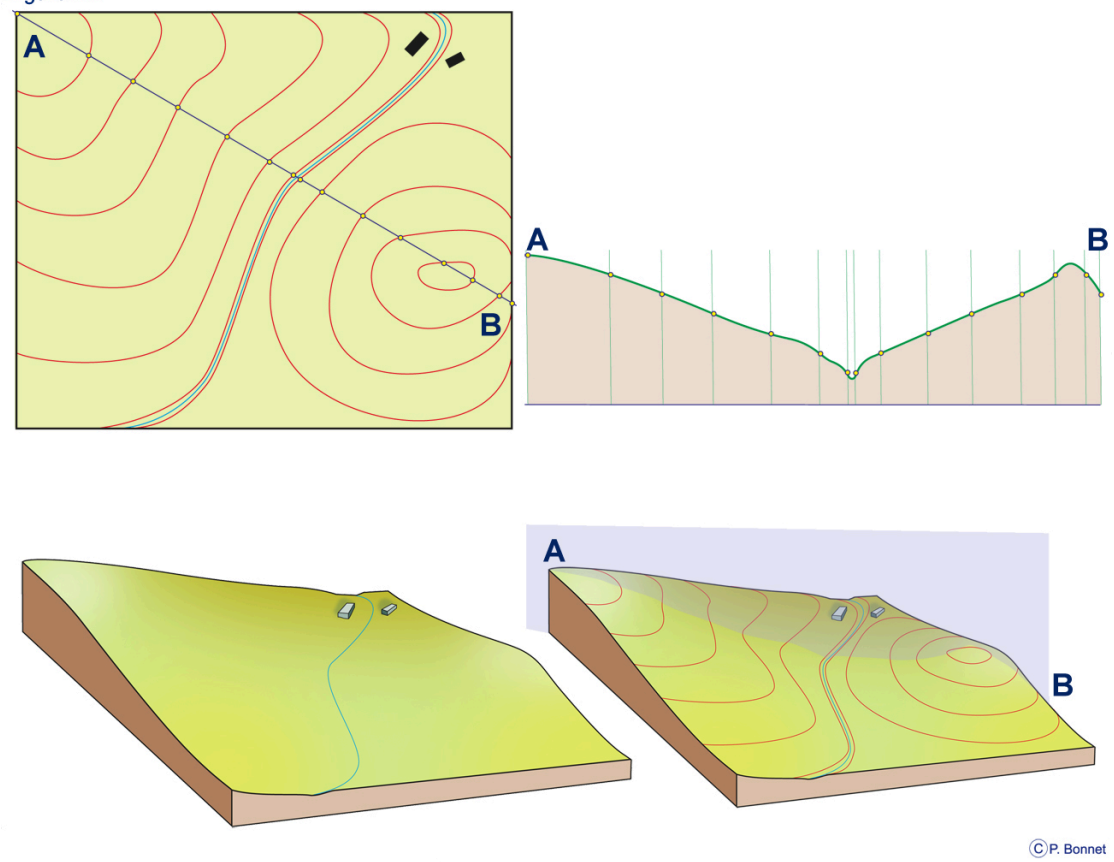

Figure 2-7 ***Succession de coupes : courbes de niveau***

Chaque courbe de niveau correspond à une coupe horizontale du relief, chacune de ces coupes est réalisée à une altitude donnée (de 5 en 5m par exemple), une coupe verticale réalisée suivant la ligne AB permet de dessiner le relief.

Le plus souvent cependant les coupes sont présentées niveau par niveau, sous forme d'une série d'images séparées. (Fig 2-8)

Figure 2-8

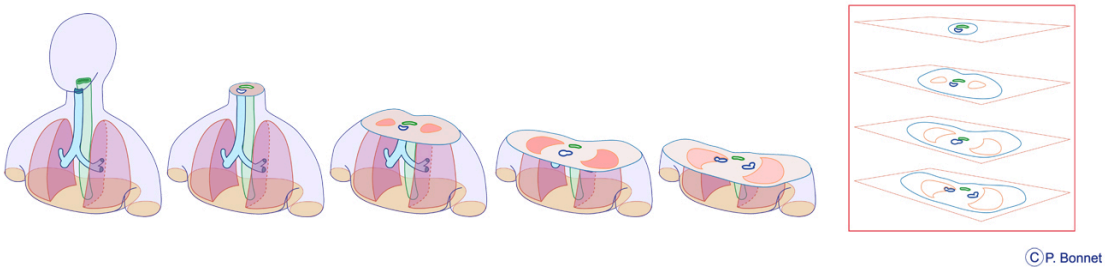

Figure 2-8 ***Coupes parallèles***

Chaque surface supérieure correspondant à une tranche de section constitue une coupe. Ces coupes présentées dans l'ordre permettent d'imaginer le volume global et la composition interne de celui-ci.

Une succession de coupes faites par des plans parallèles, permet de définir le volume correspondant. Lorsque les coupes sont perpendiculaires au volume géométrique, dans le cas d'un cylindre, les coupes dessinent des cercles de diamètre constant, dans le cas d'un cône les coupes dessinent des cercles de diamètre croissant (ou décroissant), dans le cas d'une sphère les coupes dessinent des cercles de diamètre croissant puis décroissant. (Fig 2-9)

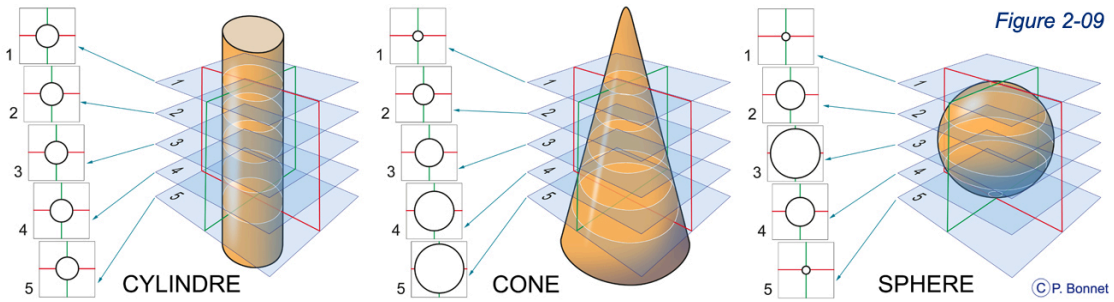

Figure 2-9 ***Cylindre, Cône et Sphère***

La série de coupes numérotées de 1 à 5 illustre la variation de l'enveloppe du volume étudié. Ces coupes peuvent également illustrer l'évolution de la structure interne du dit volume.

Avec un peu d'entraînement, l'observateur imagine les différents volumes se positionner précisément dans l'espace et leurs rapports respectifs en faisant défiler les coupes successives devant ses yeux. Ces coupes autrefois présentées côte à côte sur un film radiologique (dans le cas des coupes médicales issues d'un examen de scanner), apparaissent aujourd'hui sur un écran (ordinateur, tablette, smartphone..) dans un cadre défini. Par l'utilisation d'un curseur, le lecteur fait apparaître dans ce cadre successivement les coupes correspondant aux différents niveaux d'étude. Ce défilement permet à l'observateur de voyager à sa guise dans le volume de l'objet étudié avec la possibilité d'aller et de retour, de haut en bas, de gauche à droite ou d'avant en arrière suivant les plans de coupe utilisés. L'enveloppe externe du volume étudié est ainsi analysée tout comme la composition interne du volume.(Fig 2-10)

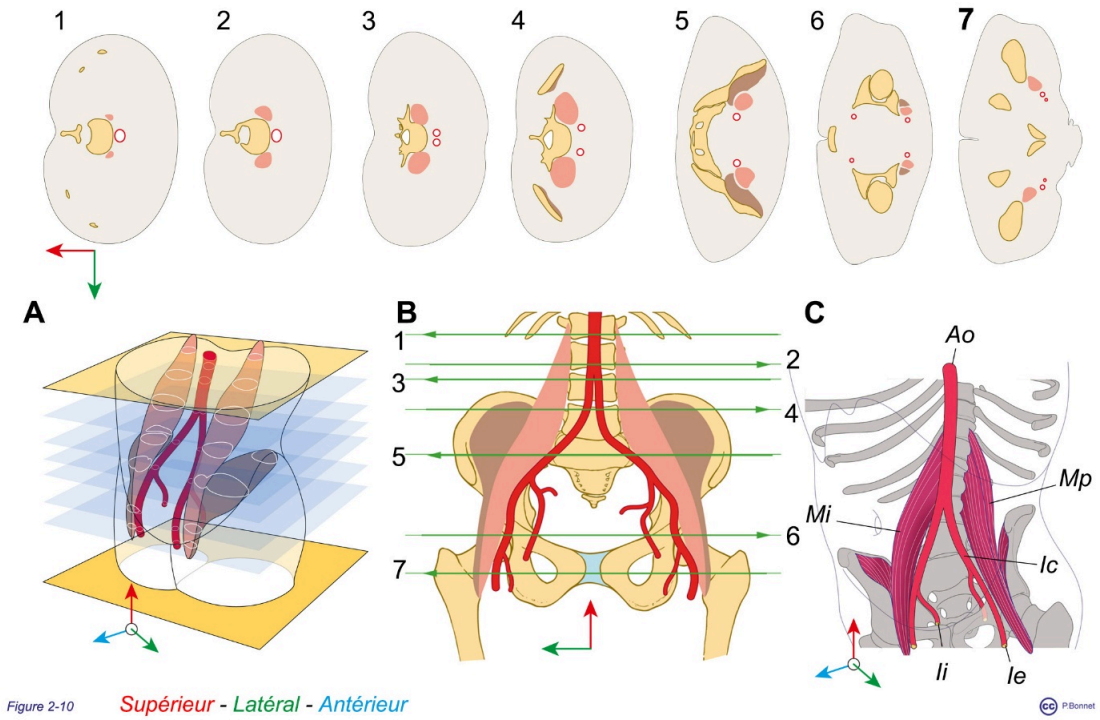

Figure 2-10 ***Des cônes inclinés et un cylindre se divisant : les 2 psoas et l'aorte***

*Les coupes C1 à C7 sont réalisées au niveau du tronc par des plans parallèles (**A**) repérés de face (**B**) par les droites 1 à 7. Sur ces coupes présentées dans l'ordre de haut en bas, la structure centrale (cercles rouges) correspond à un cylindre (l'aorte ou Ao). Vers le bas, ce cylindre se divise en artères iliaques, d'abord communes (Ic) qui se dirigent antérieurement avant de se diviser à leur tour en artères iliaques externes (Ie) et internes (Ii). En descendant les iliaques externes se dirigent vers l'avant alors que les internes se dirigent légèrement en arrière.*

Les deux masses musculaires présentant des sections circulaires du haut vers le bas, d'abord croissantes en diamètre puis décroissantes au fur et à mesure des sections, correspondent à des volumes fusiformes. Il s'agit des deux muscles psoas (Mp).

Dans la partie inférieure du volume étudié, ces deux masses musculaires fusionnent avec deux autres masses plus latérales, les deux muscles iliaques (Mi) pour présenter une insertion commune.

L'analyse des coupes permet d'une part de comprendre le volume dessiné par les masses musculaires et le dessin du circuit vasculaire et d'autre part de préciser les rapports respectifs de ces structures. L'aorte est médiane, située entre les masses musculaires. Elles se divisent en artères iliaques (communes, externes et internes) qui descendent le long de la face interne (médiale) des masses musculaires décrites.

Les modèles.

La perception des volumes et de leur position spatiale est aidée par l'observation et la manipulation de modèles réels correspondant à des reproductions plus ou moins simplifiées de la réalité : maquettes d'architectes ou de designers, modèles anatomiques…(Fig 2-11)

Ces réalisations bénéficient de l'essor des techniques informatiques (réalité virtuelle 3D, impression 3D…)

Figure 2-11

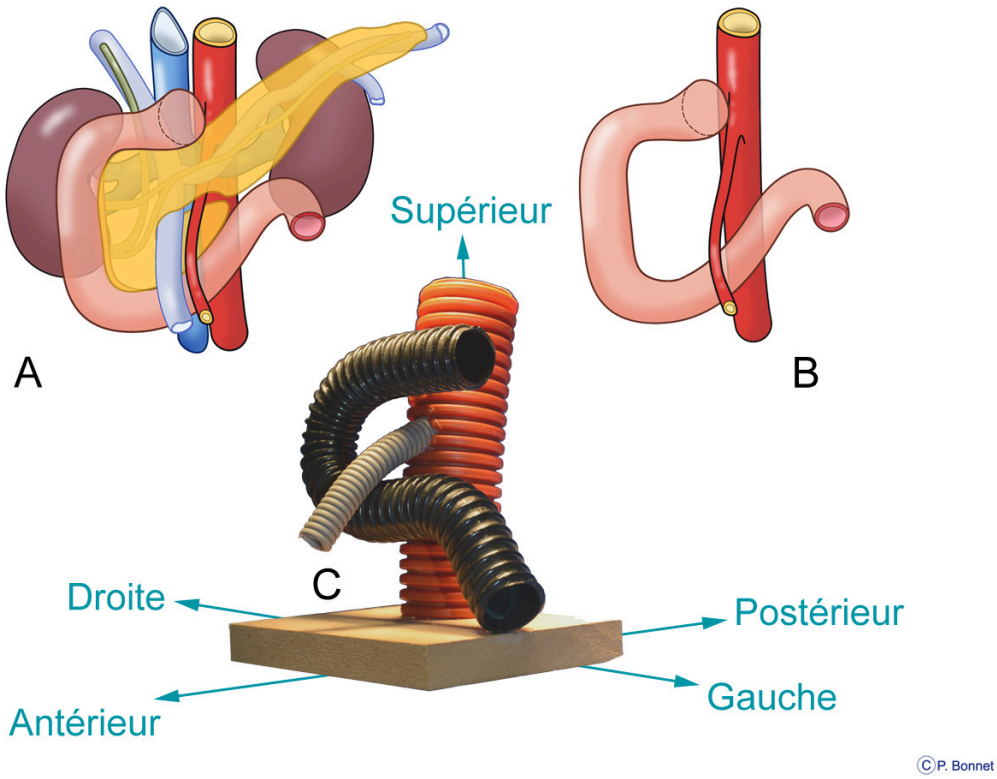

Figure 2-11 ***Une maquette anatomique : Duodenum, Artère mésentérique supérieure et Aorte***

La maquette (C) représente l'émergence de l'artère mésentérique supérieure, AMS, (tube gris) provenant de l'aorte abdominale (tube rouge) et passant devant le troisième duodénum, D3, (portion horizontale du tube noir). La vue B correspond à une représentation artistique de ces rapports, beaucoup plus complexe encore dans la réalité ! (vue A).

Quelques exercices...

Les capacités de rotation mentale, le principe des plans de section et l'analyse de coupes peuvent être testés dans un contexte anatomique en utilisant ce type de maquette comme l'illustrent les exercices suivants.(Figures 2-12/13/14)

Figure 02-12

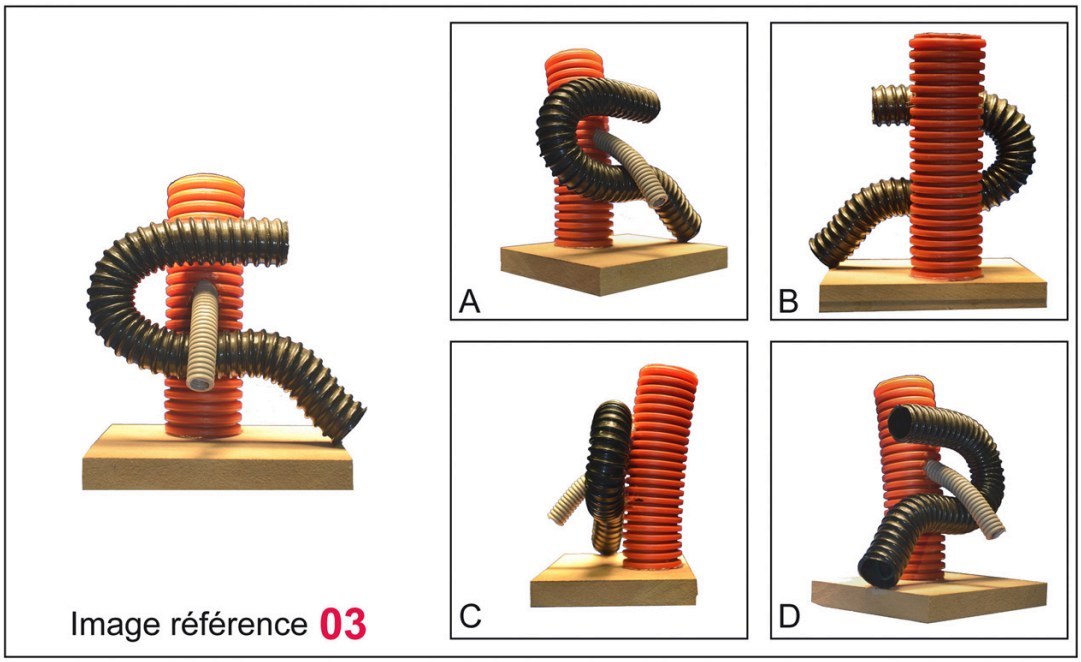

©P. Bonnet

Figure 2-12 ***Exercice de rotation mentale***

Parmi les images A, B, C et D proposées, laquelle ou les quelles correspondent à l'image de référence 03 ?

Réponse :

Les vues A et B correspondent à l'image référence 03

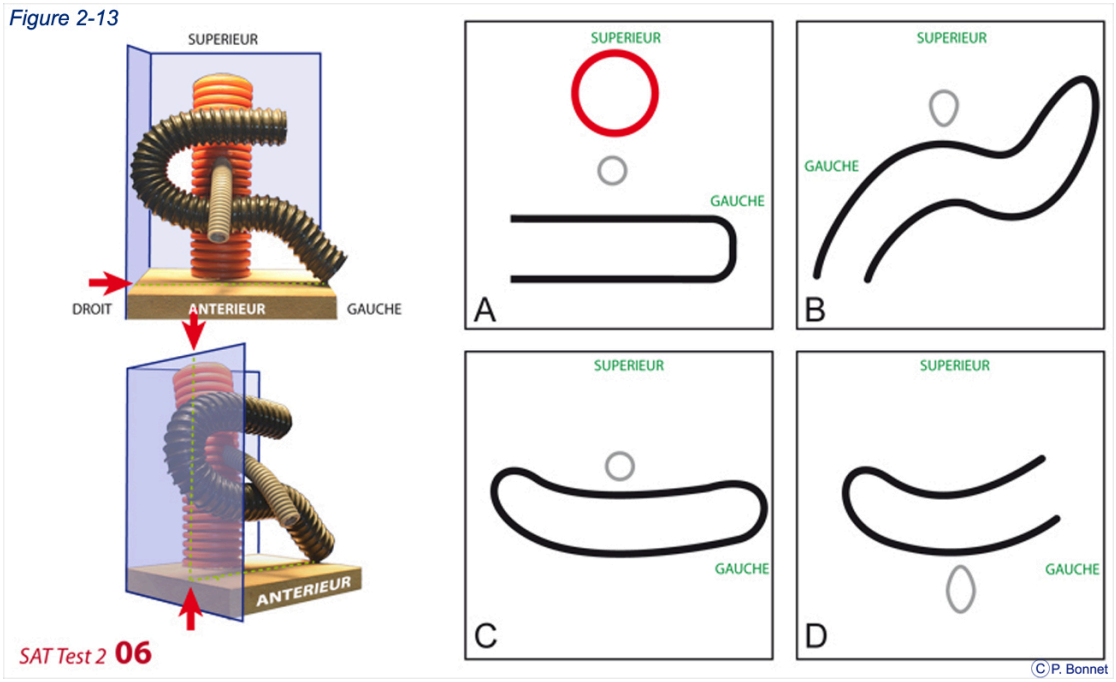

Figure 2-13 ***Quelle(s) coupe(s) par un plan donné ?***

Parmi les images A, B, C et D proposées, laquelle correspond à la coupe réalisée par le plan indiqué part la flèche rouge ?

Réponse :

L'image B correspond à la coupe recherchée.

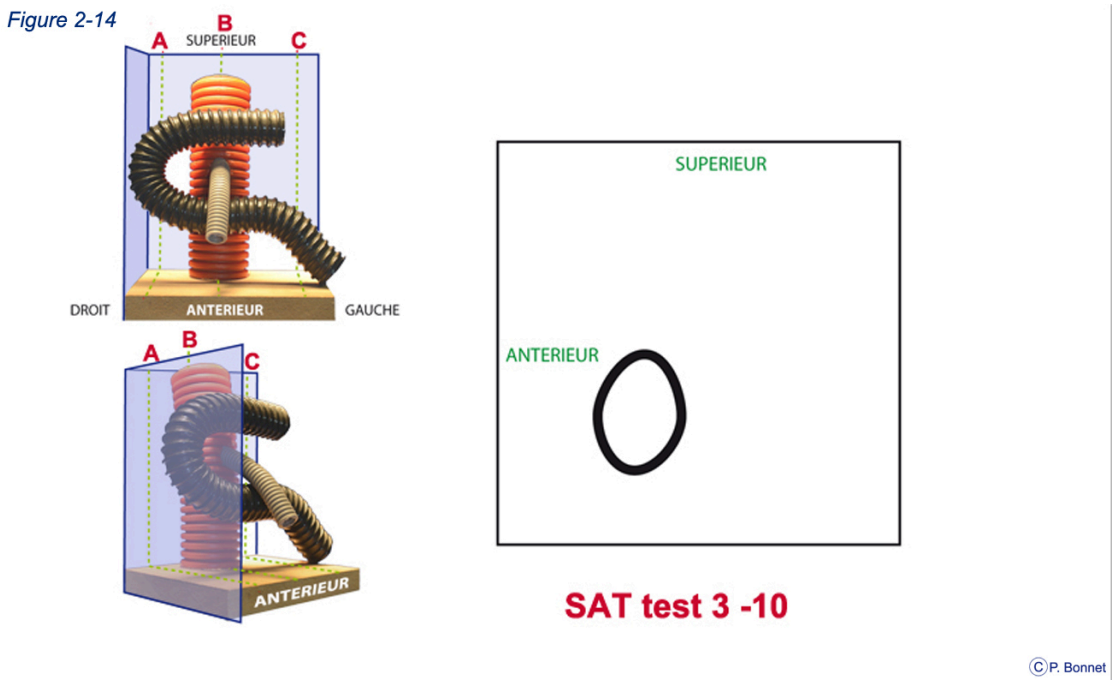

Figure 2-14 ***Quel(s) plans(s) pour une coupe donnée ?***

Parmi les plans A, B et C proposés, l'objet, lequel correspond à la coupe SAT test 3 – 10 ?

Réponse :

La coupe SAT test 3 – 10 correspond au plan C.

Ceci ne constitue que quelques exemples parmi toutes les possibilités d'exercisation qui s'offrent aux apprenants aujourd'hui.

L’anatomie full virtuelle ?

L’imagerie tridimensionnelle et la réalité virtuelle ouvrent une nouvelle ère dans l’apprentissage de l’Anatomie. Les tables de dissection virtuelle sont déjà utilisées en école de Médecine. Muni d’un casque de réalité virtuelle, il est aujourd’hui possible de manipuler des modèles anatomiques, de se promener au sein d’une structure anatomique, de construire plan par plan l’anatomie.

Ces outils aident certainement à concevoir l’architecture du corps humain en 3 dimensions après un apprentissage qui passe encore aujourd’hui par une simplification des données par le biais d’une représentation en 2 dimensions. Cependant, dans l’environnement nouveau qui se dessine à pas de géant et qui pourrait modifier les aptitudes spatiales dès le plus jeune âge, l’esprit humain appréhendera peut être différemment cet apprentissage à l’avenir.

section 2 : modalités de préparation du sujet anatomique

Les techniques de l'étude Anatomique.

Dissection

Jusqu'au début du XX^{éme} siècle l'observation anatomique se basait essentiellement sur la dissection de cadavres humains. Les dissections étudient l'anatomie de l'individu mort (relâchement des structures musculaires et viscérales) et nécessitent lors de sa réalisation un enregistrement précis et continu des observations puisque la structure anatomique est progressivement détruite par le processus même de dissection. Ces observations sont rassemblées dans des représentations artistiques de l'anatomie dont certaines sont très anciennes : gravures, peintures, modèles en cire, en plâtre ou en papier mâché. Ces réalisations à but didactique aboutissent souvent à de véritables chefs d'œuvre qui témoignent d'un sens aigu de l'observation et de la capacité de représenter les observations. L'anatomie, en particulier celle des os et des muscles, est par ailleurs une connaissance indispensable pour les peintres et les sculpteurs (anatomie artistique) ainsi des artistes célèbres comme Léonard de Vinci sont à l'origine de nombreux travaux anatomiques.

La dissection peut être complétée par des injections dans les cavités du corps humains de différents colorants et la réalisation de moules (plâtre, résines..).

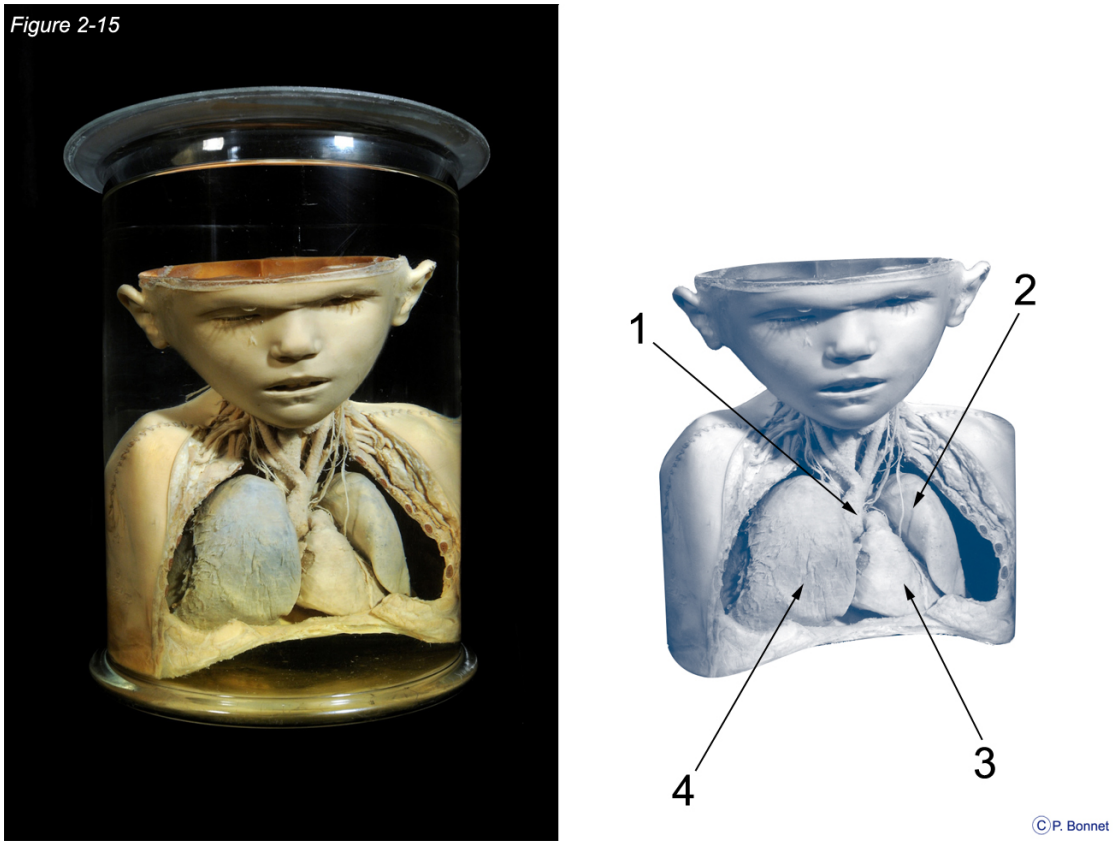

Figure 2-15 ***Dissection classique***

Préparation anatomique démontrant le contenu du thorax (1= Aorte, 2 = poumon Gauche, 3 = Cœur, 4= poumon droit) et de la base du cou. Conservation après fixation dans un bain d'alcool.

L'étude anatomique est aidée par la réalisation de sections suivant des plans précis et à différents niveaux offrant une image des rapports respectifs des structures constitutives dans un plan donné correspondant à une coupe dite « anatomique ». Ces sections sont réalisées sur des spécimens congelés, par un plan choisi et peuvent être répétées par plusieurs plans parallèles.

Figure 2-16

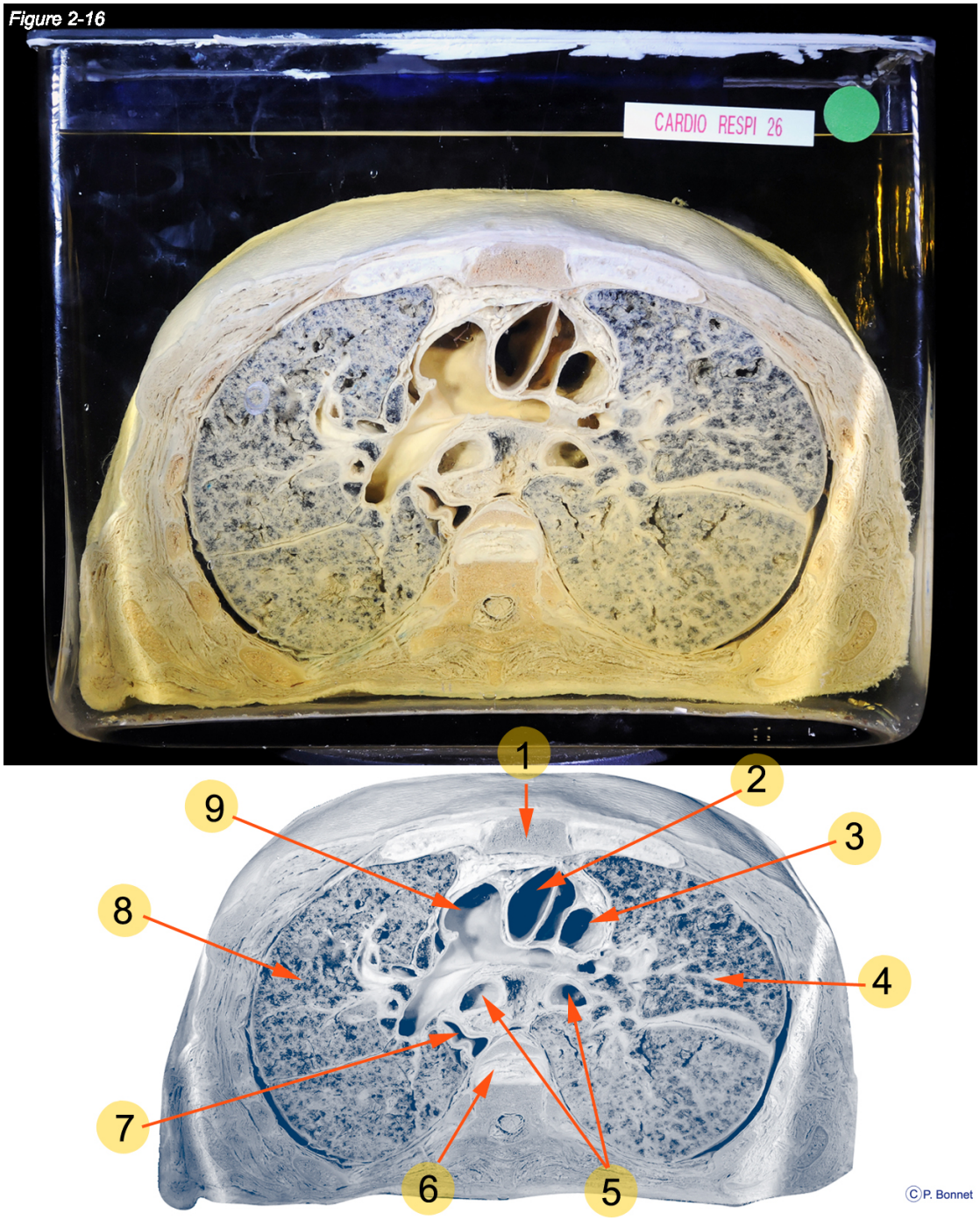

Figure 2-16 ***Section anatomique***

Tranche de section de 10 cm d'épaisseur du thorax humain sectionné par deux plans transversaux parallèles. Observation du haut vers le bas montrant au centre (médiastin) la division de l'artère pulmonaire (9) face aux bronches souches (5), le départ de l'aorte (2 puis 7), l'arrivée de la veine cave supérieure (3), latéralement (sacs pleuraux) les deux poumons (4 et 8) , antérieurement le sternum (1) et postérieurement une vertèbre thoracique (6). Conservation après fixation dans un bain d'alcool.

Les pièces disséquées et les sections sont plongées dans un bain de fixateur (comme la formaldéhyde) qui empêche la dégradation des composants organiques et conservées dans de l'alcool. (Fig 2-15/16) Dans certains cas, avant cette fixation, une étape complémentaire permet d'éliminer certains composants: digestion enzymatique (comme le retrait du tissus adipeux) ou destruction par des agents chimiques ou physique (préparation des pièces osseuses). La manipulation des pièces ainsi conservées dans un milieu liquide est difficile et les fixateurs et les liquides de conservation peuvent être toxiques. La technique de plastination permet d'obtenir des pièces anatomiques manipulables aisément, conservées au sec et inaltérables. Dans ce procédé, la pièce obtenue par dissection minutieuse est débarrassée de son eau par un bain sous vide d'acétone. Cet acétone est ensuite remplacé par une matière plastique (résine époxy ou caoutchouc à la silicone) qui sera polymérisée dans des conditions de température ou d'illumination spécifiques. Ce procédé permet aussi de réaliser des sections fines semi transparentes du corps entier, des conservations d'organes, de pièces disséquées complexes etc….

La pratique de la dissection reste encore très utile pour l'apprentissage de l'anatomie de base et plus encore en particulier pour la maîtrise de l'anatomie médicochirurgicale.

Imagerie médicale

L'étude moderne de l'anatomie doit cependant beaucoup aux techniques d'imagerie médicale réalisées à titre diagnostic sur des individus vivants. L'imagerie médicale est née avec la découverte des Rayons X capables de réagir avec une plaque argentique après avoir traversé le corps humain. La plaque argentique développée donne une image en 2D des constituants du volume (3D), en fonction de leur absorption, projetée sur un plan. (Fig 2-17)

Figure 2-17

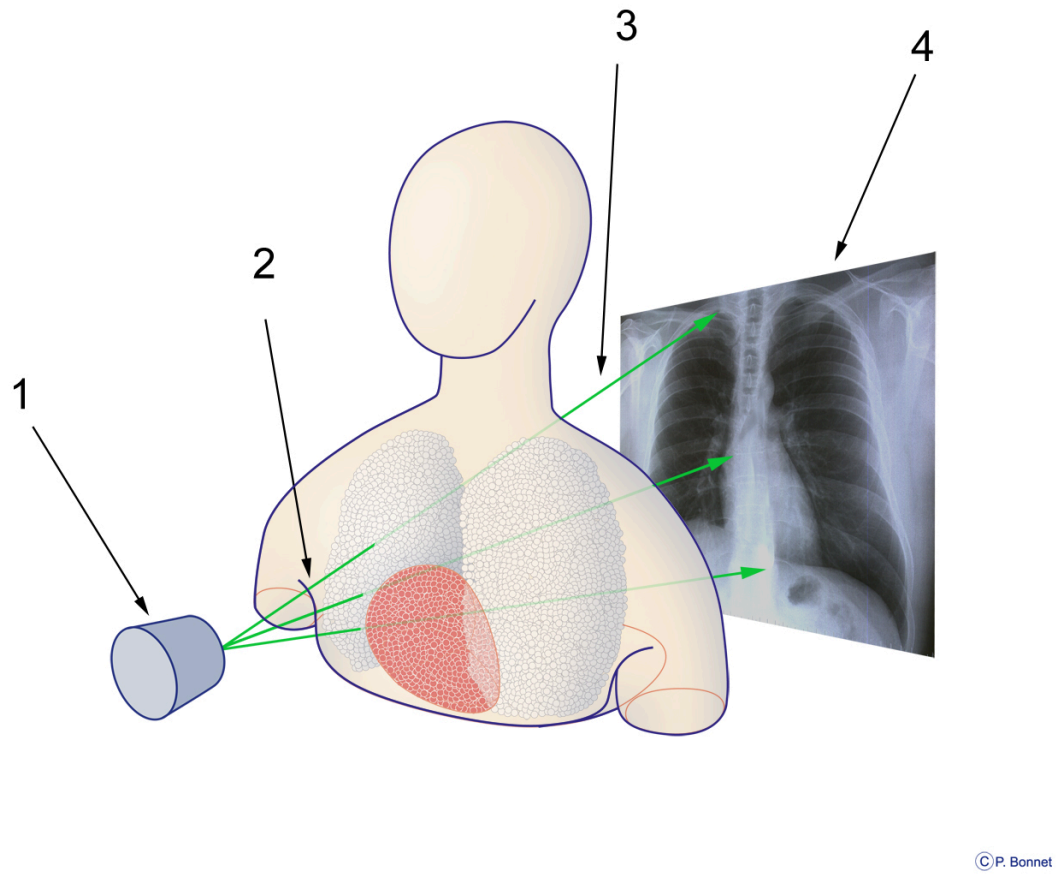

Figure 2-17 ***Radiographie simple***

Le générateur de rayons X (RX)(1) envoie un rayonnement incident (2). Les différents composants du volume réalisent une absorption variable du rayonnement en fonction de leur constitution et le rayonnement qui en résulte (3) réagit avec la plaque photographique (4) pour donner une image en 2D, somme des absorptions réalisées par le volume traversé.

Plusieurs incidences sont nécessaires pour rendre compte des 3 dimensions. (Fig 2-18) La description radiologique utilise un langage spécifique. Classiquement, l'image est en « négatif », l'air contenu dans le corps n'arrête pas les rayons X

qui impriment les grains d'argent. Ils apparaissent noirs mais constituent une clarté radiologique. A l'inverse, les structures osseuses absorbent les rayons X, leur silhouette projetée sur le film radiologique donne une série de grains d'argent « protégés » du rayonnement, cette silhouette apparaît blanche et l'on parle d'opacité radiologique.

Figure 2-18

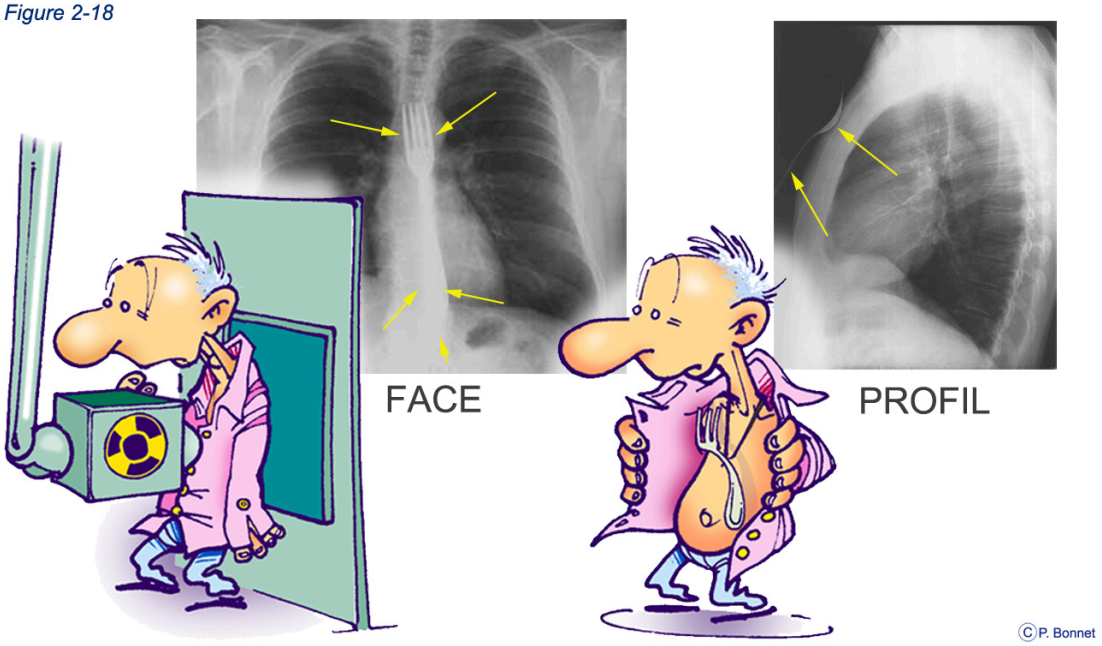

Figure 2-18 ***Combinaison d'incidences perpendiculaires***

La projection radiologique donne une image 2D superposant les structures situées dans l'axe du rayonnement. La combinaison de plusieurs clichés en incidences perpendiculaires est nécessaire afin de restituer l'ensemble des données 3D. Le cliché de face permet d'étudier les rapports céphalo-caudaux et latéraux, et le cliché de profil complète l'analyse avec les rapports antéro-postérieurs. Par exemple, l'objet vu sur le cliché de Face (fourchette) est localisé non pas dans le thorax mais comme le montre le cliché de Profil sur la face antérieure de la paroi thoracique.

La capacité d'absorption des Rayons X par les constituants du corps humain peut être modifiée par des agents le plus souvent radio-opaque instillés dans les cavités naturelles ou injectés dans le torrent circulatoire.

Les images peuvent être générées en utilisant d'autres vecteurs : réflexion des ondes sonores (ultrasons, échographie), enregistrement des ondes électro-magnétiques après stimulation par un champs électro-magnétique (imagerie par résonance magnétique ou IRM).

Dans le processus initial de tomographie, un mouvement de translation inverse est appliqué respectivement à la source de rayons X et à la plaque argentique. L'image ainsi obtenue est essentiellement générée par l'absorption des structures située dans le plan « charnière » de cette translation et ne correspond plus à la somme des absorptions du volume entier projetées sur la plaque. On parle ainsi d'une coupe tomographique. (Fig 2-19)

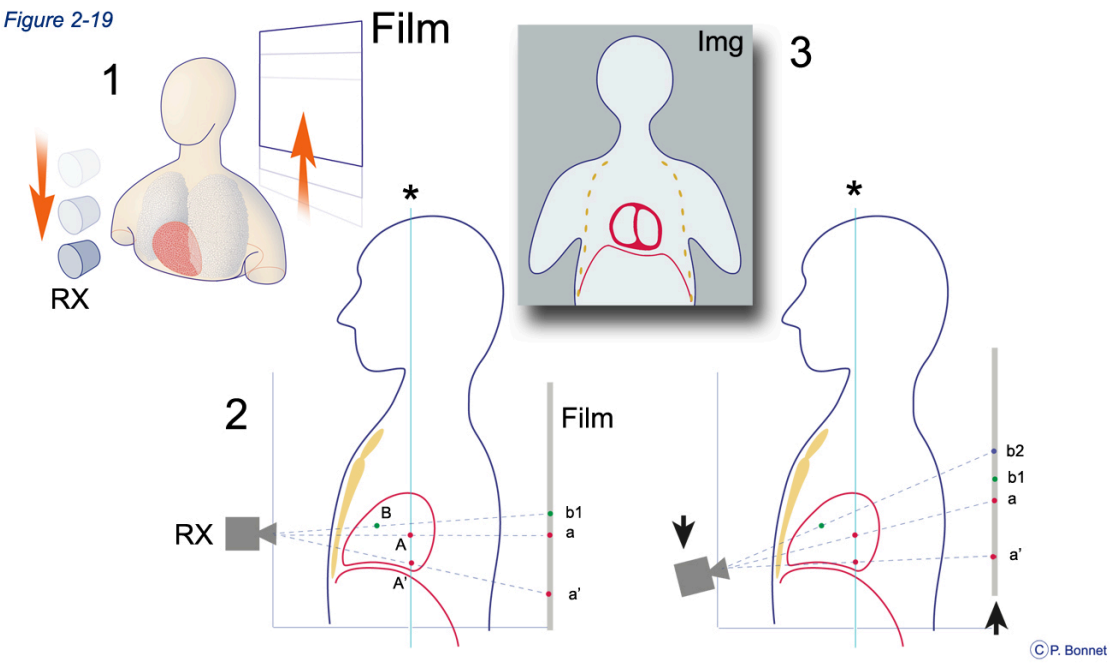

Figure 2-19 ***Le principe de la coupe radiologique : tomographie simple***

*Suite au mouvement inverse de la source des RX et du film radiologique (1) par un plan charnière * (2), les points situés dans ce plan charnière (points A et A') se projettent sur un endroit constant du film (points a et a') et apparaissent nets. Par contre les points situés en dehors de ce plan (B) donnent une projection variable sur le film (b1 et b2). Ils apparaissent flous et sont comme gommés de l'image (3) ainsi obtenue.*

Les progrès de l'imagerie, liés à ceux de l'informatique permettent aujourd'hui de balayer (scann) rapidement une région ou l'ensemble du corps humain pour réaliser une étude tomographique étendue à tout le volume et non à un seul plan de ce volume. Ces données permettent de construire des représentations multiples du corps humain, de ses composants et de leurs volumes respectifs. Ces représentations prennent la forme de séries de coupes, de volumes reconstitués (réalité virtuelle visible sur un écran ou via un casque de réalité virtuelle) voire de pièces manipulables après impression 3D. De façon simplifiée, le corps humain

peut être assimilé à un ensemble de microvolumes. Chacun de ces microvolumes est caractérisé à la fois par une position dans l'espace et par une propriété physicochimique particulière liée à sa constitution tissulaire (absorption des rayons X, réflexion des ultrasons, émission magnétique...). (Fig 2-20)

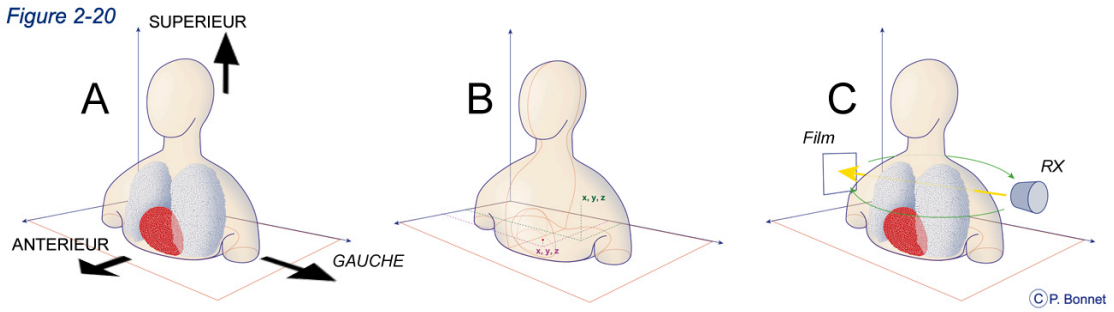

Figure 2-20 ***Le principe du scanner***

Les microvolumes dessinant le cœur ont une absorption des RX plus importante que ceux définissant les poumons qui contiennent de l'air (1). Chaque microvolume occupe une position précise (2) qui est enregistrée en même temps que ses propriétés d'absorption lors du balayage radiologique (TDM)(3).

Tout comme pour les radiographies simples, ces propriétés physico chimiques peuvent être artificiellement modifiées par l'injection de contraste dans le circuit vasculaire ou dans les cavités naturelles. Lors de la réalisation d'une tomographie computerisée la position des différents microvolumes et leurs propriétés physicochimiques sont enregistrées. Les ordinateurs se basent sur la position spatiale de ces micovolumes couplée à une représentation graphique de leurs propriétés physico-chimiques (suivant un code colorimétrique ou une échelle de gris) pour construire des séries de coupes ou une reconstruction tridimentionnelle. (Fig 2-21)

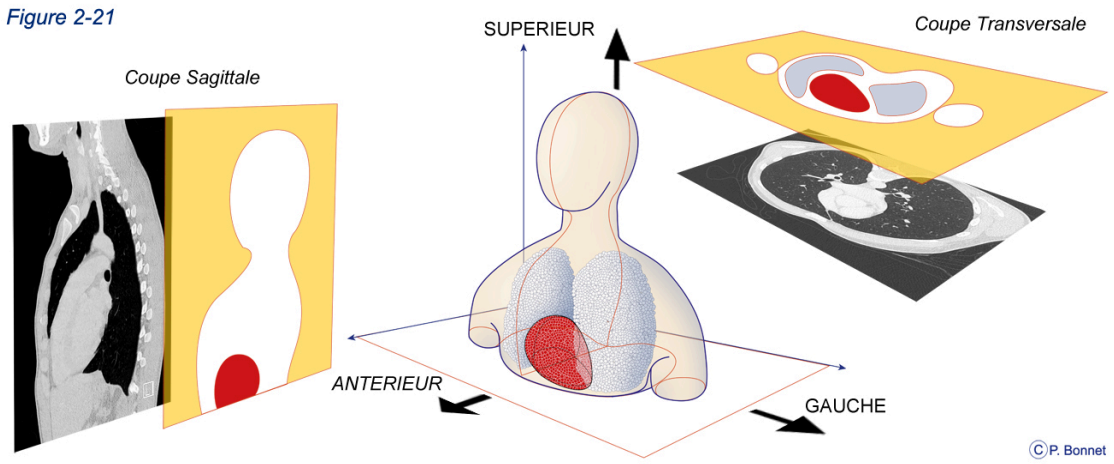

Figure 2-21 ***Le principe du scanner***

Sur base des données spatiales et physico chimique, l'ordinateur génère des coupes suivant des plans choisis, transversal (A) ou sagittal (B) par exemple.

L'ensemble des données acquises est rapidement traité par un ordinateur. Sur un enregistrement donné, le radiologue peut alors étudier une région sous forme de coupes réalisées suivant un ou plusieurs plans parallèles ou non (analyse par coupes sériées ou de type multiplanaire). (Fig 2-22/23)

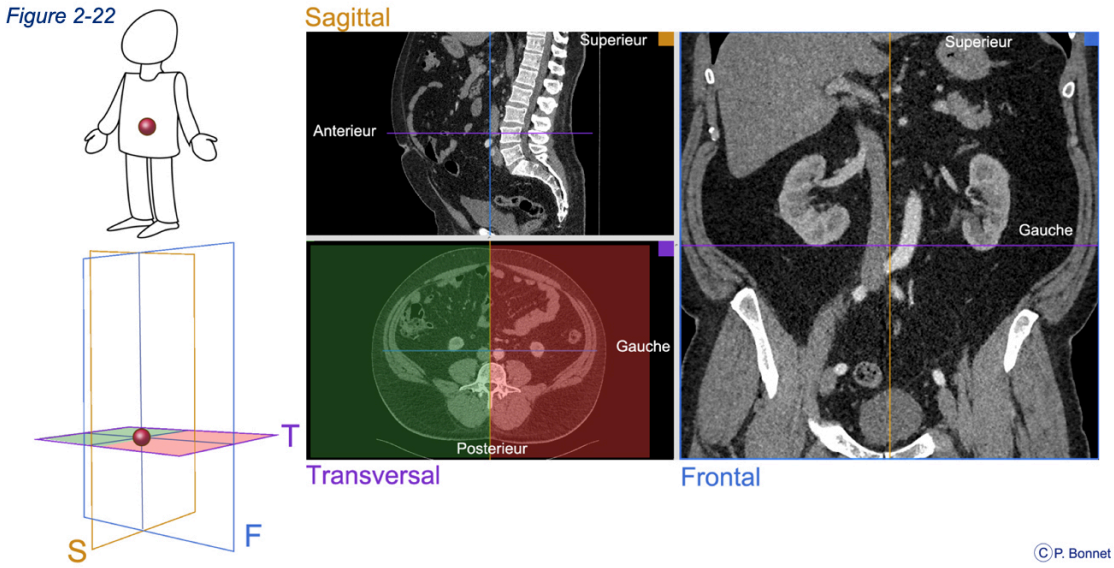

Figure 2-22 ***Analyse multiplanaire1***

L'observateur analyse à l'écran un point précis dont les coupes par les trois plans classiques orthogonaux lui sont présentées. En analysant les coupes transversales, au fur et à mesure qu'il fait défiler ces coupes transversales, le niveau correspondant à chaque coupe se modifie sur les 2 images restantes l'une sagittale l'autre frontale (déplacement de la ligne violette matérialisant le plan transversal).

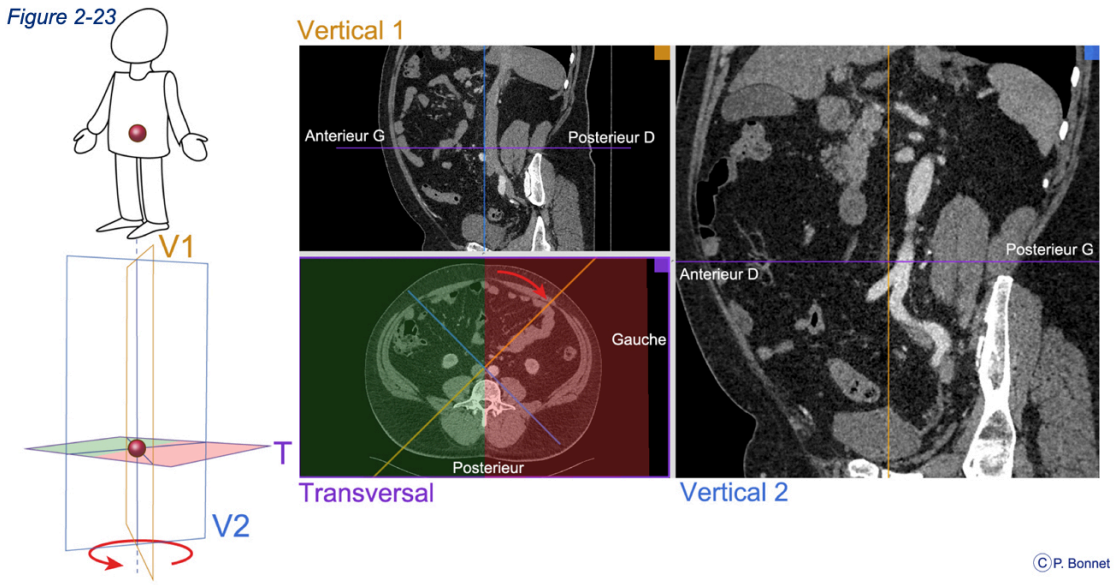

Figure 2-23 ***Analyse multiplanaire2***

L'observateur peut également sur une des vues modifier les plans de coupes, ceux-ci restent orthogonaux entre eux et les coupes qui en résultent sont directement affichées. Ici, l'observateur sur la coupe transversale, tourne de 45° le plan sagittal (ligne orange). Les plans sagittal et frontal deviennent de simple plan verticaux, respectivement vertical 1 (orange) et vertical 2 (bleu). Il peut ensuite voyager dans une des 3 séries, le niveau de la coupe qu'il étudie se marque automatiquement sur les 2 autres images.

Lors du processus de scannage l'ordinateur assimile un micro-volume à un point en lui donnant la valeur moyenne d'absorption observée dans ce micro-volume. L'image est donc « construite » ce qui peut générer des artéfacts. L'épaisseur de la coupe doit être prise en compte, plus elle est petite, plus la coupe se rapproche d'une véritable coupe d'épaisseur virtuelle.

Le traitement informatique des données acquises lors d'un examen de scanner permet de sélectionner certaines structures (comme le squelette, le système urinaire, le système cardio vasculaire…) et d'en réaliser une reconstruction en 3D.(Fig 2-24) Ainsi, on peut observer électivement le système osseux, le système

urinaire ou le système vasculaire d'un patient sous forme d'un modèle 3D par exemple. Une impression 3D de ces structures est possible et permet de créer des prothèses adaptées à certaines reconstructions.

Figure 2-24

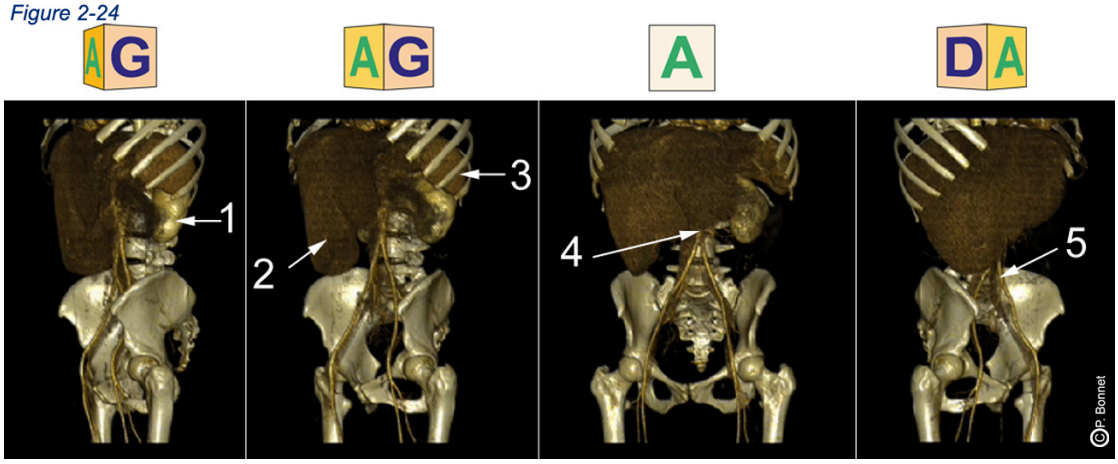

Figure 2-24 ***Exemples de reconstruction 3D***

4 images extraites d'une reconstruction virtuelle 3D de l'abdomen à partir d'un examen de TDM. Les cubes indiquent les vue sélectionnées d'antéro-latérale G à antéro-latérale D en passant par une vue de face. 1= Rein Gauche, 2 = Foie, 3= Rate, 4 = Aorte, 5 = Artère Iliaque Commune.

Aujourd'hui, les données issues de ce type d'examen médical peuvent être combinées avec l'observation faite par le chirurgien lors d'une intervention. En salle d'opération, le neurochirurgien voit sur les clichés de son IRM interventionnelle la position de ses instruments par rapport à une tumeur enfuie dans un hémisphère cérébral, le chirurgien hépatique voit apparaître, sur son écran coelioscopique à vision 3D, la vascularisation du foie qui se dessine par transparence sous la surface du parenchyme qu'il observe.

Toutes ces techniques fournissent des données dans des buts diagnostic et thérapeutique mais elles offrent aussi des illustrations incomparables de l'anatomie réelle du vivant.

L’anatomie microscopique (histologie) est également étudiée sur base de coupes réalisées sur des fragments de tiisus. L’étude n’est possible que sur des pièces tissulaires de petites tailles (échantillons cubiques centimétriques, embryons…). Les coupes sont fines et observées par transparence au microscope. Les possibilités de coloration sont multiples : les composants sont mis en évidence suivant leur structure chimique, leur capacité enzymatique ou leur composition antigénique par exemple. L’observation microscopique est aujourd’hui couplée à un enregistrement digital. Ici aussi, grâce à l’utilisation de l’ordinateur et de coupes sériées, des reconstructions tridimensionnelles sont réalisables. Dans le cas des animaux de petite taille ou d’embryons, la reconstruction tridimensionnelle donnera une image 3D complète du spécimen étudié.

section 3 : règles de la description anatomique

Outils et codes de la description anatomique.

La description anatomique se base sur une position de référence du corps humain : l'individu est observé de face, il se trouve en position debout, les membres supérieurs le long du corps, les membres inférieurs en position « pieds joints », orteils, paumes des mains, tête et yeux dirigés vers l'avant. (Fig 2-25) Les côtés droit et gauche sont définis par référence à l'individu étudié (le côté droit de l'individu étudié se situe à la gauche de l'observateur face à lui).

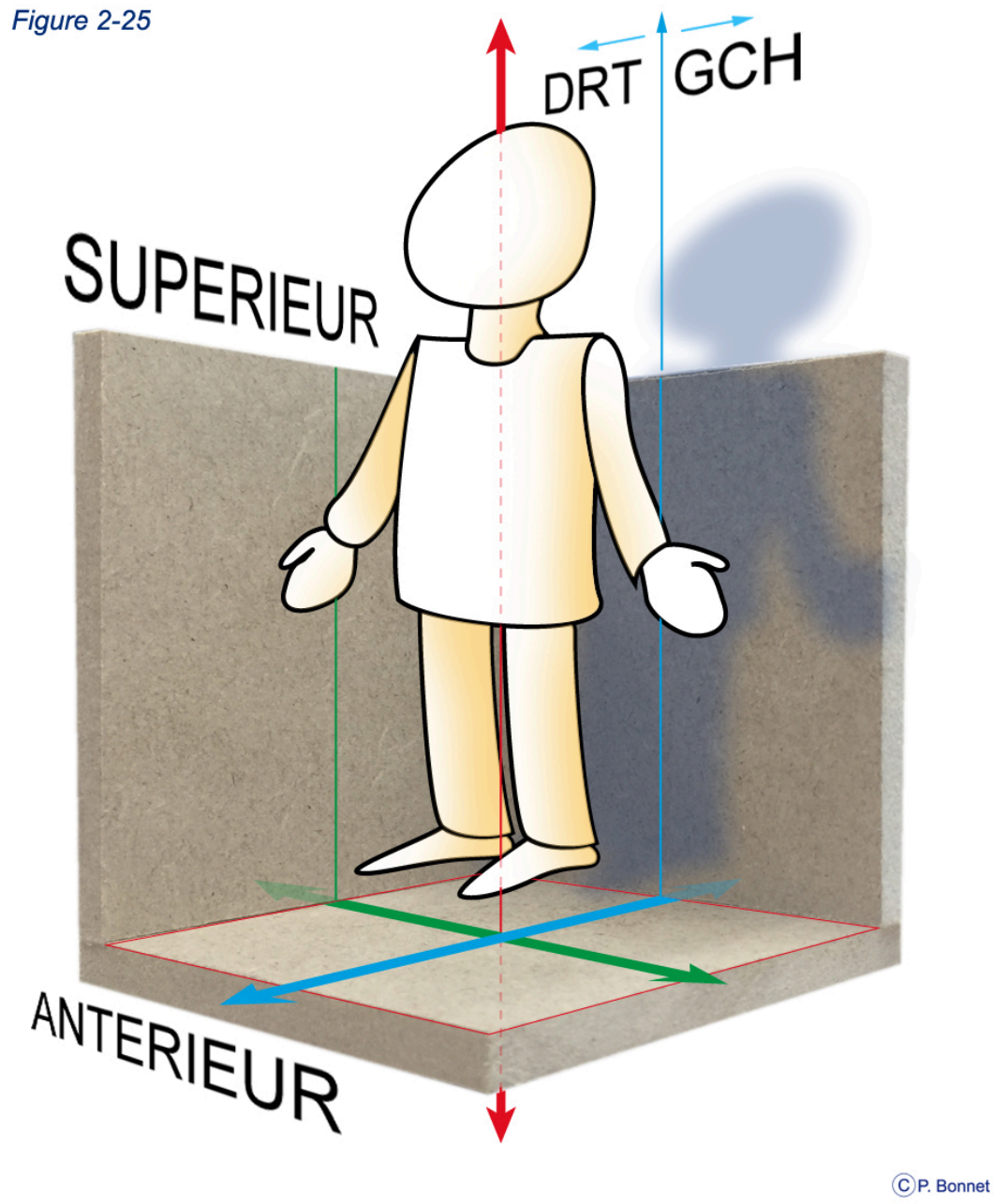

Figure 2-25 ***Position anatomique***

Le sujet anatomique est regardé de face (flèche orange), Rouge = axe vertical, Vert = axe transversal, Bleui = axe de profondeur (antero-postérieur)

Les descriptions utilisent les axes orthogonaux classiques donnant les trois directions verticale, latérale et profondeur qui définissent respectivement :

1. le haut et le bas (supérieur / inférieur) (céphalique / caudal)
2. l'avant et l'arrière (ventral / dorsal)
3. latéral et médial (externe / interne) et de là gauche et droit

Sur ces axes ont définira le sens céphalo-caudal (supero-inférieur) et le sens caudo-céphalique (inféro-supérieur), le sens ventro-dorsal (antero-postérieur) et le sens dorso-ventral (postéro-antérieur) et enfin le sens medio-latéral (d'interne en externe) et le sens latero-médial (d'externe en interne).

Trois séries de plans de référence, orthogonaux, sont utilisés :

1. les plan transversaux ou horizontaux (ou transaxiaux) qui séparent l'individu en une partie inférieure et une partie supérieure
2. les plan frontaux ou coronaux qui sépare l'individu en une partie antérieure et une partie postérieure
3. les plan sagittaux qui séparent l'individu en une partie droite et une partie gauche

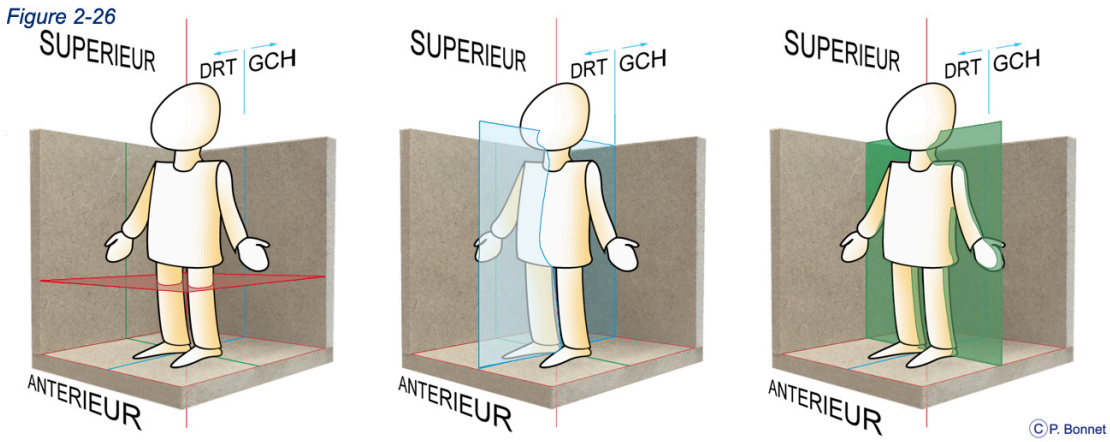

Figure 2-26 ***Axes et Plans***

Rouge = plan transversal (ou horizontal ou (trans-) axial), Bleu plan Médian, Vert = plan Frontal

Le plan sagittal passant par l'axe vertical central du corps humain divise l'individu en deux parties D et G égales en volume et s'appelle le plan médian. Dans certaines description on parle erronément du plan sagittal (médian) et des plans para-sagittaux pour décrire les plans sagittaux, plan médian exclu.(Fig 2-26)

On utilise également l'axe central de certaines structure anatomiques (membres, organes) pour définir des plans de coupe ou un mouvement par exemple. (Fig 2-27/28)

Figure 2-27

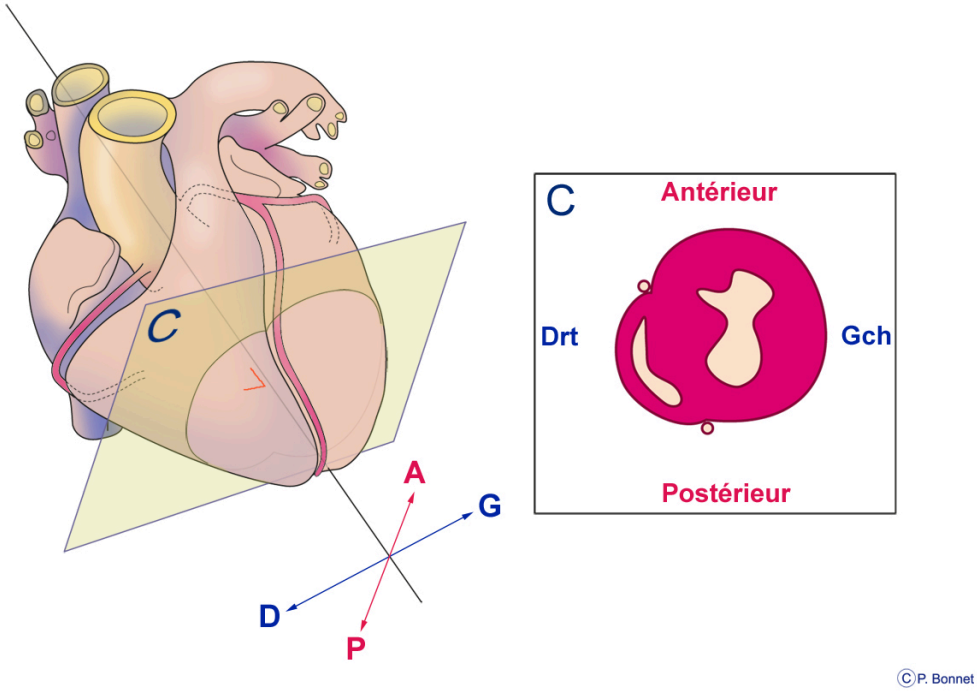

Figure 2-27 ***Axe cœur / coupe suivant axe coeur***

Coupe (C) réalisée au niveau de l'étage ventriculaire du muscle cardiaque : le plan de coupe (C) est perpendiculaire à l'axe du cœur.

Figure 2-28

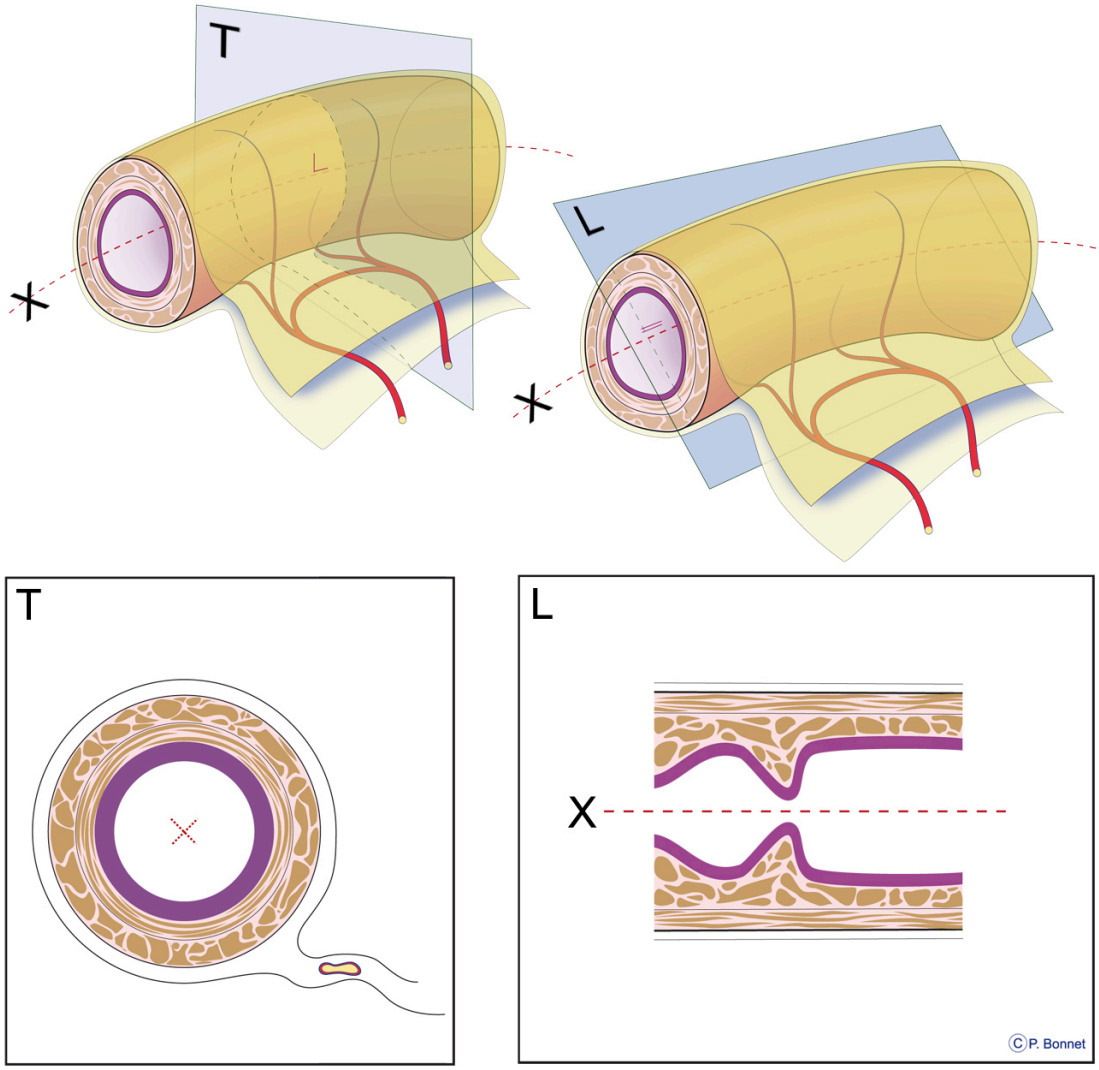

Figure 2-28 ***Axe Tube digestif/ coupe suivant axe ou perpendiculaire***

Quelle que soit sa position dans la cavité abdominale, éventuellement variable, une portion intestinale se définit suivant son axe central (trait pointillé rouge) X. En partant de cet axe situé dans la lumière du tube, on définit des structures internes, moyennes et externes. On parlera ainsi d'une couche musculaire circulaire interne et d'une couche musculaire longitudinale externe. Dans la première couche, sur une coupe transversale (T) (ici = perpendiculaire à l'axe de l'intestin) les fibres sont coupées dans le sens de leur longueur et sur une coupe longitudinale (L) (ici = parallèle à l'axe de l'intestin), les fibres sont coupées dans le sens de leur largeur. La situation est inverse pour la couche longitudinale externe.

Des plans obliques par rapport aux axes de référence sont utilisés pour décrire certaines dispositions anatomiques comme le plan comportant l'arc costal au repos ou lors de la réalisation de coupes complexes devenues courantes en analyse multiplanaire sur les consoles radiologiques.

Ces plans peuvent se décrire :

- soit comme obliques suivant 2 des 3 axes de référence (Fig 2-29)
    - Plans obliques latéraux incluant uniquement l'axe latéral
    - Plans obliques antéro-postérieurs incluant uniquement l'axe antéro postérieur
    - Plans obliques verticaux incluant uniquement l'axe vertical

Figure 2-29

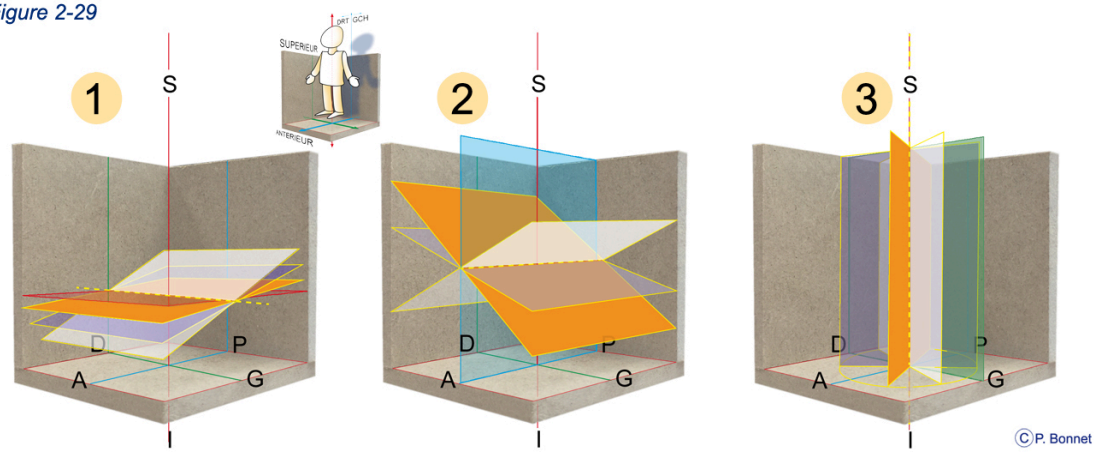

Figure 2-29 *Titre* ***Plans obliques suivant 2 des 3 axes***

Plans obliques latéraux, antéro-postérieurs et verticaux.

- soit comme obliques suivant les 3 axes de référence (Fig 2-30/31), on utilisera un vecteur inclus dans le plan considéré et variant suivant les axes pour définir ce plan (exemple : *oblique d'arrière en avant, de haut en bas et de droite à gauche*)

Figure 2-30

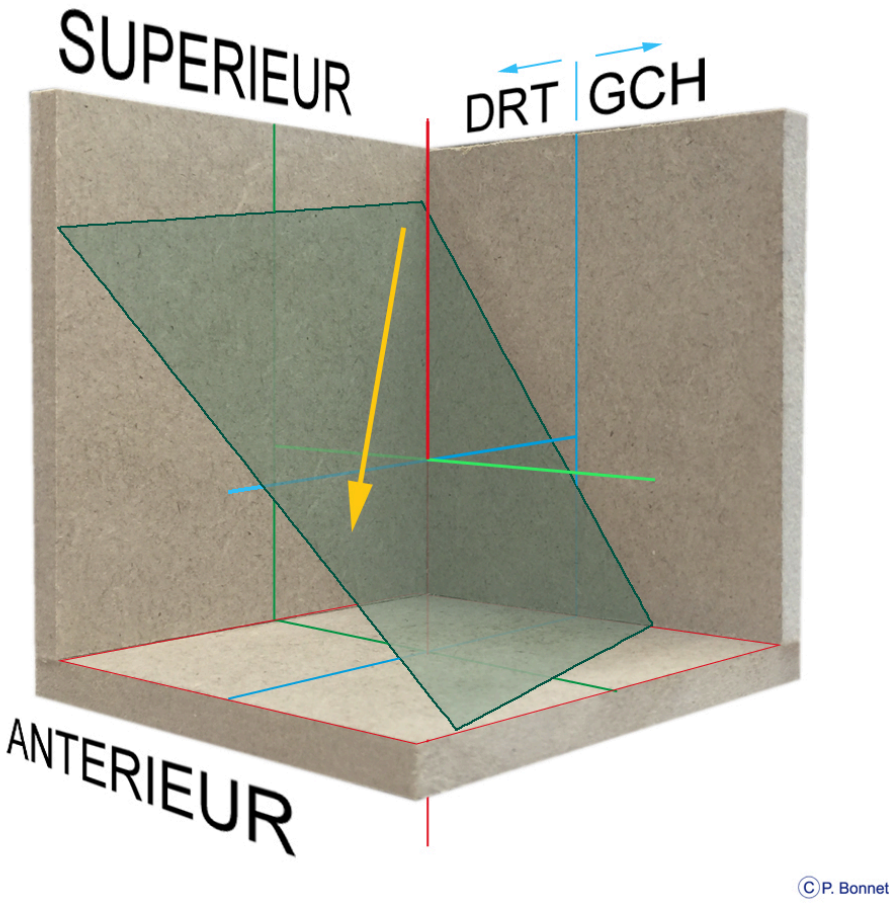

Figure 2-30 ***Plans obliques suivant les 3 axes***

Le plan oblique représenté en VERT est oblique d'arrière en avant, de haut en bas et de droite à gauche.

Figure 2-31

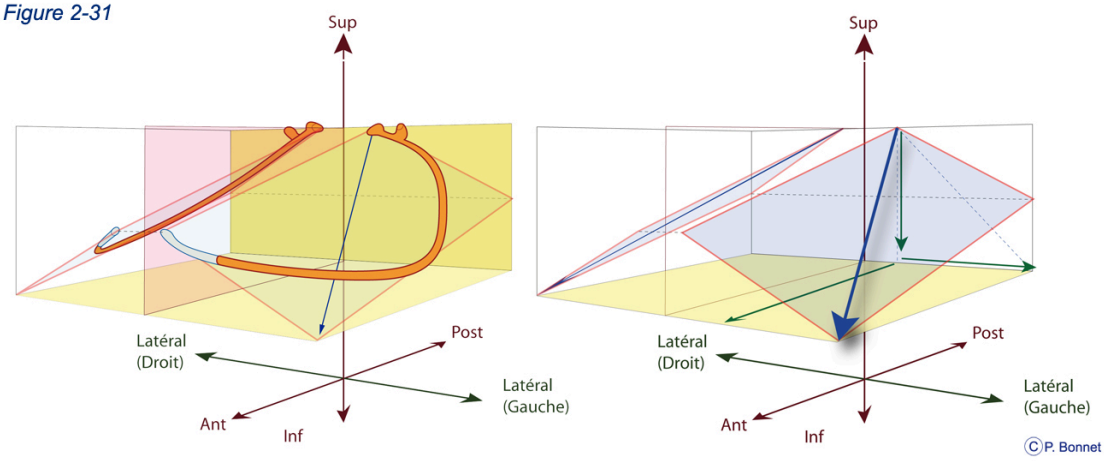

Figure 2-31 ***Plan des arcs costaux***

Exemple de plan oblique par rapport aux 3 plans de références : le plan de l'arc costal. Ce plan est oblique d'arrière en avant, de haut en bas et d'interne en externe (de médial à latéral), c'est un plan icliné en avant et latéralement.

Les coupes réalisées par le plan frontal, le plan transversal et les plans latéraux présenteront une symétrie gauche droite au niveau des membres, du cou, de la tête et des parois du tronc (structures osseuses et musculaires).(Fig 2-32)

Figure 2-32

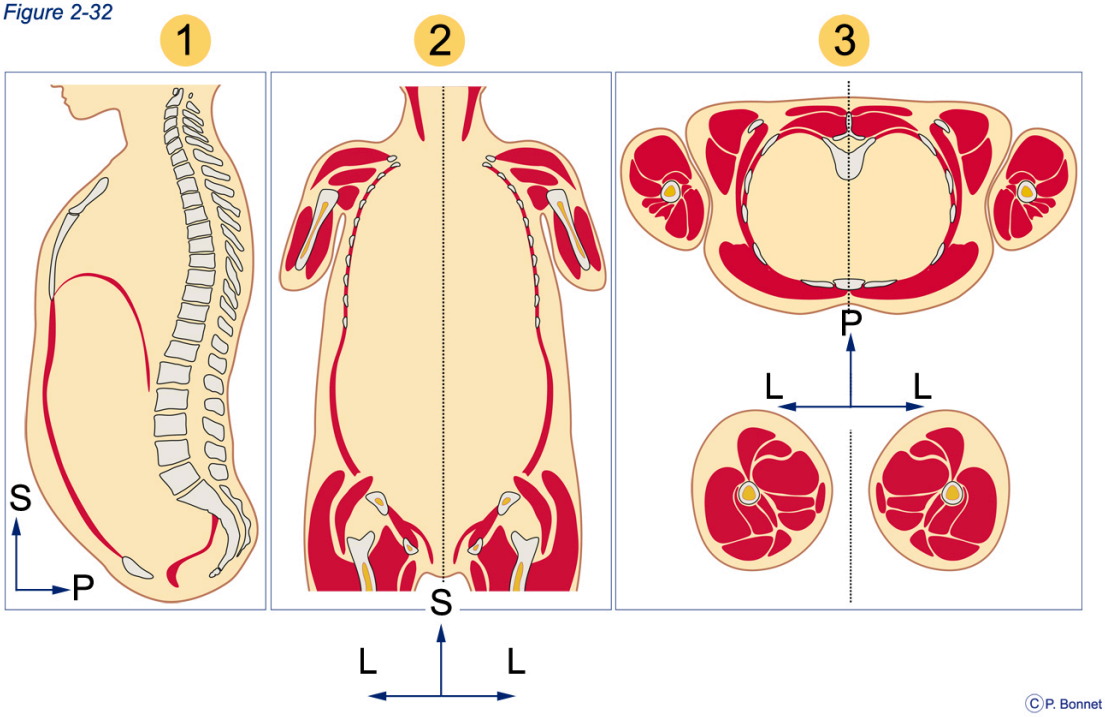

Figure 2-32 ***Symétrie***

L'enveloppe musculo-osseuse du tronc ne présente pas de symétrie sur une coupe sagittale (1). Cette enveloppe montre une symétrie gauche / droite de part et d'autre du plan sagittal (matérialisé par la ligne pointillée) en coupe frontale (2), de part et d'autre du plan sagittal (matérialisé par la ligne pointillée) sur les coupes transversales (3). Cette symétrie apparaît également une coupe réalisée par un plan latéral oblique (non représentée) et se retrouve sur les coupes des membres (images symétriques des sections droites et gauches). S= Supérieur, L = latéral, P = postérieur

Les codes graphiques

Les structures anatomiques occupent un espace tridimensionnel, elles correspondent à des volumes. Les rapports entre les différents volumes constituant le corps humain, le trajet de composants anatomiques comme les nerfs ou les vaisseaux au sein de ces volumes, nécessitent une description précise suivant les axes et plans de référence. De tous temps, ces textes descriptifs ont été complétés par une importante iconographie qui tente de représenter une réalité tridimensionnelle en deux dimensions.

L'icônographie classique utilisera des dessins avec les artifices artistiques de la perspective, de la transparence, des ombrages ou des traits pointillés pour rendre compte du volume... Pour chaque illustration, le point de vue et le type de représentation (coupe, schéma, reproduction réaliste...) sont précisés éventuellement avec l'aide d'icônes spécifiques.(Fig 2-33)

Figure 2-33

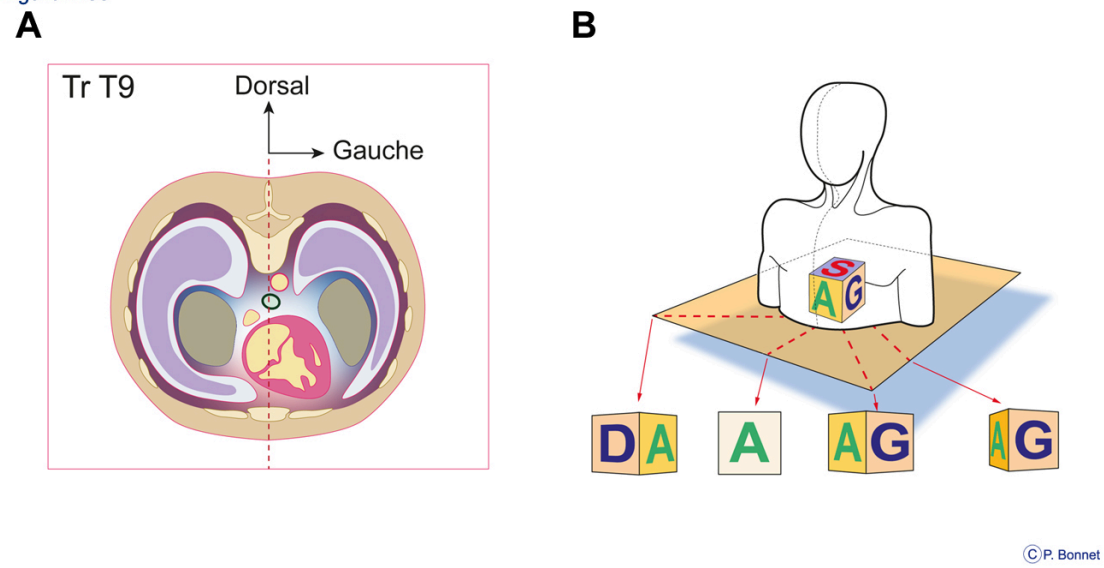

Figure 2-33 ***Dessin anatomique :repères et icônes d'orientation***

A : Les repères de latéralité (Gauche > Droite), antéro-postérieurs (Dorsal > Ventral) sont indiqués ainsi que le type de coupe et le niveau de section (TrT9 = coupe transversale par la vertèbre neuvième thoracique.

B : Les 6 faces du cube sont marquées : antérieur, droit, gauche, postérieur, supérieur et inférieur. Lors de la manipulation de l'objet 3D virtuel, le cube représente à chaque instant le point de vue représenté à l'écran, ici une image arrêtée par une vue oblique de haut par la face antéro-gauche.

En faisant tourner l'objet sur son axe vertical, l'observateur situé parfaitement en face verra tourner le cube d'orientation comme représenté sur l'alignement inférieur des cubes.

Lors de l'utilisation de coupes, le plan de section et le niveau doivent être indiqués et la coupe doit être clairement orientée.

L'ordre de présentation des coupes sériées (réalisées par des plans de section parallèles) doit être précisé chaque coupe étant orientée de façon identique, une

icône (topogramme utilisé en imagerie médicale) peut résumer ces informations. (Fig 2-34)

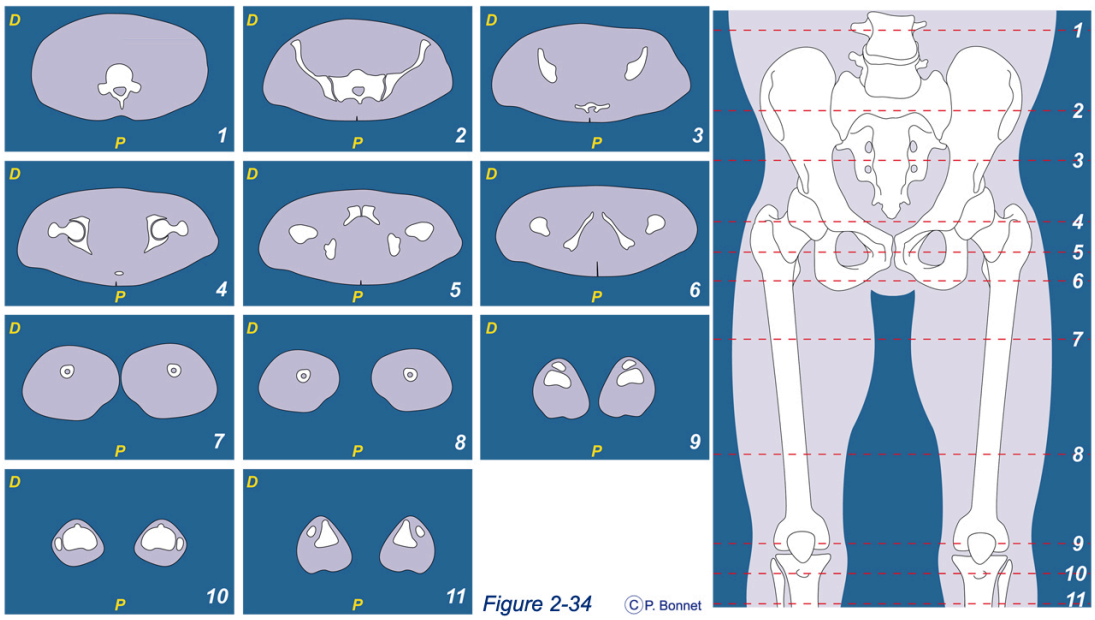

Figure 2-34 ***Topogramme***

Les coupes transversales sont présentées dans l'ordre (1à 11), chacune est orientée de façon identique (D = droite, P= postérieur), le topogramme (vue de face) permet de définir le niveau de section correspondant à chacune des coupes.

Le langage anatomique

La description anatomique en plus des représentations graphiques, utilise un langage précis pour décrire la structure anatomique au repos ou en mouvement.

La description statique.

En allant de la surface de l'enveloppe corporelle vers la profondeur, on qualifiera les structures de superficielles, intermédiaires ou profondes. Une structure A plus proche du plan médian qu'une structure B est qualifiée de médiale (ou interne) et la structure B est dite latérale (ou externe). Une structure C au contact du plan médian sera dite médiane.(Fig 2-35)

Figure 2-35

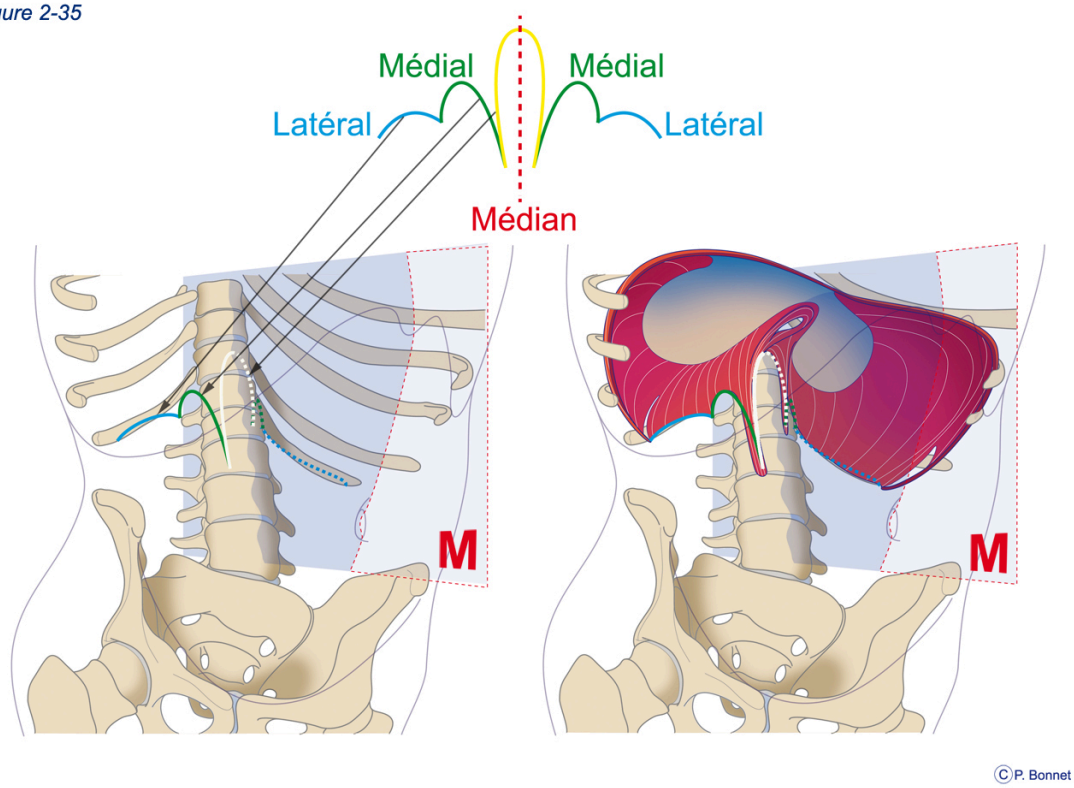

Figure 2-35 ***Médial/Latéral/Médian***

*Vues obliques antero latérales droites permettant d'observer les insertions postérieures de la coupole diaphragmatique. **M** représente le plan médian, la vue supérieure, de face, illustre les arcs dessinés par ces insertions : 1 médian, 2 médiaux, 2 latéraux.*

Au sein d'un organe, on parlera de structure interne si elle est proche du centre de l'organe ou de structure externe si elle en est plus éloignée.(Fig 2-36)

Figure 2-36

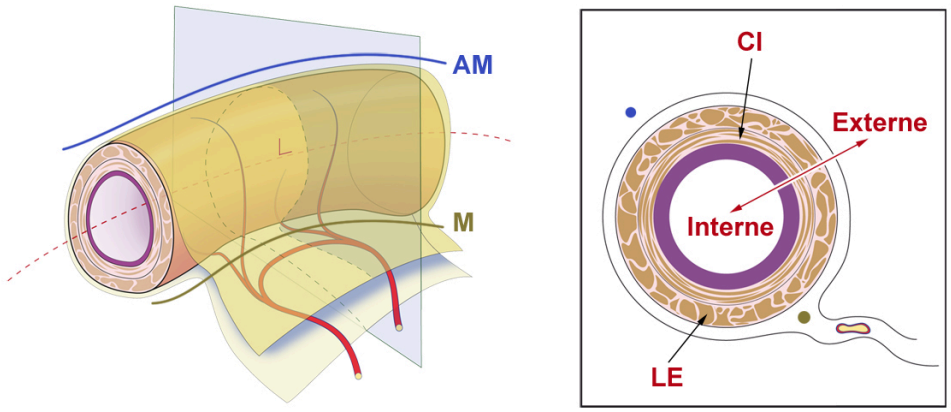

©P. Bonnet

Figure 2-36 ***Coupe de l'intestin***

La coupe du segment d'intestin grêle est réalisée par un plan dit transversal (ici = perpendiculaire à l'axe central du cylindre creux intestinal (tube)). La couche musculaire la plus proche de l'intérieur de ce tube, circulaire, est dite interne (CI = circulaire interne) et la couche la plus éloignée, longitudinale, est dite externe (LE = longitudinale externe). On définit des bords à ce tube, l'un situé au niveau de l'insertion des feuillets péritonéaux formant le mésentère (bord mésentérique « M ») et l'autre diamétralement opposé (bord anti-mésentérique « AM »)

Un élément situé en avant est dit antérieur ou ventral (rostral pour le système nerveux central, SNC), situé en arrière il est dit postérieur ou dorsal.

Une structure est dite supérieure (crâniale) si elle plus proche de l'extrémité céphalique ou inférieure (caudale) si elle est plus proche de la plante des pieds.

Ces termes peuvent être combinés : supéro-latéral (supérieur et distant du plan médian), inféro-médial (inférieur et proche du plan médian). Une structure éloignée de l'origine d'un organe ou de la racine d'un membre est dite distale, elle est proximale dans le cas inverse.

Certains éléments sont pairs l'un gauche, l'autre droit. On parlera d'éléments bilatéraux.

Dans le cas d'une structure unique, on parle d'élément unilatéral.

Situés du même côté du plan médian, deux éléments sont dits ipsilatéraux ou homo latéraux, situés des côtés opposés ils sont dits hétéro latéraux ou controlatéraux.

La terminologie d'orientation est parfois propre à la structures anatomique décrite comme lors de la description des faces d'une dent (Fig 2-37) ou des bords de l'intestin par exemple. (Fig 2-36)

Figure 2-37

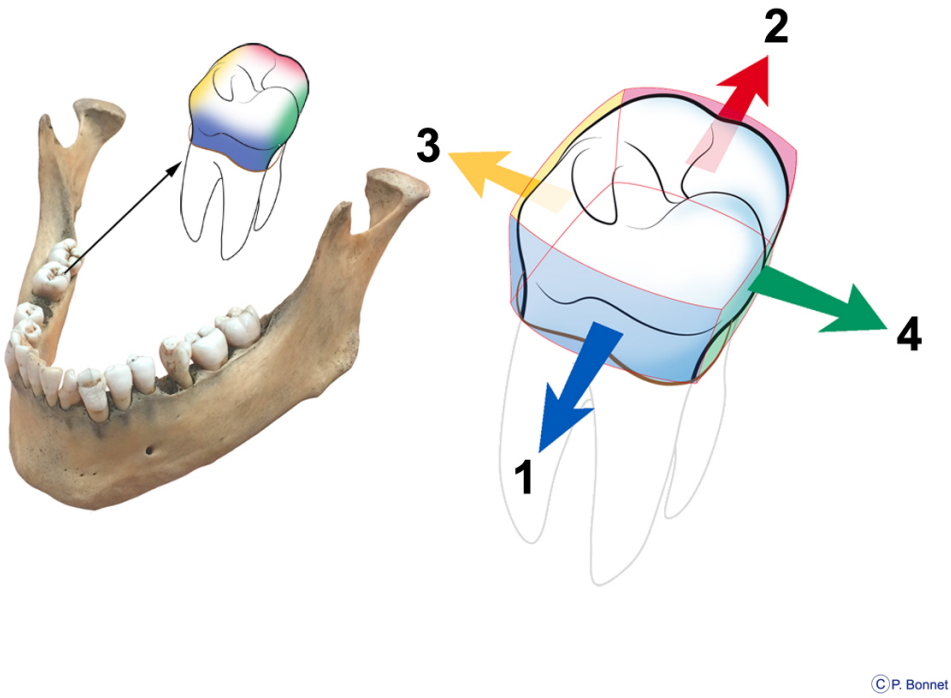

Figure 2-37 ***Faces dentaires***

Vue d'une mâchoire inférieure (Mandibule), de l'arc dentaire inférieure et d'une molaire pour illustrer les faces dentaires (couronne) : 1 Mésiale, 2 Distale, 3 Vestibulaire (Labiale pour incisives et canines ; Buccale pour les prémolaires et molaires), 4 Orale ou Linguale (Palatale pour l'arc dentaire supérieure). La face supérieure de la molaire qui répond à l'arc dentaire supérieur est dite occlusive.

Les structures anatomiques sont parfois divisées en quadrants et numérotées (Fig 2-38/39/40/41) :

1. quadrants de l'abdomen
2. quadrants de l'orifice anal (on repère les positions suivant un sens horaire)

3. quadrants dentaires, également repérés dans le sens horaire et permettant la numérotation des dents (11à 18, 21 à 28, 31 à 38 et 41 à 48)

Figure 2-38

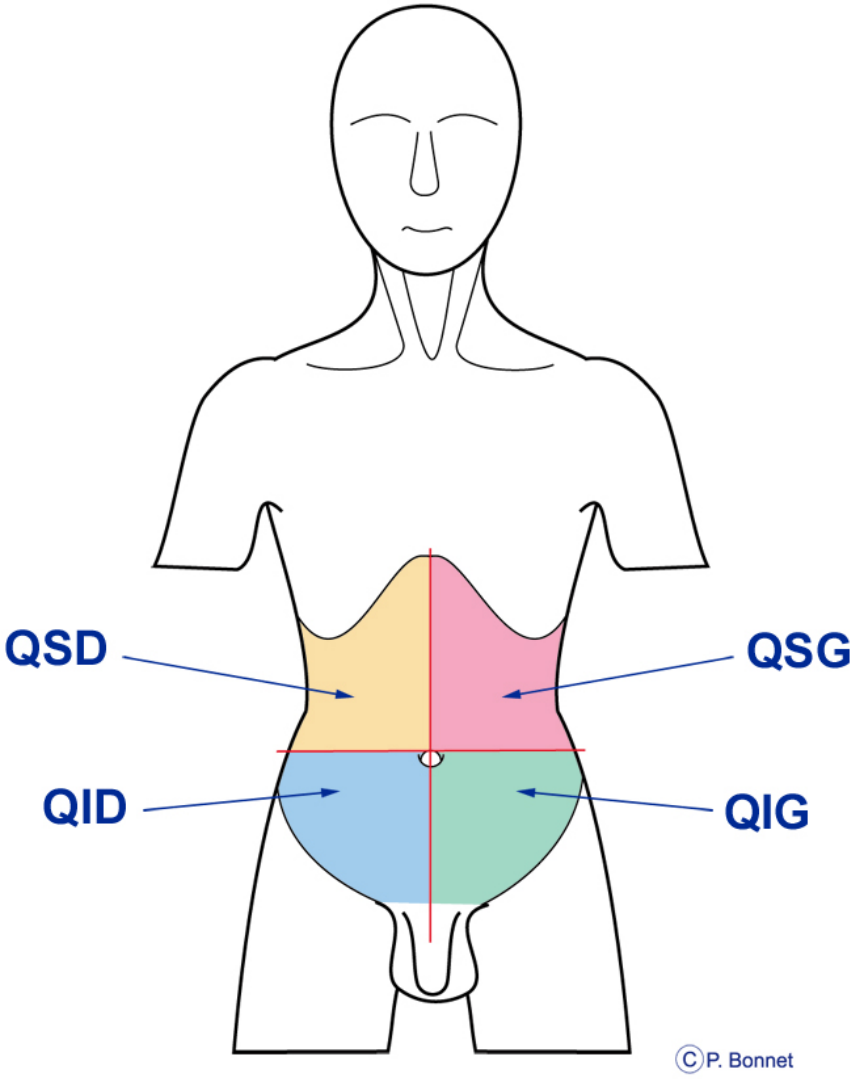

Figure 2-38 ***Quadrants de l'abdomen***

L'abdomen est divisé en quatre quadrants : supérieur droit (QSD), inférieur D (QID), supérieur gauche (QSG) et inférieur gauche (QIG)

Figure 2-39

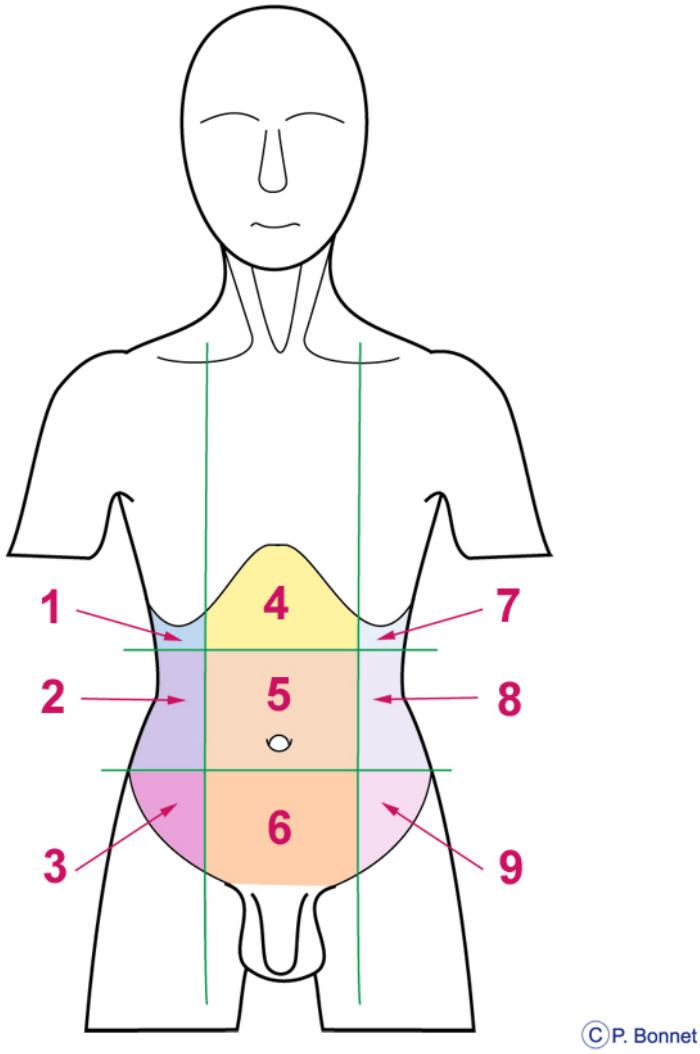

Figure 2-39 ***Les 9 régions abdominales***

L'abdomen est divisé en 9 régions par 4 lignes : 2 horizontales (bi-iliaque et sous-costale) et 2 verticales (médio-claviculaires). 9 régions sont ainsi délimitées : hypochondre droit (1), flanc droit (2), fosse iliaque droite (3), épigastre (4), région péri-ombilicale (5), hypogastre (6), hypochondre gauche (7), flanc gauche (8) et fosse iliaque gauche (9).

Figure 2-40

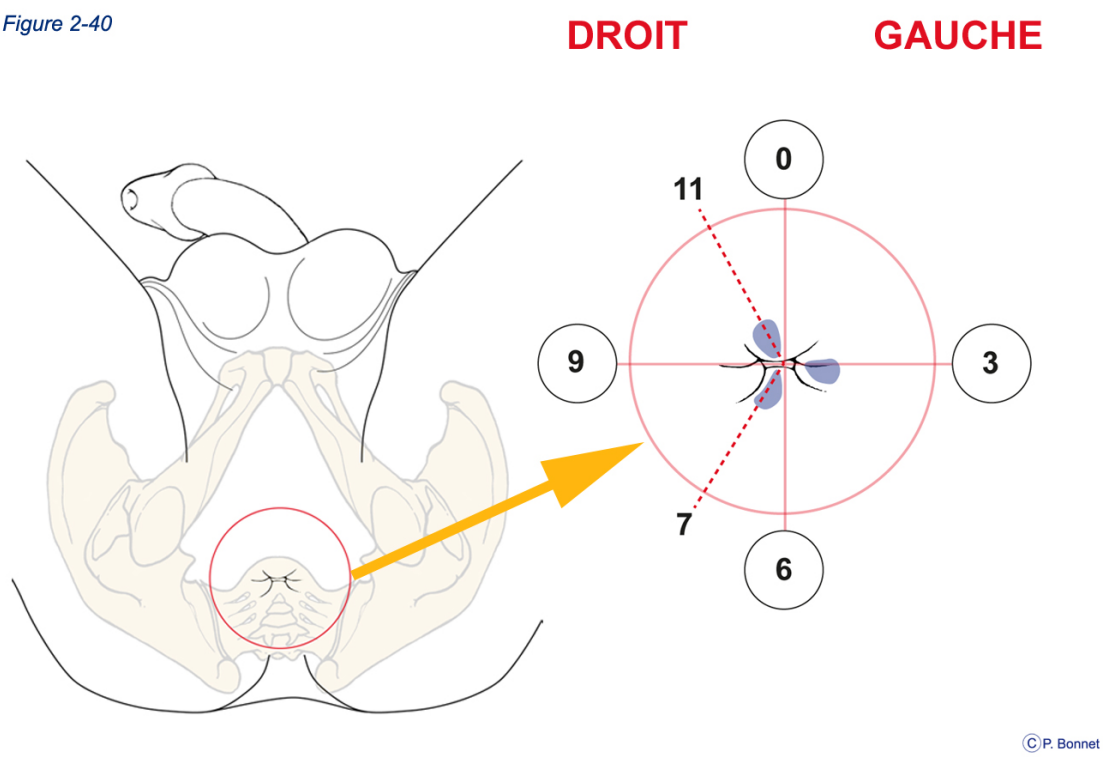

Figure 2-40 ***Division horaire de l'orifice anal (périnée)***

La région anale est regardée de face et les structures sont décrites en utilisant le sens horloger. On parlera ainsi par exemple des 3 plexus hémorroïdaires principaux qui sont localisés, un à gauche à 3h et deux à droite à 7 h et 11h en suivant le sens horaire.

Figure 2-41

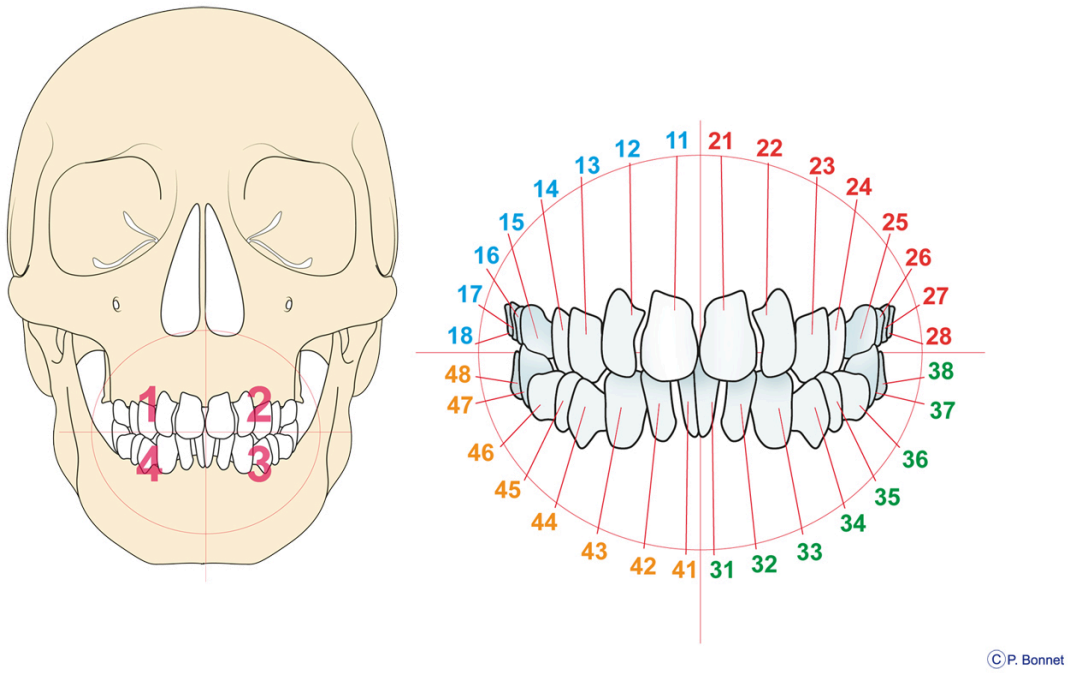

Figure 2-41 ***Numérotation dentaire***

Les arcs dentaires supérieur et inférieur sont divisés en 4 et numérotés en suivant le sens horaire : 1 (supérieur droit), 2 (supérieur gauche), 3 (inférieur gauche) et 4 (inférieur droit). Les dents de chaque quadrant sont numérotées en fonction de ces quadrants : le premier chiffre désigne le quadrant (1 à 4) et le deuxième la position de la dent en partant du plan médian vers l'extérieur (1 à 8).

Les structures étudiées sont décrites en taille et formes. Elles sont positionnées dans l'espace suivant les références et les termes précités. La forme est décrite en utilisant une terminologie rappelant une forme ou un volume géométrique connus, évoquant la constitution de la structure sa localisation ou sa fonction.

La description assimile la structure étudiée à des formes géométriques simples (lignes, courbes, formes géométriques fermées ou ouvertes) ou des volumes

simples (cube, sphère, pyramide, cône...) en veillant toujours à décrire la position dans l'espace suivant les axes de référence. Les courbures dessinent une concavité (ou une convexité) dont la direction est précisée.(Fig 2-42)

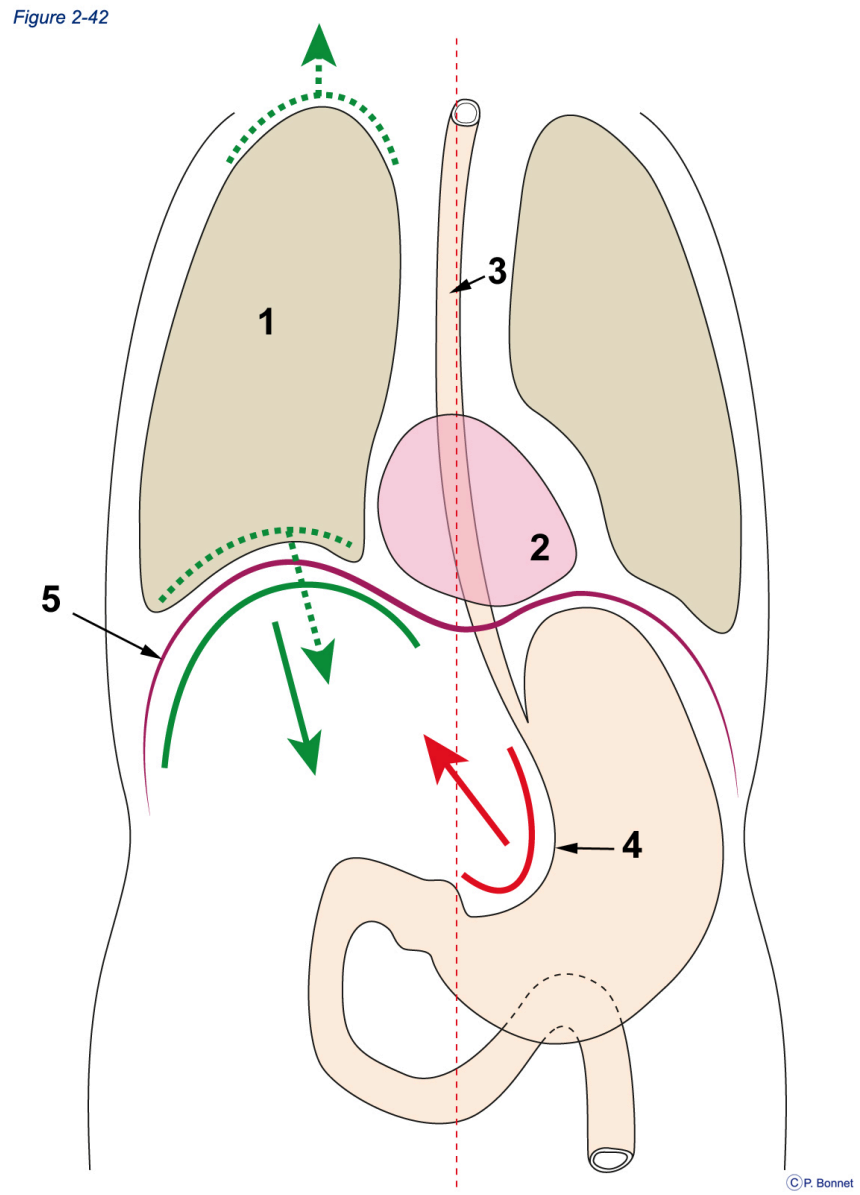

Figure 2-42 ***Concavité – convexité : exemples***

Schéma simplifié de face du tronc. Le bord interne de l'estomac (4) décrit une courbure à concavité interne orientée vers le haut (1). Le diaphragme (5) dessine une coupole à concavité inférieure, la base du poumon (1) dessine une concavité qui « répond » à la coupole diaphragmatique correspondante. Le sommet du poumon est convexe vers le haut. L'œsophage thoracique (3) « répond » à la face postérieure du myocarde (2).

Afin d'ordonner la description, l'objet anatomique est souvent décomposé en portions constitutives analysées successivement. (Fig 2-43/44)

Figure 2-43

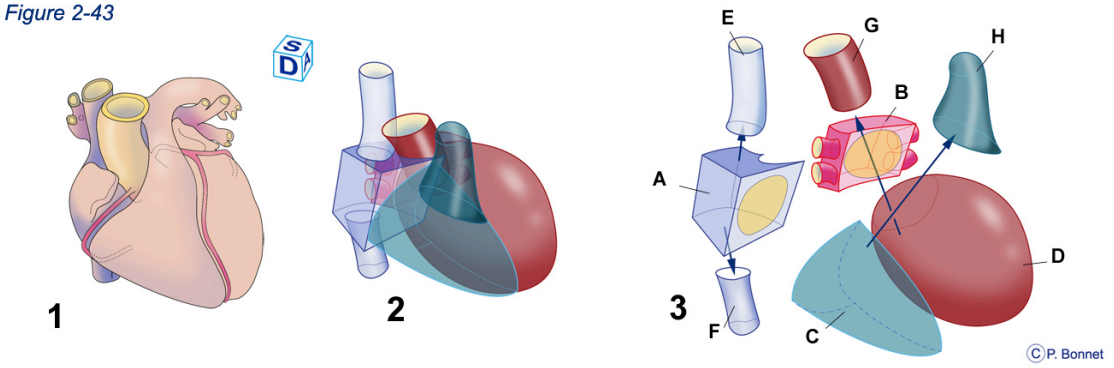

Figure 2-43 ***Description du cœur décomposé en volumes simples***

Vue oblique antéro supérieure droite du cœur (1). Le cœur est décomposé en volumes géométriques de base (2) présentés en une vue éclatée (3) Les oreillettes (Droite : A, Gauche : B) sont assimilées à des cubes dont chaque face peut être décrite. Le ventricule droit (C) est assimilé à une pyramide couchée dont la base triangulaire « répond » à la face antérieure du cube dessiné par l'oreillette droite, cette pyramide présente 3 faces (septale (le septum sépare les deux ventricules), antérieure et postérieure). Le ventricule gauche (D) s'apparente à un cône (« gonflé ») couché horizontalement dont la base répond à la face antérieure du cube dessiné par l'oreillette gauche. (Veine cave supérieure : E, Veine cave inférieure : F, Aorte : G et Cône pulmonaire : H).

Figure 2-44

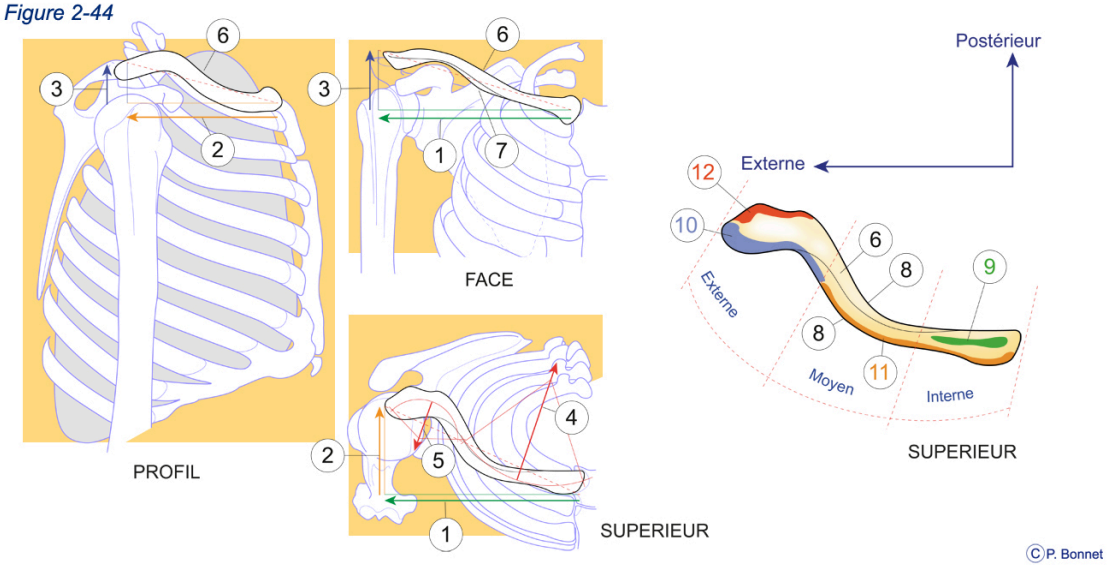

Figure 2-44 ***Exemple de description littérale : la clavicule selon Rouvière*** *(Anatomie humaine Descriptive et Topographique, 9éme édition, Tome III, pp1-2, Masson 1962).* ***Les chiffres insérés dans le texte renvoient à l'illustration***

« La clavicule est un os long situé à la partie antéro-supérieure du thorax. Elle s 'étend du sternum à l'acromion suivant une direction oblique en dehors (1), en arrière (2) et en haut (3). La clavicule est contournée en S italique. Elle décrit, en effet, deux courbes : l'une interne, concave en arrière (4) ; l'autre externe moins étendue que la précédente, concave en avant (5). On distingue à cet os : deux faces, l'une supérieure (6), l'autre inférieure (7), deux bords (8) et deux extrémités. Face supérieure – Elle est lisse… quelques rugosités marquent les zones sur lesquelles s'étendent les insertions du sterno-cléido-mastoidien en dedans (9), du deltoïde en dehors (10) et du trapèze en dehors et en arrière (11). Le bord antérieur, dans ses deux tiers interne (12) donne attache au muscle grand pectoral. »

Les termes comportent souvent des suffixes « -oïde », « -forme »,… Ainsi on parlera de « deltoïde » (muscle en forme de triangle (lettre grecque delta)), d'appendice « xiphoïde » (en forme d'épée). La description utilise des comparaisons avec des objets usuels comme la pince mésentérique (analogie de forme entre une pince et l'angle formé entre l'artère mésentérique supérieure et l'aorte au sein duquel sont « pincés » le duodénum et la veine rénale gauche) ou l'apophyse épineuse (en forme d'épine). Les termes latins sont fréquents comme dans la description d'un

des muscles du triceps sural (mollet), le muscle « soléaire » (du latin solea, soleus : en forme de sandale), le muscle piriformis (en forme de poire), ou l'antre gastrique (atrium : en forme d'entrée). Les références trigonométriques et géométriques sont fréquentes : l'angle duodénojéjunal, la grande courbure de l'estomac, l'arc costal…. Les termes « biceps », « triceps » et « quadriceps » qualifient des muscles composés respectivement de deux, trois ou quatre chefs (de –ceps, caput : tête, chef) et « digastrique » composé de deux portions musculaires réunies par un tendon intermédiaire (deux ventres). La localisation est évoquée lorsque l'on parle d'apophyse transverse (latérale), de muscle temporal (sur l'os temporal) ou de muscle obturateur (fermant le foramen (trou) obturé). Enfin, il est fait référence à la fonction du muscle lorsque l'on parle de « fléchisseur commun », de « fléchisseur propre » d' « abducteur » ou d' « opposant ».

Une fois la structure définie dans ses formes et orientée, la consistance et la composition sont décrites (consistance dure de l'os, aspect mou, dépressible du parenchyme hépatique, composition en « tuniques » différentes de l'intestin : allant de l'intérieur de l'organe vers l'extérieur : muqueuse, musculeuse et séreuse intestinales).

Enfin, la description systématique d'un organe étudiera la vascularisation propre de l'organe (artères, veines, lymphatiques), l'innervation, les moyens de fixation et les rapports de l'organe vis à vis des structures avoisinantes.

Classiquement, on retrouve un grand nombre d'éponymes (terme associant une dénomination et un nom propre : trompe d'Eustache, trompes de Fallope, aponévrose de Denonvilliers…). Une même structure peut ainsi avoir deux dénominations différentes sur base d'éponymes issus de la tradition francophone ou anglophone. La préférence est donnée actuellement à une nomenclature internationale établie en latin (Terminologia Anatomica, International Anatomical Terminology FCAT Federative Committee on Anatomical Terminoilogy, 1998, Thieme ed. ISBN 3-13-114361-4).

La description dynamique (mouvement).

Les membres et d'autres parties du corps sont mobiles, leurs mouvements sont décrits sur base des mêmes références spatiales d'axes et de plans. Au niveau de l'appareil locomoteur le mouvement est décrit en fonction des segments anatomiques situés de part et d'autre de l'articulation étudiée et qui doivent être précisés. Par exemple : la hanche (articulation) permet l'abduction de la cuisse (segment 2) sur le bassin (segment 1).

Les mouvements élémentaires comprennent:

1. dans un plan sagittal la flexion (courbure ou diminution d'angle) et l'extension (alignement ou augmentation de l'angle) (et l'hyper-extension au-delà de l'alignement)
2. dans un plan frontal l'abduction (éloignement d'un membre du plan médian), et l'adduction (rapprochement d'un membre du plan médian),
3. la rotation (rotation autour d'un axe longitudinal : médiale ou interne elle rapproche la face antérieure du plan médian ; latérale ou externe elle éloigne la face antérieure du plan médian.)

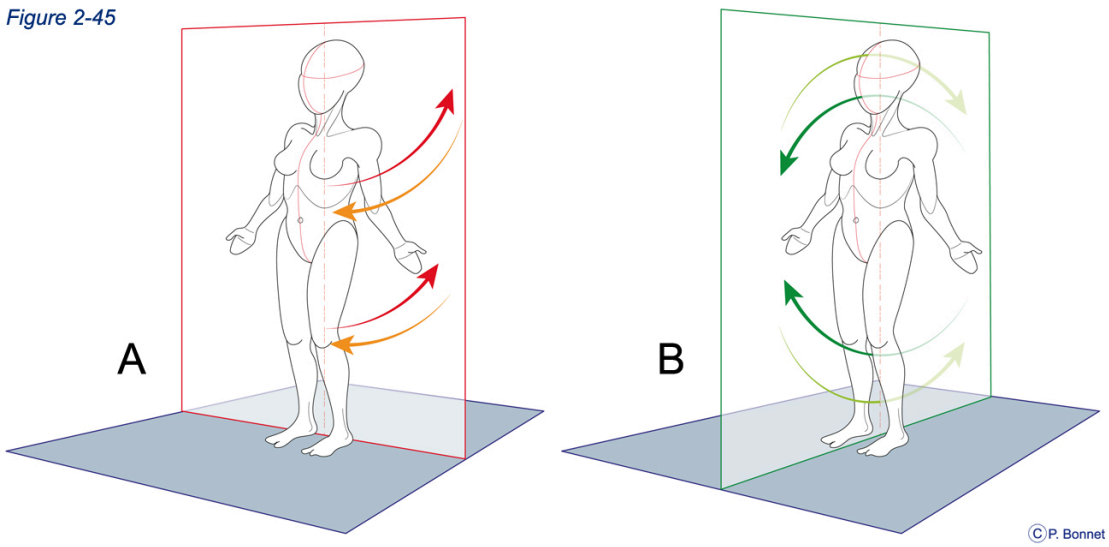

Figure 2-45 ***Les mouvements élémentaires***

A : l'abduction (rouge) et l'adduction (orange) dans le plan frontal

B : la flexion (vert foncé) et l'extension (vert clair) dans le plan, sagittal

A ces mouvements s'ajoutent la circumduction qui associe des mouvements de flexion, extension, abduction et adduction et rotation. Le membre dessine un cône dont le sommet correspond à la zone d'articulation (Epaule et Hanche) (Fig 2-46).

Une description plus spécifique définit les mouvements propres à certaines articulations (Fig 2-48 à 54).

Figure 2-46

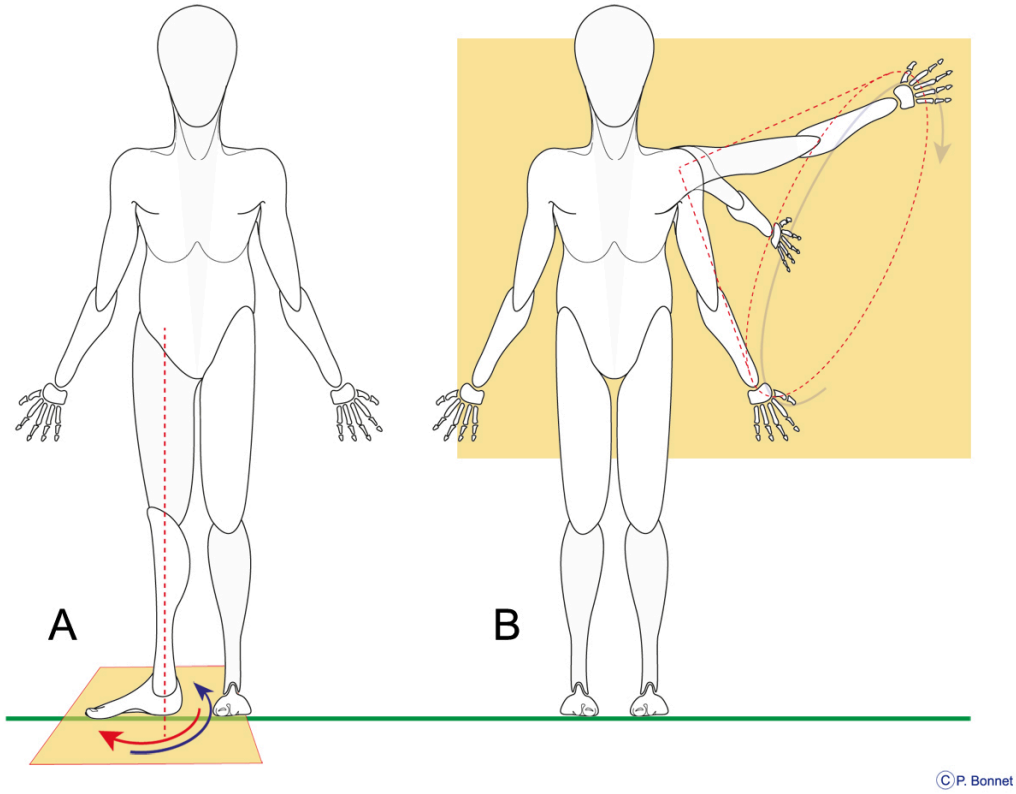

Figure 2-46 ***Rotation et circumduction***

A : rotation de la hanche, interne (bleu) ou externe (rouge)

B : circumduction de l'articulation de l'épaule

Figure 2-47

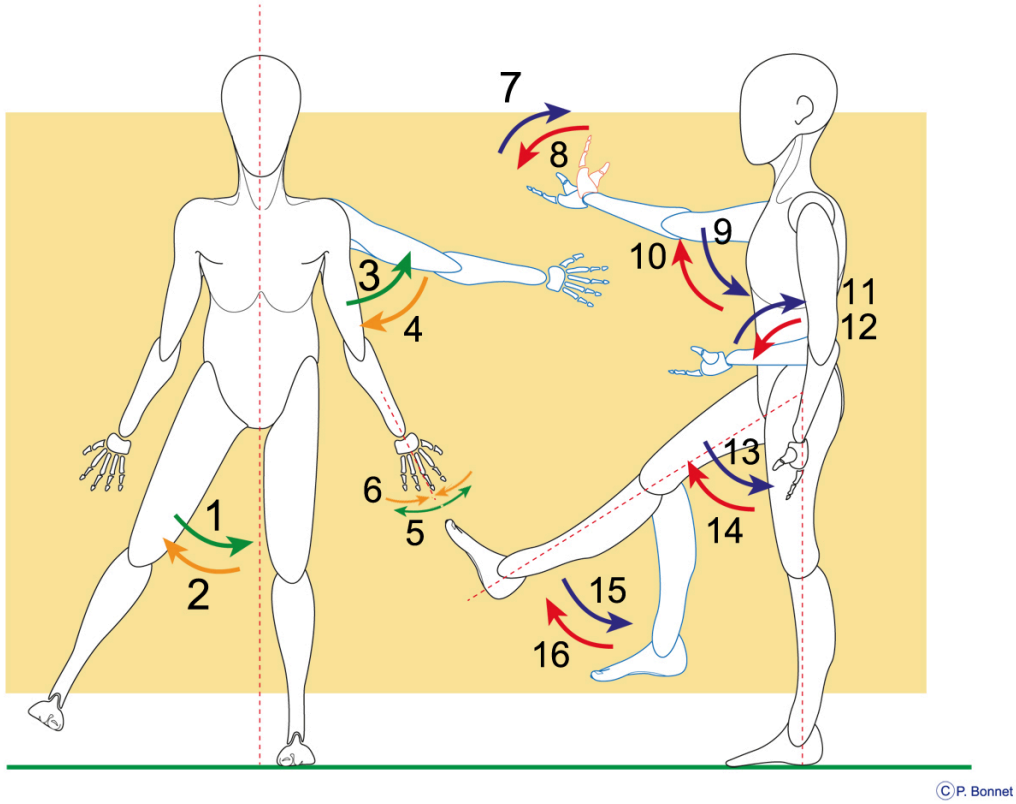

Figure 2-47 ***flexion/ extension et abduction / adduction de différentes articulations***

Mouvements d'abduction (adduction):1 hanche (2), 3 bras (4), doigts 2éme à 5éme (6)

Mouvements de flexion (extension) : 7 poignet (8), 9 bras (10) (l'anteversion du bras correspond à la flexion de l'articulation scapulo-humérale et la rétroversion à son extension), 11 coude (12), 13 hanche (14), 15 genou (16)

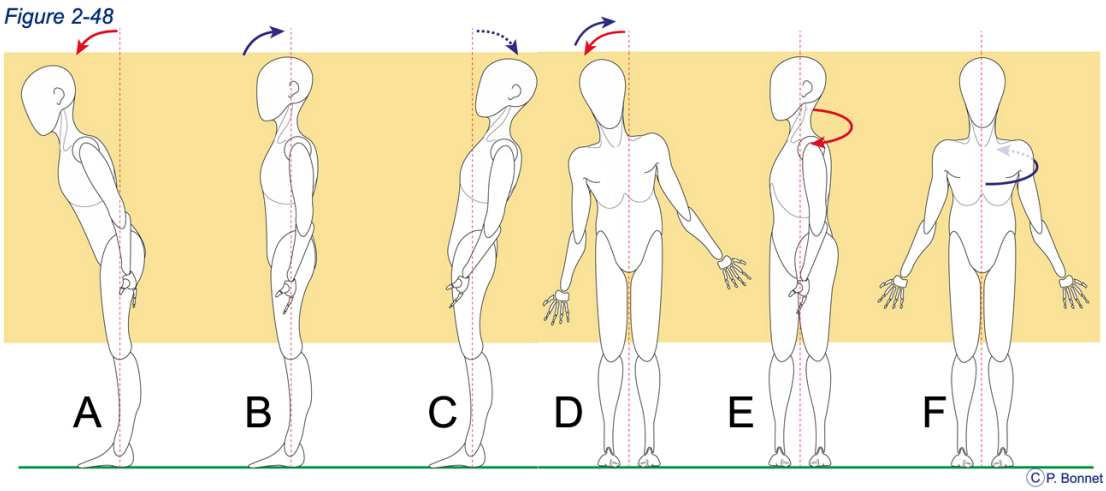

Figure 2-48 ***Les mouvements du rachis***

A : flexion (inclinaison antérieure, ou flexion ventrale), B : Extension (flexion dorsale), C : hyperextension, D : inclinaison latérale (médiale), E : rotation latérale, F : rotation médiale

Figure 2-49

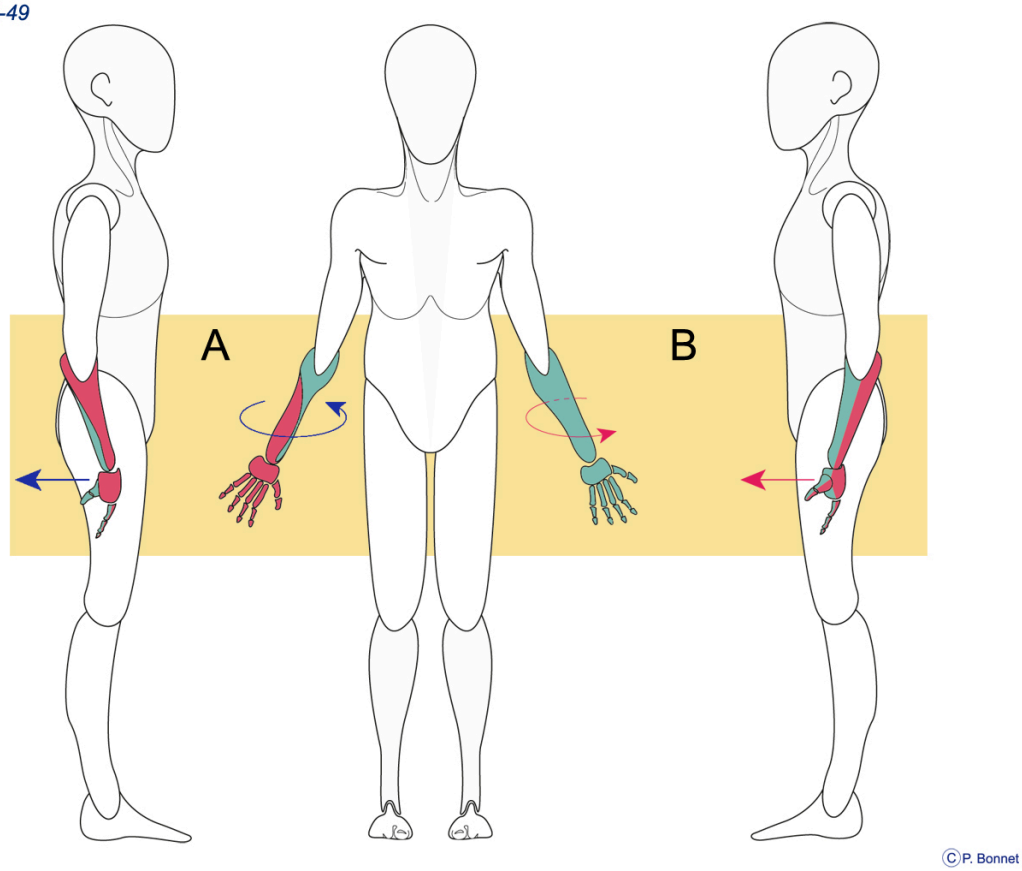

Figure 2-49 ***Pronation / Supination de l'avant-bras***

Les articulations radio-ulnaires proximale et distale permettent le mouvement de supination / pronation. A : lors de la pronation l'ulna et le radius se croisent et la face palmaire de la main est dirigée postérieurement

B : lors de la supination l'ulna et le radius sont parallèles la face palmaire de la main est dirigée antérieurement

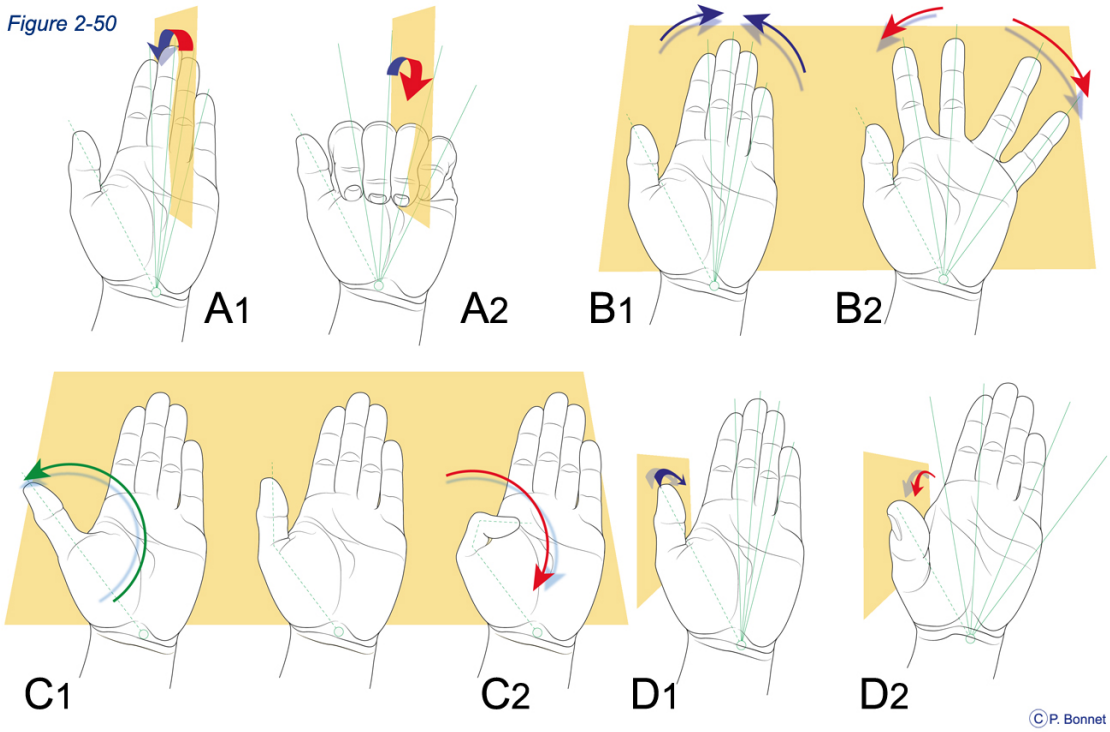

Figure 2-50 ***Les mouvements de la main***

Pour les 4 derniers rayons de la main et des doigts, les plans de référence restent identiques pour la flexion (A2) et l'extension (A1) mais l'axe central de la main remplace l'axe central du corps pour définir l'abduction (B2) et l'adduction (B1). Dans le mouvement d'abduction des 3éme et 4éme rayons, les métacarpiens ou les phalanges s'écartent de l'axe central de la main mais se rapprochent de l'axe central du corps humain, c'est l'inverse dans le mouvement d'adduction de ces deux derniers rayons.

Les plans de référence du premier rayon différent des deux plans classiques car l'articulation carpo-métacarpienne du premier rayon est tournée de plus de 30° en dedans. La flexion (C2) et l'extension du pouce (C1) se définissent dans un plan quasi frontal et l'abduction(D2) et l'adduction (D1) dans un plan quasi sagittal.

Dans l'oppostion, la pulpe du pouce est amenée au contact de celle du 5éme rayon combinant une flexion et une adduction du pouce et au niveau du 5éme rayon une flexion des interphalangiennes proximale et distale et une flexion abduction de la métacarpo-phalangienne.

Figure 2-51

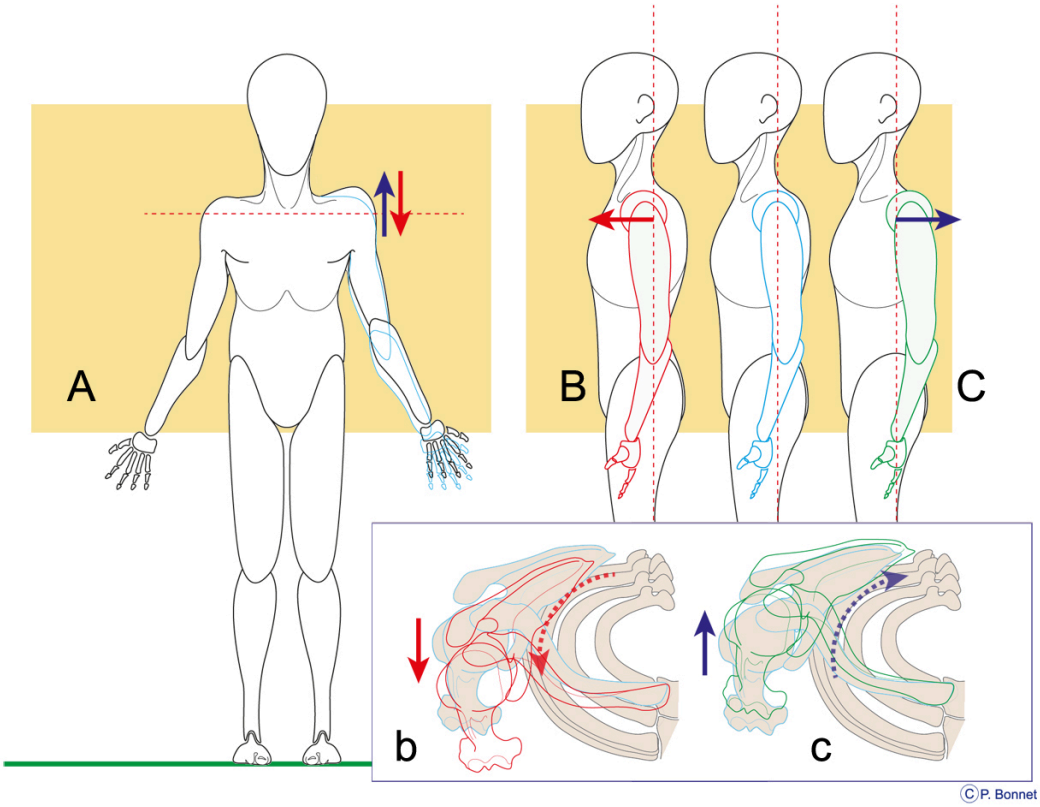

Figure 2-51 ***Les mouvements de l'épaule***

La scapula peut « glisser » sur la surface de la cage thoracique : l'élévation ou l'abaissement de l'épaule (A) se définissent dans un plan frontal et l'antepulsion (B et b) et la retropulsion (C et c) de l'épaule dans un plan transversal.

La scapula peut effectuer une rotation suivant un axe perpendiculaire à sa surface : le mouvement de bascule qui déplace l'articulation scapulo-humérale dans un plan frontal.

Figure 2-52

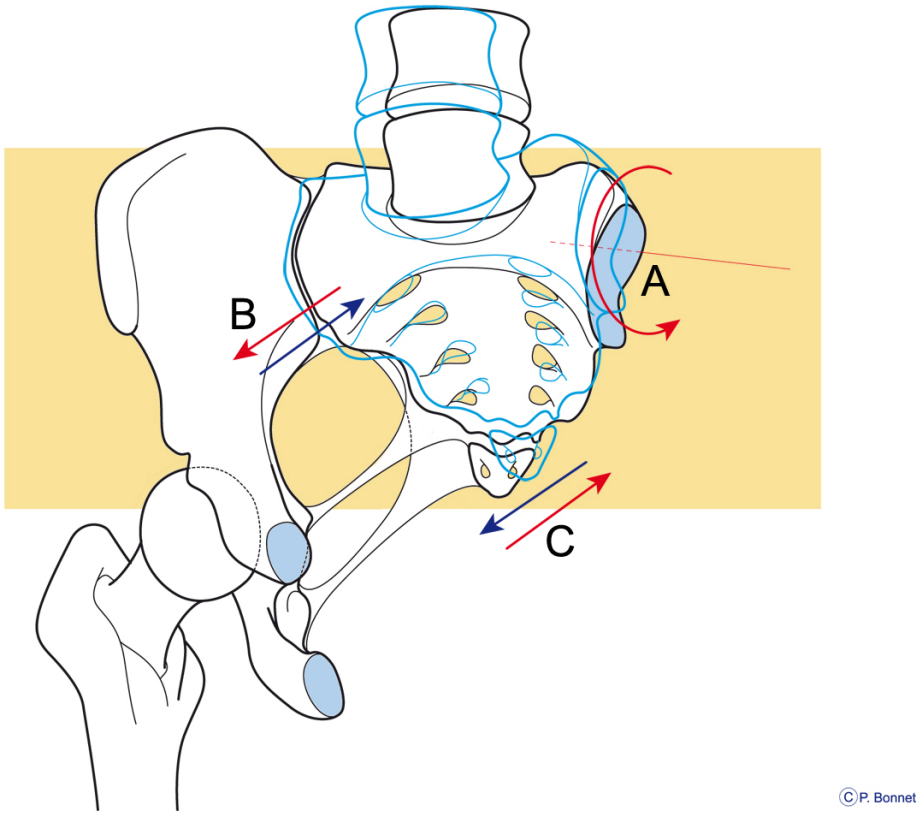

Figure 2-52 ***Les mouvements du bassin***

Section de l'os coxal D au niveau du cadre obturateur, retrait de l'os coxal G afin de visualiser les deux articulations sacroiliaques. L'articulation sacroiliaque autorise une rotation d'ampleur réduite suivant un axe transversal (A).

Dans le mouvement de nutation, le promontoire est poussé vers l'avant (B) et le coccyx vers l'arrière (C), le mouvement inverse (flèches bleues) correspond à une contre-nutation.

Figure 2-53

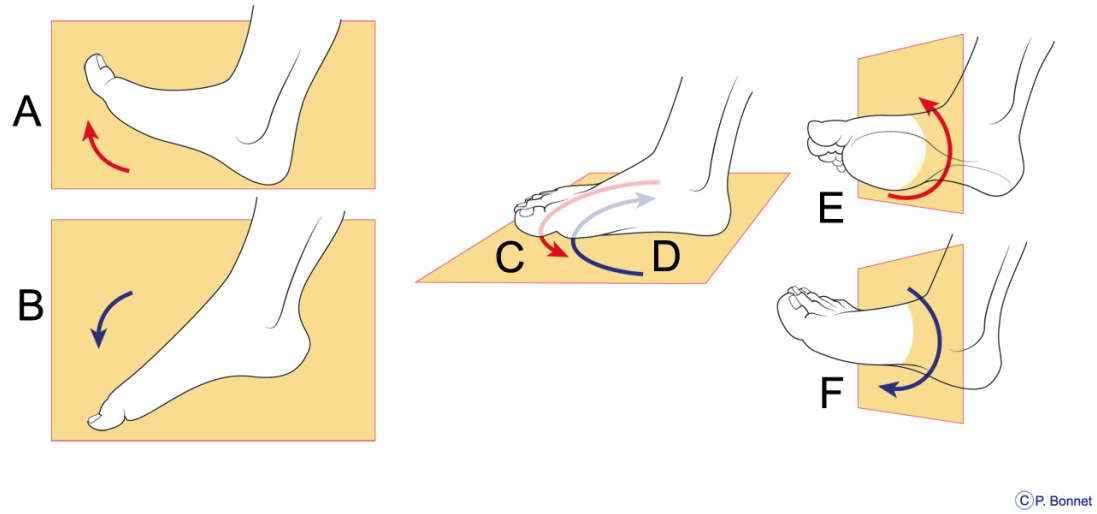

Figure 2-53 ***Les mouvements du pied***

Les mouvements globaux du pied dépendent des articulations de la cheville (talo-crurale entre astragale, tibia et fibula) et du tarse (sur plusieurs niveaux).

Chaque mouvement peut se décomposer suivant suivant les 3 plans de référence. La flexion et l'extension de la cheville se définissent aussi comme flexion dorsale (A) et flexion plantaire (B) respectivement dans un plan sagittal.

Dans un plan horizontal, l'adduction rapproche l'extrémité du pied du plan médian (C) et l'abduction éloigne l'extrémité du pied du plan médian (D).

Dans un plan frontal, on parle d'inversion du pied lorsque la face plantaire est amenée à regarder en dedans (in-) (supination) (E) et on parle d'éversion dans le mouvement opposé où la face plantaire du pied est amenée à regarder en dehors (ex-) (pronation) (F).

Figure 2-54

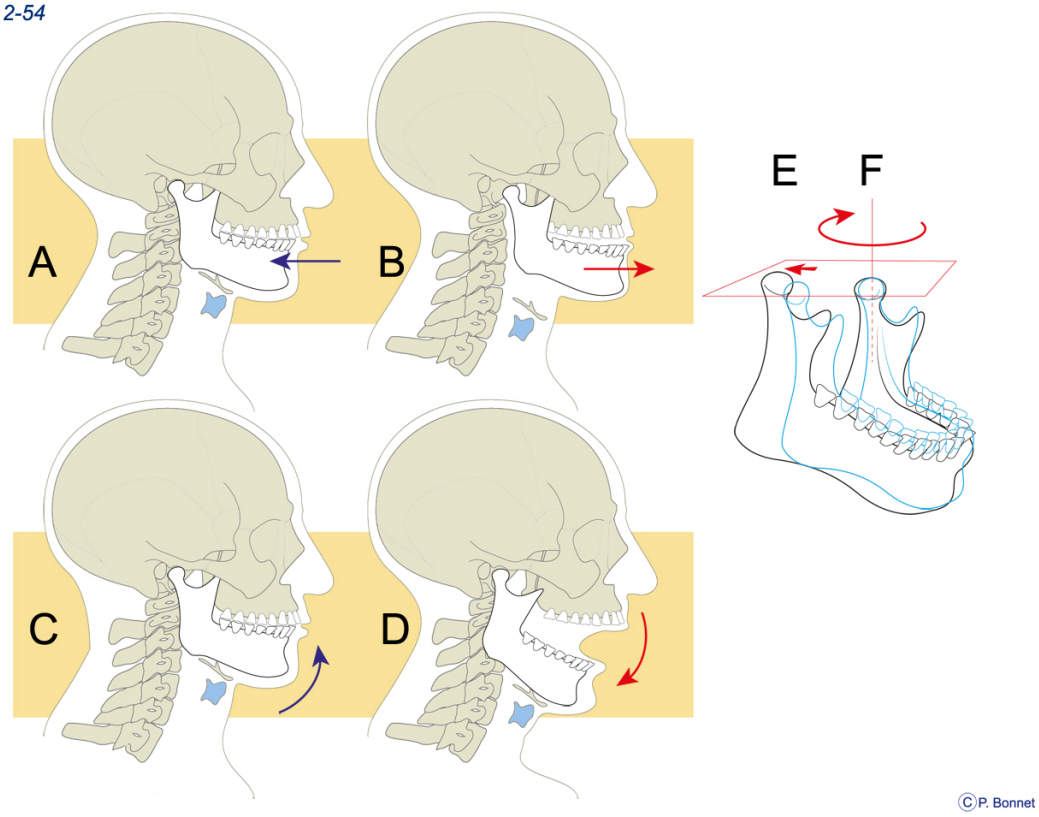

Figure 2-54 ***Les mouvements de la mâchoire***

L'articulation temporo mandibulaire permet les mouvements de la mâchoire de protrusion (avancée dans un plan transversal) (B) et son inverse la retrusion (recul) (A). Cette articulation permet également une rotation suivant un axe latéral légèrement dirigé d'arrière en avant d'externe en interne permettant les mouvements d'ouverture (D) et de fermeture (C) de la mâchoire.

Le mouvement de diduction comporte une rotation au niveau d'une des deux articulations suivant un axe vertical (F) et l'avancée ou le recul (translation dans un plan transversal) de l'autre condyle (E) (mastication).

CHAPITRE 3 : DE LA CELLULE AU FŒTUS

Au terme du chapitre 3, vous pourrez

1. *Connaître et comprendre le processus de formation des cellules haploïdes que sont les gamètes ainsi que la chronologie spécifique de ce phénomène dans les deux sexes.*
2. *Connaître le processus de fécondation et le localiser dans le tractus génital et au sein du cycle menstruel.*
3. *Comprendre le phénomène de l'implantation de l'embryon et du développement des dispositifs d'échange foeto-maternel.*
4. *Comprendre et décrire brièvement les processus qui permettront de former un embryon tri lamellaire qui évoluera vers une structure cylindrique avec des pôles céphalique et caudal ainsi que des faces ventrale et dorsale.*
5. *Comprendre et décrire brièvement le devenir des 3 feuillets de base dans la formation des différents organes et appareils, des membres et des systèmes cavitaires.*

Introduction

L'être humain se construit à partir d'une cellule de base pluripotentielle qui se divise par division mitotique pour donner à chaque division deux cellules filles porteuses de l'ensemble du patrimoine génétique contenu dans les 23 paires de chromosomes, 22 paires d'autosomes et une paire de chromosomes sexuels, XX chez la femme et XY chez l'homme.

Chaque division est précédée d'une phase de synthèse du matériel génétique dont la quantité est doublée au début de la division pour être répartie ensuite entre les deux cellules filles.

La reproduction des êtres sexués débute par la formation d'une première cellule pluripotentielle (le zygote) issue de la fusion de deux cellules particulières, les gamètes, venant l'une du père, le spermatozoïde (soit porteur du chromosome Y, soit porteur du chromosome X) et l'autre de la mère, l'ovule (porteuse du chromose X). Les gamètes se forment par le processus de division méiotique qui divise le matériel génétique en 2 (23 chromosomes) et par une évolution morphologique de la cellule, spécifique au sexe, qui constituent la gamétogenèse. Lors de la fécondation, le zygote formé réunit les deux ½ du matériel génétique, il est porteur de 23 paires de chromosomes.

Le zygote se divise et sera incorporé au sein de la paroi utérine (implantation) et progressivement développera une zone d'échange (le placenta) avec le sang maternel afin d'assurer ses apports en nutriments et en oxygène nécessaires à sa croissance (placentation).

Par divisions successives (mitoses), le zygote devient morula puis blastula (création d'une cavité au sein de l'amas cellulaire). Seule une partie des cellules constituant la morula donnera l'embryon (embryoblaste), les autres cellules (trophoblaste) donneront les enveloppes, dont le placenta). Ainsi le zygote et les premiers blastomères sont des cellules *totipotentes* capables de donner toutes les structures de l'embryon et ses enveloppes, ensuite les cellules deviennent *pluripotentes* (cellules souches embryonnaires) capables de donner les différents tissus de l'embryon et enfin évoluent en cellules *multipotentes* pouvant donner quelques types cellulaires (comme les cellules souches sanguines du cordon ou les cellules souches adultes).

L'embryon est au départ formé de deux couches de cellules (embryon didermique) qui évoluent en trois couches par le processus de gastrulation. L'embryon tridermique subit une plicature double transversale et céphalo caudale pour

devenir cylindrique. Les ébauches embryonnaires des différents organes sont ainsi mises en place.

La période embryonnaire se déroule lors des 8 premières semaines de grossesse, elle se divise en une phase pré-embryonnaire (semaines 1 à 3 : mise en place des 3 feuillets) et la phase embryonnaire proprement dite (semaines 4 à 8). A la fin de la période embryonnaire, l'embryon mesure environ 31 mm et présente déjà une morphologie humaine avec une taille proportionnellement importante de l'extrémité céphalique (fig 3-0).

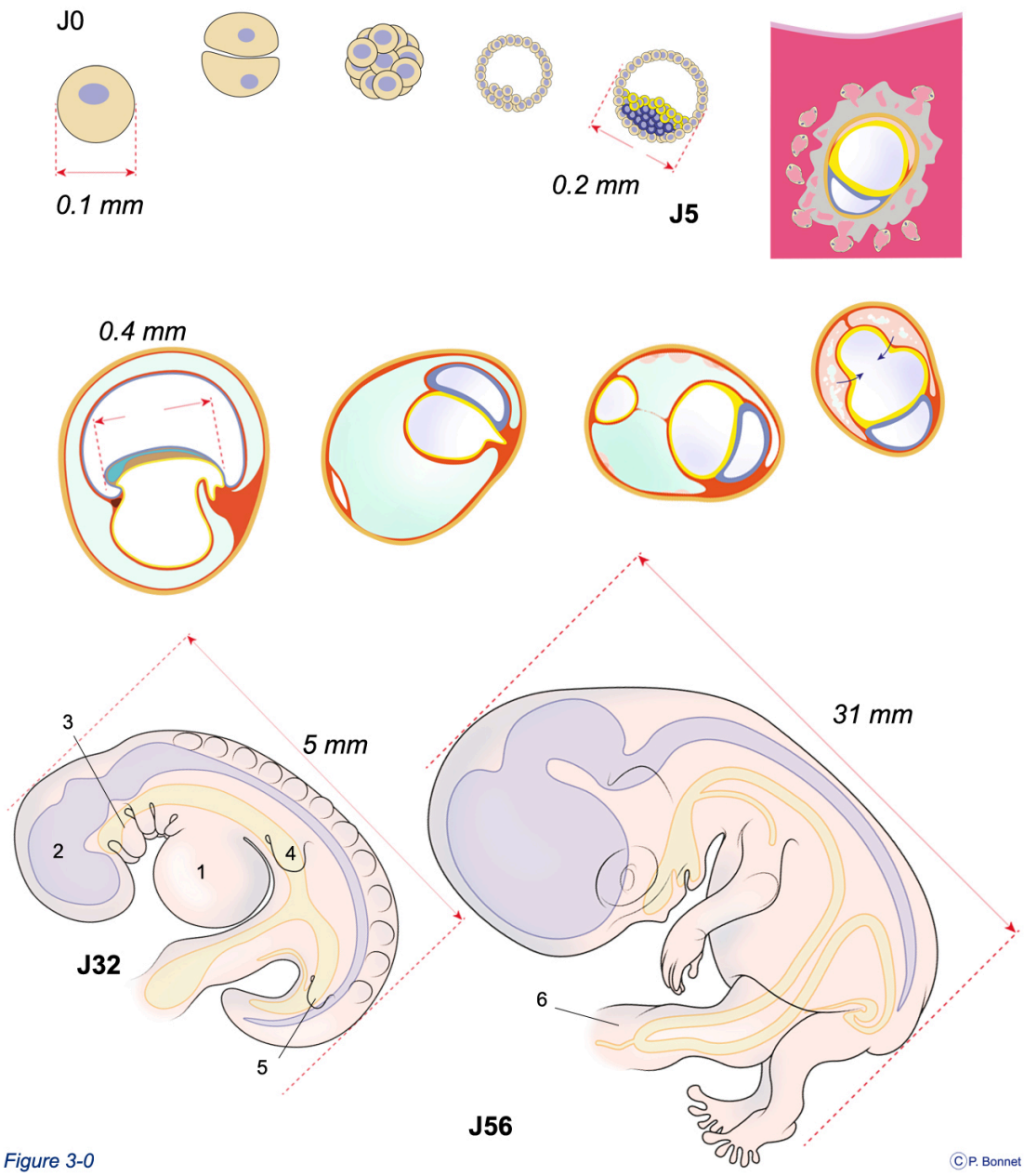

Figure 3-0 ***Récapitulatif de la période embryonnaire.***

Vue en coupe des stades embryonnaires et des enveloppes jusqu'au stade tridermique (0.4 mm) et vue de l'embryon isolé lors de l'apparition des membres (5 mm) et en fin de période embryonnaire (31 mm).

1= région cardiaque, 2 = tube neural, , 3 = arcs branchiaux, 4 = bourgeon du membre supérieur, 5 = bourgeon du membre inférieur, 6 = cordon ombilical avec hernie intestinale physiologique.

Pendant la période fœtale (semaines 9 à 37), on observe une croissance des appareils d'organes, pour aboutir à la naissance à un nouveau-né mesurant de 465 mm à 540 mm chez les garçons et de 458 mm à 530 mm chez les filles aux percentiles 3 et 97 respectivement.

Le chapitre 3 illustre cette évolution sous forme d'un film simplifié qui permettra de mettre en place les composants anatomiques du corps de l'homme, vertébré bipède vivant en position érigée.

Le chapitre 3 est divisé en 5 sections :

1. Gamétogenèse
2. Fécondation
3. Implantation
4. Formation du disque embryonnaire à 3 feuillets
5. Formation d'un embryon cylindrique, évolution des 3 feuillets

section 1 : gamétogenèse

Processus commun aux gamètes des deux sexes

La formation des gamètes est initiée dès de début de la vie embryonnaire (fig 3-1).

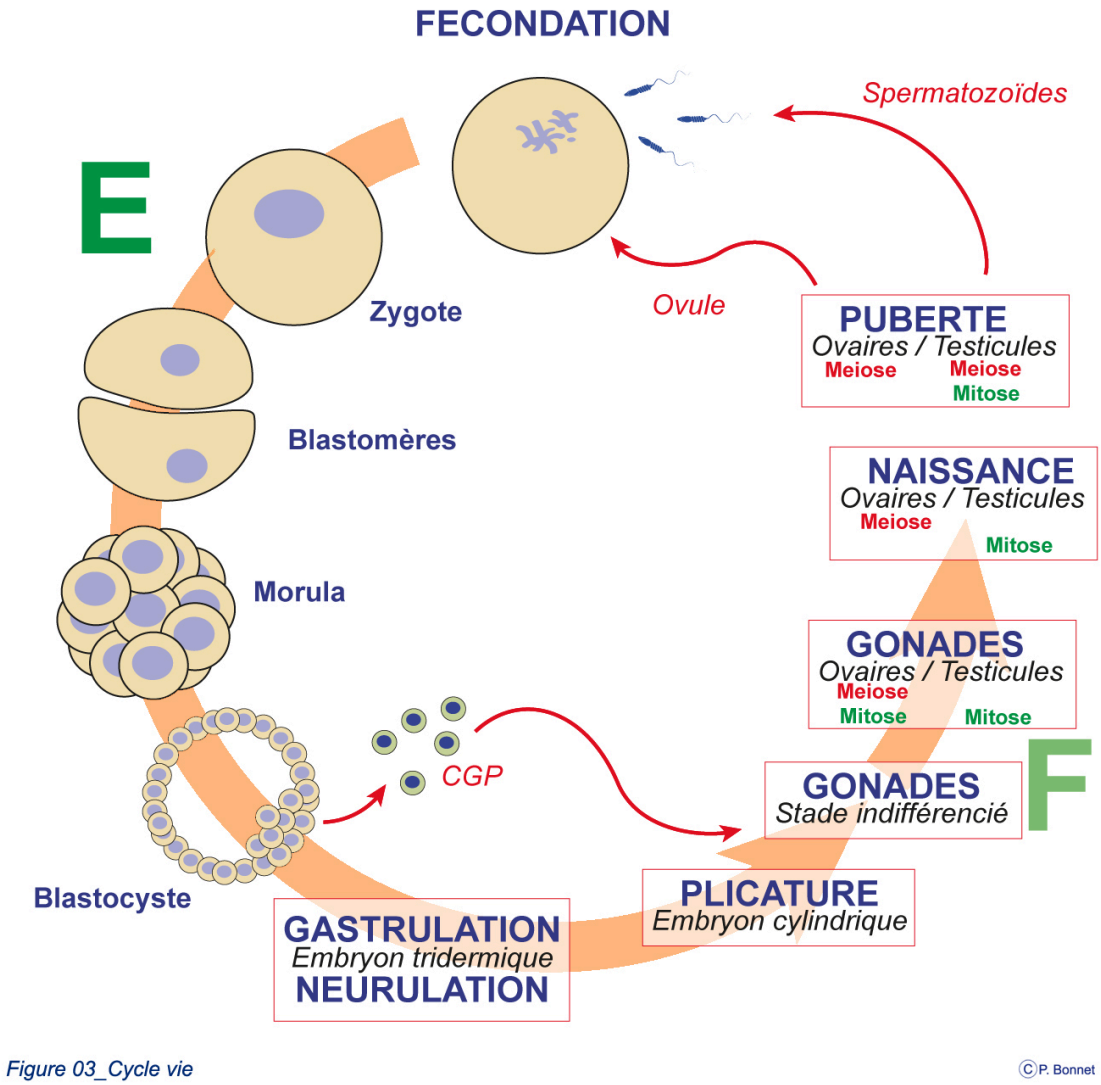

Figure 3-1 ***Cycle de formation des gamètes***

Le zygote formé par la réunion des deux gamètes se divise pour donner les différentes formes successives de l'embryon (E), au stade du blastocyste, les cellules germinales primitives s'individualisent (CGP) et se placent à proximité du sac vitellin. Elles incorporeront l'embryon secondairement pour se localiser dans la gonade primitive indifférenciée qui évoluera en ovaire ou testicule lors de la période fœtale (F). La division des CGP se fait par Mitose puis par Méiose suivant un « calendrier » différent chez la fille ou le garçon, pour finalement donner les gamètes mâles ou femelles.

Les cellules destinées à la formation des gamètes s'individualisent de l'épiblaste (cfr sections 3 et 4 de ce chapitre) lors de la troisième semaine de la vie embryonnaire et constituent les cellules germinales primordiales (CGP). Les CGP douées de mouvements amiboïdes migrent hors de l'embryon pour se localiser dans la paroi de la vésicule vitelline près de l'allantoïde (voir fig3-2 et la définition de ces structures dans les sections suivantes de ce chapitre).

Aidées par la flexion de l'embryon entre la quatrième et la sixième semaine, elles suivent le canal vitellin et l'intestin pour rejoindre la région rétro-coelomique à proximité des crêtes urinaires (fig 3-2) qui contiennent le rein intermédiaire (Mésonéphros) (voir la mise en place des systèmes et organes dans la section 5 de ce chapitre et le chapitre traitant des systèmes uro-génitaux).

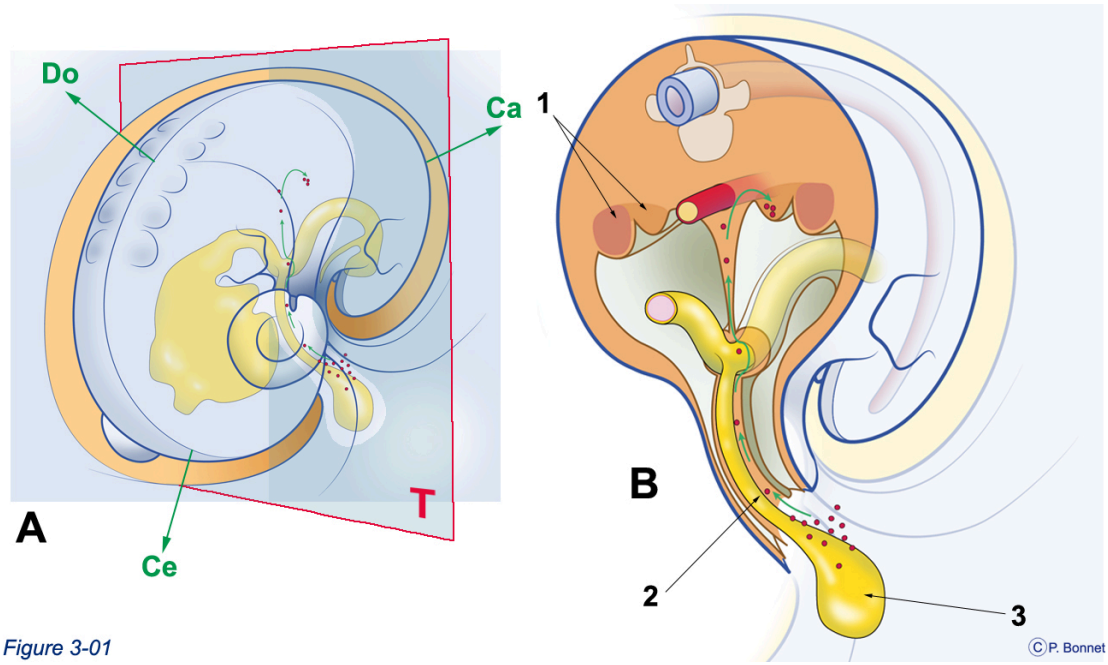

Figure 3-2 ***Migration des CGP***

A : Plan de section transversal T d'un fœtus en fin de plicature, le tube digestif est vu par transparence (jaune), Ce = céphalique, Do = dorsal et Ca = caudal.

B : portion caudale de la section : 1 = crêtes urogénitales, 2 = CGP migrant le long dui canal vitellin, 3 = sac vitellin, 4 = cavité coelomique, 5 = tube neural, 6 = ébauche vertébrale.

L'épithélium coelomique s'épaissit en regard des CGP pour former les crêtes urogénitales.

Les CGP sont diploïdes et se multiplient par mitose lors de leur séjour extra-embryonnaire, de leur migration et au sein des crêtes urogénitales.

Les cellules coelomiques situées en regard des crêtes urogénitales vont former des cordons vers la profondeur, englobent les CGP et constituent les cordons sexuels , c'est l'ébauche gonadique indifférenciée (fig3-3).

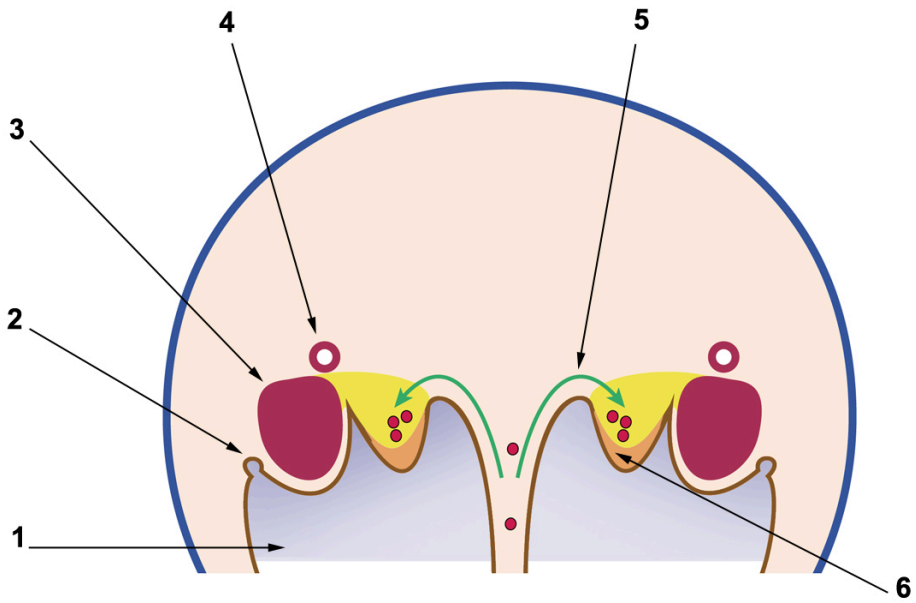

Figure 3-02

©P. Bonnet

Figure 3-3 ***Gonade indifférenciée***

Coupe simplifiée correspondant à la section T de la figure 3-2, tube neural et ébauche vertébrale non représentés.

1 = cavité coelomique tapissée de l'épithélium coelomique (brun), 2 = formation du canal para-mésonéphrotique de Muller, rein intermédiaire (Mésonéphros), 4 = système collecteur du rein intermédiaire (canal mésonéphrotique ou de Wolff), 5 = trajet des CGP, 6 = épaississement de l'épithélium coelomique donnant la crête génitale.

Différenciation mâle / femelle

C'est la présence du gène SRY (Sex determining Region of the Y chromosome) qui déterminera l'évolution vers une gonade mâle (testicule). En l'absence de ce gène, l'évolution se fera vers une gonade femelle (ovaire) (fig 3-4).XXXXX

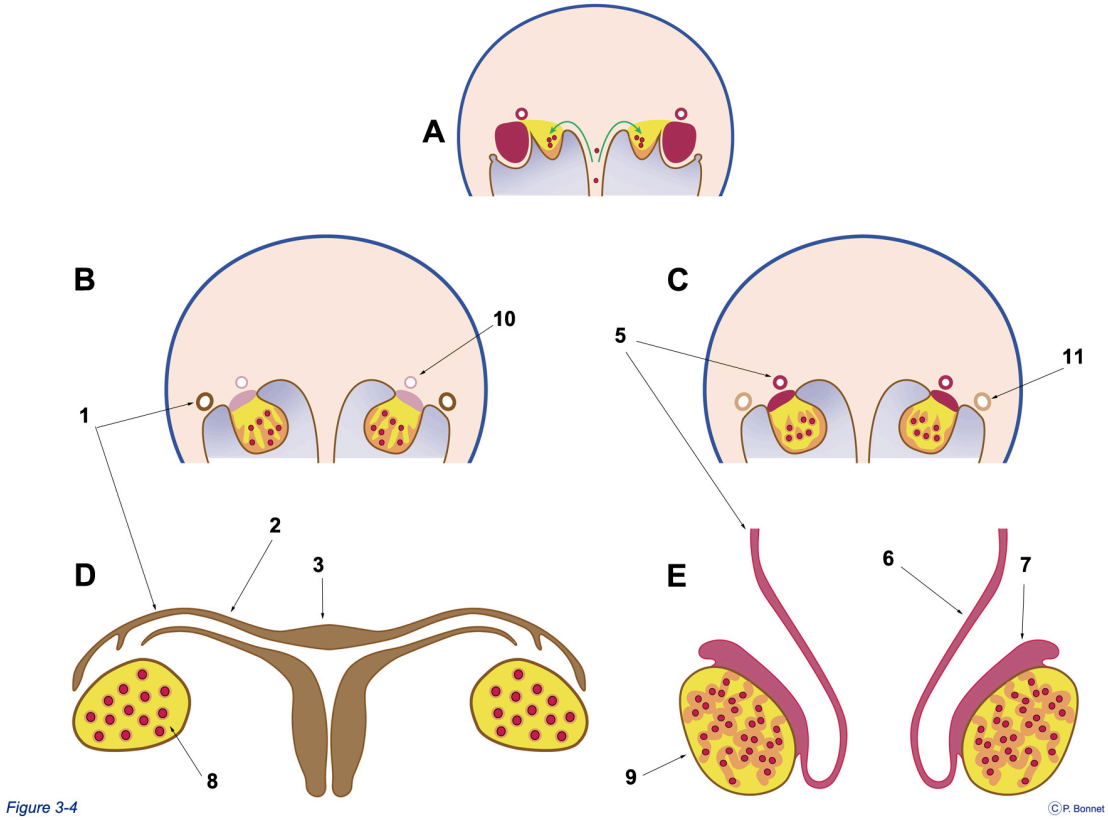

Figure 3-4 ***Formation de l'ovaire et du testicule***

A, B et C : coupes similaires à la coupe de la figure 3-3.

D : coupe simplifiée des organes génitaux internes femelles.

E : coupe simplifiée des organes génitaux internes mâles.

A partir du stade indifférencié (A), en l'absence du gène SRY, le système Mullerien persite (1) pour donner entre autres la trompe (2) et l'utérus (3). Le système Wolffien régresse (10), la gonade est l'ovaire (8).

Si le gène SRY est présent, le système Mullérien disparaît (11), le système Wolffien persiste (5) pour donner entre autres le canal déférent (6) et l'épididyme (7), la gonade est le testicule (9).

Formation de la gonade mâle et spermatogenèse.

Sous l'influence du gène SRY exprimé au sein des cellules de la crête génitale, les cordons sexuels prolifèrent et deviennent des cordons pleins, les cordons séminifères ou cordons testiculaires.

A la puberté, ces cordons se creusent pour former des tubes, les CGP qu'ils contiennent deviennent alors des spermatogonies (cellules germinales primordiales différenciées).

A partir de la puberté, les spermatogonies (de type A) se divisent par mitose, donnant une spermatogonie (de type B) qui rentre dans le processus de spermatogenèse et une autre qui renouvelle le stock.

La spermatogonie de type B se divise par plusieurs mitoses pour donner les spermatocytes de type I.

Les spermatocytes de type I s'engagent dans la première division méiotique pour donner les spermatocytes de type II qui donneront les spermatides après la deuxième division méiotique.

Ces étapes de la spermatogenèse constituent la spermacytogenèse.

Les spermatides seront ensuite maturées en spermatozoïdes, cette deuxième étape de la spermatogenèse constitue la spermiogenèse. Lors de ce processus, le noyau se condense et se forment flagelle et acrosome (fig 3-5).

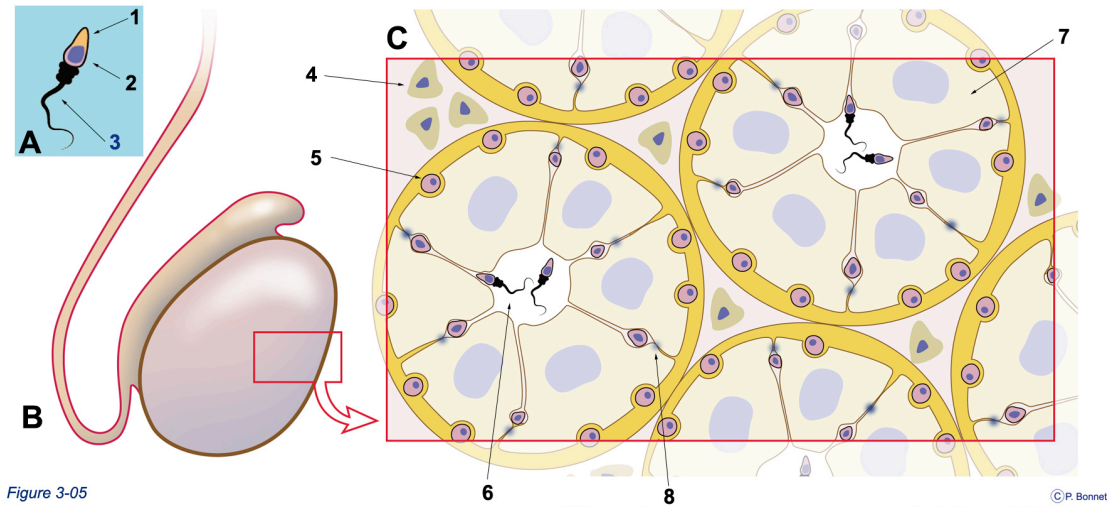

Figure 3-5 ***Gonade mâle et spermatogenèse***

A : Spermatozoïde formé, 1 = acrososome, 2 = noyau condensé, 3 = Flagelle et pièce intermédiaire

B : Testicule dans lequel une portion (rectangle rouge) est prélevée pour examen microscopique

C : Schéma simplifié de l'observation microscopique du parenchyme testiculaire. Entre les tubes séminifères coupés transversalement et délimités par de grandes cellules (Sertoli) = 7, se situent les cellules de Leydig = 4 secrétant la testostérone. Les spermatogonies =5 se multiplient par mitose en périphérie des tubes ou s'engagent par méiose dans le processus de formation des spermatozoïdes. Celui-ci a lieu entre les cellules de Sertoli pour aboutir de la périphérie vers le centre du tube à la formation d'un spermatozoïde dans la lumière du tube. La lumière du tube communique avec l'épididyme pour aboutir aux voies séminales. Rapidement, les spermatogonies s'engageant dans le processus méiotique et localisées entre les cellules de Sertoli, sont isolées des cellules périphériques et du compartiment sanguin par des jonctions serrées (= 8) entre les faces latérales des cellules de Sertoli. Il existe donc une barrière hémato-testiculaire.

Formation de la gonade femelle et ovogenèse.

En l'absence du gène SRY, les cordons sexuels prolifèrent tout en gardant un contact avec l'épithélium coelomique. Les CGP se multiplient par mitose de la 15éme semaine au 7ème mois pour donner des ovogonies. Progressivement ces ovogonies entre dans le processus de division méiotique et portent alors le nom d'ovocytes primaires, les cellules des cordons s'organisent au pourtour des ovocytes primaires et forment les follicules primordiaux. A la naissance, les ovocytes primaires restent bloqués au niveau de la première division méiotique et le stock d'ovocytes est donc définitivement constitué.

L'évolution du follicule primordial va se poursuivre à deux niveaux (fig 3-6) :

1. au niveau de l'enveloppe cellulaire, l'évolution sera surtout importante lors de la puberté
2. au niveau de l'ovocyte primaire le processus de division méiotique redémarre exclusivement à la puberté

Le follicule primordial évolue suivant les étapes suivantes :

1. Les cellules entourant le follicule deviennent cubiques, on parle alors de follicule primaire.
2. Lorsque la couche des cellules entourant l'ovocyte devient pluricellulaire, on atteint le stade du follicule secondaire. Une couche de glycoprotéines se constitue entre ces cellules et l'ovocyte : la membrane pellucide. Un bon nombre de follicules primaires involuent cependant.
3. Si le follicule continue d'évoluer, il se transforme en follicule tertiaire : une cavité se forme au sein de l'amas de cellule entourant l'ovocyte. Les cellules du stroma ovarien s'organisent en thèques interne et externe.
4. A la moitié de la première phase du cycle menstruel, un ovocyte tertiaire sur les deux ovaires devient dominant et croît pour devenir le follicule de de Graaf de 25 mm de diamètre.

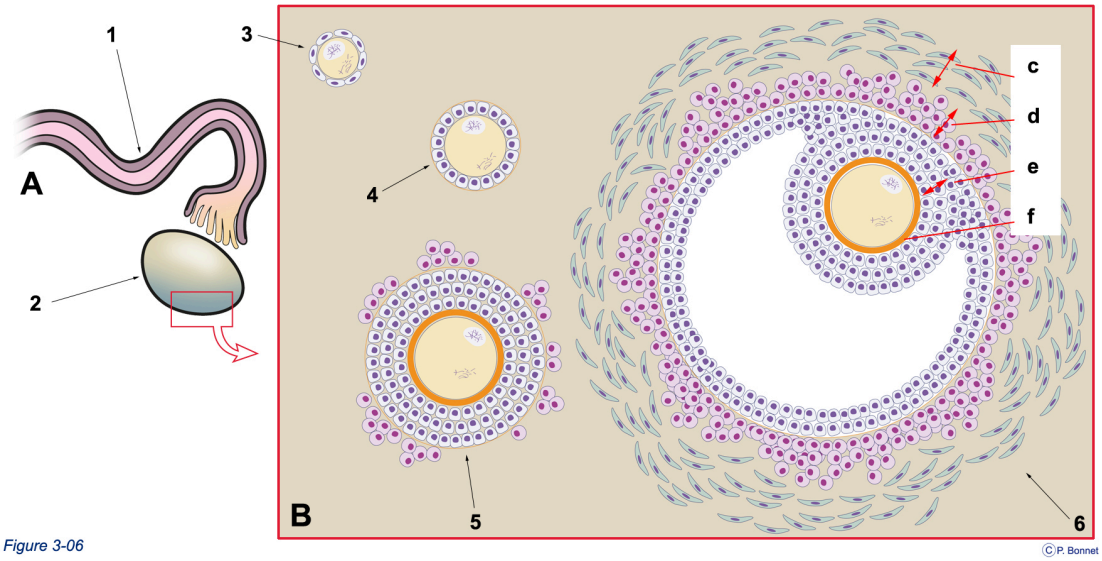

Figure 3-6 ***Gonade femelle et formation des follicules***

A : Ovaire (2) surmonté de la trompe (1), aspect macroscopique. Le rectangle rouge indique la zone prélevée pour analyse microscopique.

B : Schéma simplifié de l'organisation des différents types de follicules au sein du parenchyme ovarien. 3 = follicule primordial entouré des cellules coelomiques, 4 = follicule primaire (cellules cubiques), 5 = follicule secondaire avec sa membrane pellucide (orange), 6 = follicule tertiaire (cavitaire) pouvant évoluer vers un follicule de de Graaf (c = thèque externe, d = thèque interne, e = corona radiata, f = membrane pellucide).

Au sein du follicule dominant, le pic sanguin de LH (Hormone Lutéinisante) qui marque le milieu du cycle menstruel provoque la fin de la première division méiotique de l'ovocyte primaire. L'ovocyte primaire (2 jeux de chromosomes redupliqués) donne ainsi deux cellules filles : l'ovocyte secondaire et son premier globule polaire qui contiennent chacun 1 jeu de chromosomes redupliqués. La deuxième division méiotique débute et s'arrête en métaphase.

Le follicule évolue également : l'ovocyte secondaire entouré d'une couronne de cellules (la corona radiata) et de sa membrane pellucide se détache de la paroi folliculaire.

38h00 après le pic de LH, le follicule se rompt et libère le liquide folliculaire et l'ovocyte qui seront récupérés par la trompe utérine : c'est l'ovulation. La deuxième division méiotique sera achevée lors de la pénétration du spermatozoïde :

1. l'ovocyte secondaire donnera deux cellules : l'ovocyte mature (qui sera le seul à fusionner avec le spermatozoïde) et le deuxième globulaire
2. le premier globule polaire donnera deux globules polaires .

	Formation Spermatozoïde	*Formation Ovule mature*
Période embryonnaire	*Mitoses des CGP*	*Mitoses des CGP*
Période fœtale	*Mitoses des spermatogonies*	*Mitoses des ovogonies* *Puis* *Démarrage de la Méiose des ovogonies (première division)*
Naissance	*Quiescence*	*Stock définitif d'ovogonies en début de Méiose constitué, décroissance du stock continue au fil des années*
Puberté	*Mitoses des spermatogonies (reconstitution du stock)* *et* *Méiose d'une partie des spermatogonies > spermatozoïdes* *20 à 250 millions / ml (1 éjaculat = 1,5 à 6ml)*	*Ovulation 1 X mois : 1 ovule termine sa méiose (au pic de LH puis (première division) lors de la pénétration du spermatozoïde(deuxième division))*
Age mûr	*Processus continu même si ralenti avec l'âge*	*Fin du processus à la ménopause*
	4 spermatozoïdes par spermatogonie engagée en méiose	*1 ovule mature et 3 globules polaires par ovogonie engagée en méiose*

Figure 3-7 Titre ***Tableau comparatif de la formation des gamètes mâle et femelle.***

section 2 : fécondation

Expulsion de l’ovocyte

Le follicule de de Graaf vient en contact avec la paroi de l’ovaire qui sera rompue lors de l’ovulation. L’ovocyte secondaire entouré d’une couronne de cellules (la corona radiata), de sa membrane pellucide et du liquide folliculaire sont expulsés dans la cavité péritonéale et aboutissent dans le pavillon de la trompe utérine (fig 3-8). Préalablement à cette expulsion, l’ouverture de la trompe (le pavillon) se positionne face à la surface ovarienne qui sera perforée lors de l’expulsion permettant la récupération intratubaire de l’ovocyte.

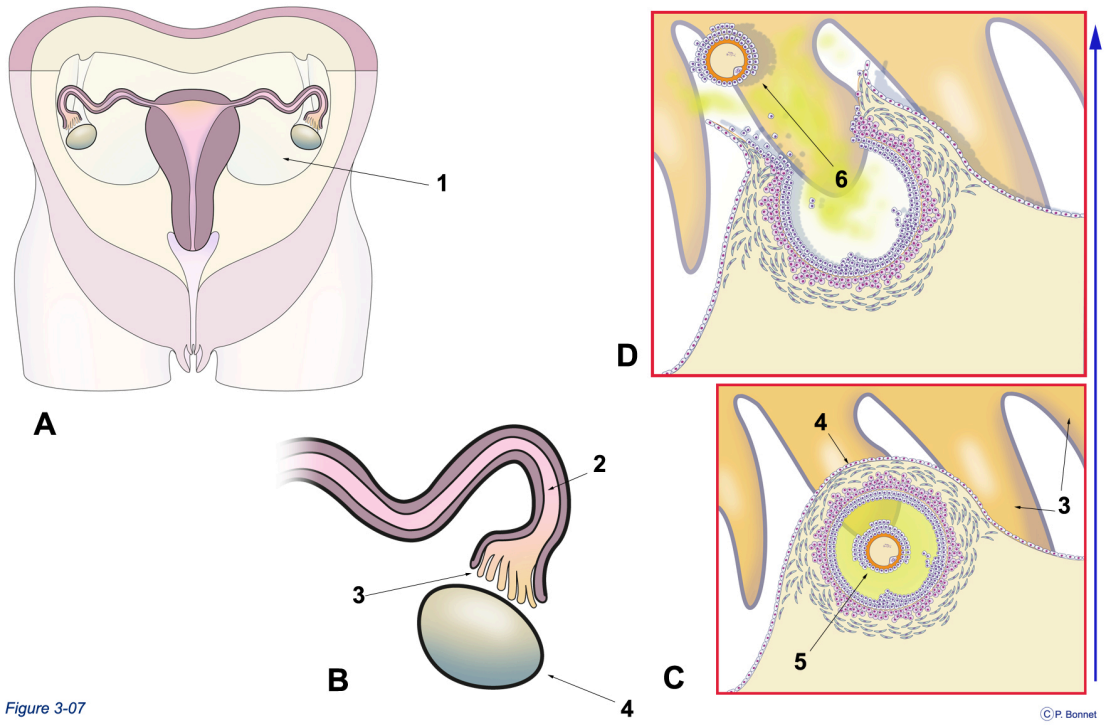

Figure 3-8 ***Ovulation***

A : Schéma simplifié de la portion inférieure d'un tronc féminin sectionné par un plan frontal, vue de face du segment postérieur de la section. Les trompes et les ovaires sont localisés dans le système cavitaire antérieur, la cavité péritonéale (=1) les entoure et communique avec la lumière tubaire (=2).

B : Vue agrandie de face de la jonction entre la trompe (en coupe longitudinale) et de l'ovaire. Lorsqu'un follicule est mûr, les franges (=3) entourant l'infundibulum tubaire se place près de la zone d'ovulation à la surface de l'ovaire (=4).

C : à l'échelon microscopique (coupe de la zone de contact du cortex ovarien et des franges tubaires), l'ovule est devenue libre dans la cavité folliculaire (=5) entouré de la zone pellucide et de la corona radiata

D : l'ovulation a lieu, l'ovule et le liquide folliculaire sont récupérés (=6) dans la lumière tubaire après être passés au travers de la paroi ovarienne et avoir été libérés dans la cavité péritonéale.

Préparation du gamète mâle

Les spermatozoïdes passent par les étapes de la maturation, de l'activation, de la capacitation et de la réaction acrosomiale, respectivement au sein de l'épididyme, lors de l'éjaculation, lors de l'ascension vers l'ovaire et à proximité de l'ovule.

Pénétration du spermatozoïde

Préparé par la réaction acrosomiale, un seul spermatozoïde atteint la membrane de l'ovule. La fusion des membranes respectives de ces cellules permet l'entrée du spermatozoïde dans le cytoplasme de l'ovocyte. Cette réaction déclenche au niveau de la zone pellucide, un processus bloquant toute pénétration ultérieure d'un second spermatozoïde et déclenche la fin de la deuxième division méiotique de l'ovocyte et du premier globule polaire aboutissant à 1 ovocyte mature et trois globules polaires.

La pénétration du spermatozoïde se réalise dans la zone ampullaire de la trompe utérine.

section 3 : implantation

Préimplantation

L'œuf qui devient zygote dans la zone ampullaire, est entouré de sa zone pellucide et va se diviser un certain nombre de fois en restant au sein de la membrane pellucide. Le volume global reste identique mais les cellules issues de ces divisions deviennent de plus en plus petites.

Ces divisions se déroulent en même temps que se réalise la migration de l'ampoule vers la cavité utérine, rendue possible par les mouvements de l'épithélium tubaire cilié. Cette migration se termine au jour 6 par l'implantation dans l'endomètre utérin.

En se divisant, le zygote donne des blastomères et l'amas cellulaire contenu au sein de la membrane pellucide évolue par différents stades (fig 3-9).

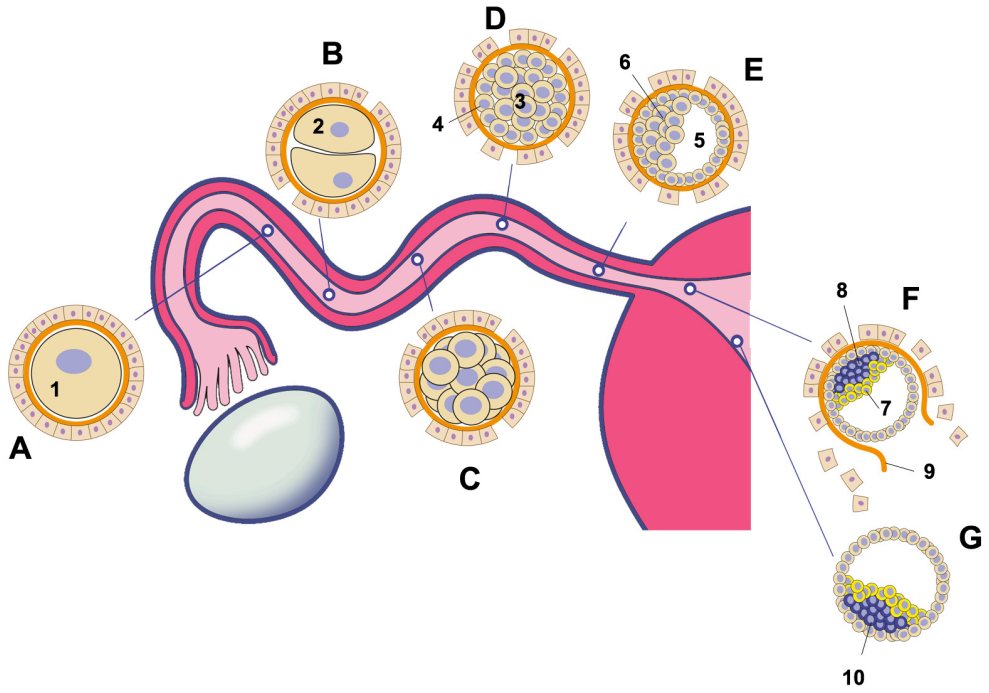

Figure 3-9 ***Progression de l'embryon du pavillonde la trompeà la cavité utérine, coupes de l'embryon et coupe de la trompe utérine suivant son axe longitudinal.***

En arrière plan la trompe, ***A*** *le zygote (=1) est formé dans la région ampullaire et* ***B*** *donne les blastomères (=2).* ***C*** *L'ensemble des cellules ressemble à une petite mure, c'est la morula.* ***D*** *Les cellules externes (= 4) se lient par des jonctions (=compaction) et constituent le trophoblaste (qui donnera la partie embryonnaire/fœtale des enveloppes foeto-placentaires) qui protège de l'extérieur les cellules internes (= 3).* ***E*** *Une partie des cellules internes forment un amas cellulaire (embryoblaste = 6) alors qu'une cavité (blastocœle) (= 5) se creuse au sein de la sphère que dessine l'ensemble des cellules, on parle alors de blastocyste. Les cellules de l'embryoblaste s'organisent en deux couches cellules : l'épiblaste (=8) et l'hypoblaste (=7).* ***F*** *A l'entrée de la cavité utérine, au jour 5, la membrane pellucide (=9) se rompt à l'opposé de l'embryoblaste).* ***G*** *Le blastocyste libéré de cette membrane, peut alors se fixer à la paroi utérine (= adplantation) par son pôle embryonnaire (= 10) au jour 6 et débuter son implantation.*

Implantation

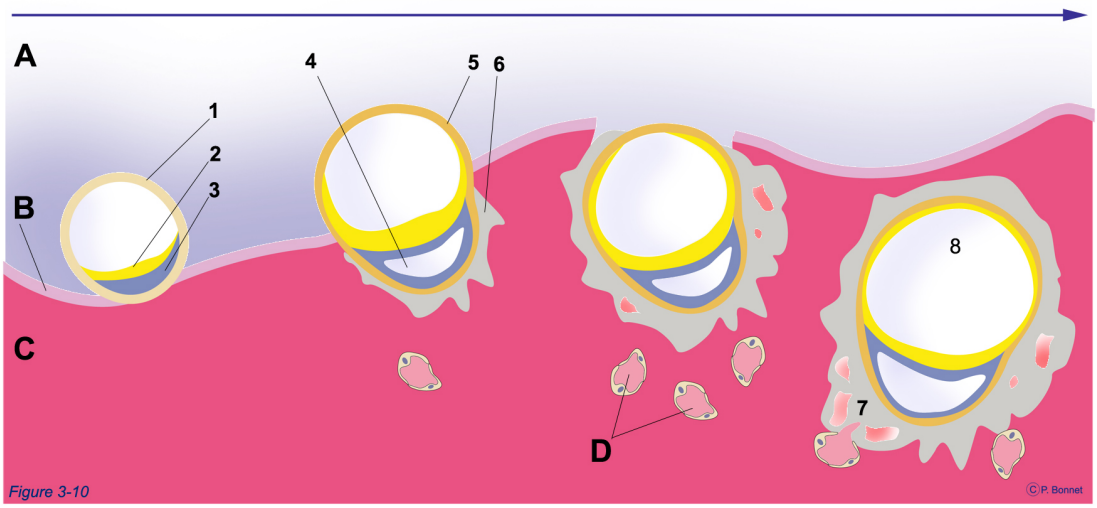

Figure 3-10 ***Progression de l'implantation(flèche), vue en coupe.***

A = cavité utérine, B = Epithélium utérin (endomètre), C = muscle lisse utérin (myomètre).

Le blastocyste s'accroche à l'épithélium utérin par son pôle embryonnaire divisé en epiblaste (= 3) et hypoblaste (= 2), les cellules du trophoblastes (=1) se différencient en :

1. *syncytiotrophoblaste (=6) : ce sont des cellules trophoblastiques qui fusionnent et se multiplient. Leur important système enzymatique leur permet de « creuser » la muqueuse utérine pour y permettre la pénétration du blastocyste (jours 7-8) qui finira par être complètement incorporé sous le revêtement épithélial (jour 9). Le syncytiotrophoblaste se creuse de lacunes (= 7) dans lesquelles se déversent les capillaires maternels (=D). C'est le début de la formation du placenta.*
2. *cytotrophoblaste (= 5) : ces cellules mononuclées restent sous le syncytiotrophoblaste. En s'insinuant dans le syncytiotrophoblaste elles formeront les villosités primaires du placenta. Vers la troisième semaine, des capillaires fœtaux apparaissent dans les villosités.*

Le blastocyste est donc complètement incorporé dans la paroi utérine. Il développe une structure d'échange avec le sang maternel, le placenta. Les villosités placentaires contiennent dans leur axe des vaisseaux fœtaux. Elles baignent dans les lacunes trophoblastiques remplies de sang maternel et assurent progressivement les échanges foeto-maternels avec le développement de la circulation fœtale puisque la simple diffusion des gazs sanguins devient insuffisante en regard de la taille de l'embryon et ses besoins en terme de croissance.

En parallèle à l'évolution des couches externes (cytotrophoblaste et syncytiotrophoblaste) les cellules de l'hypoblaste tapissent progressivement la cavité du blastocèle qui devient la vésicule vitelline primitive (=8). Un espace se creuse entre l'épiblaste et le cytotrophoblaste qui sera progressivement tapissé par les cellules de l'épiblaste pour former la cavité amniotique (= 4).

La suite du processus se fait en parallèle avec les étapes de l'évolution de l'embryon (gastrulation, neurulation et plicature) expliquées à la section 4 de ce chapitre. La cavité vitteline primaire donne la cavité vitteline secondaire (fig 3-11).

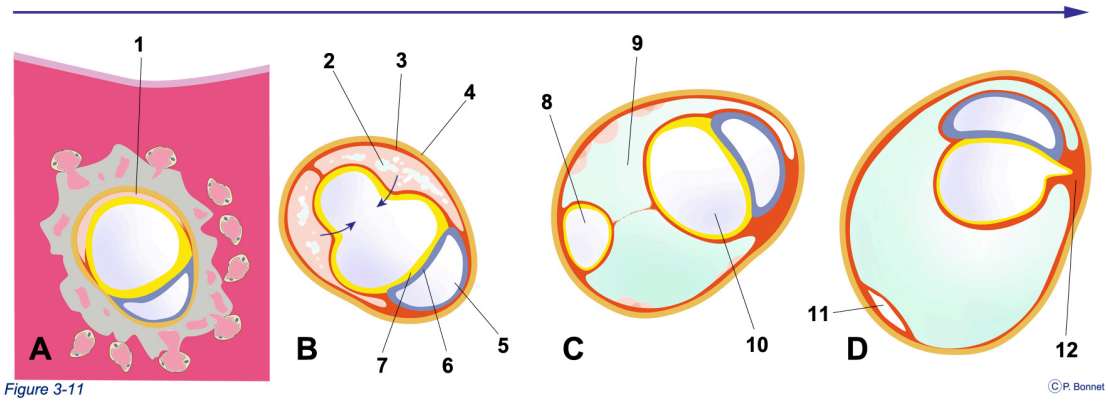

Figure 3-11 ***Evolutiondes cavités (1), vue en coupe.***

A et B : Le réticulum extraembryonnaire (=1) apparaît entre le cytotrophonlaste (4) et la vésicule vitteline primaire, il se creuse (=2) et l'espace se tapisse des cellules mésoblastiques extraembryonnaires (=3) pour entourer progressivement le disque embryonnaire (épiblaste (=6) et hypoblaste (=7)), la vésicule vitelline primitive et la cavité amniotique (=5). La cavité choriale (=9) résulte du creusement du réticulum extraembryonnaire.

B et C : La cavité vitelline se scinde en cavité vitelline secondaire (=10) et résidu de la cavité vitelline primitive (=8) qui finira par disparaître (= 11). L'embryon surmontant la cavité vitteline et coiffé de la cavité amniotique est relié à la paroi par le pédicule embryonnaire (=12).

La cavité amniotique grandit de façon importante réduisant l'espace occupé par la cavité choriale, la cavité vitelline secondaire donnera le tube digestif de l'embryon connecté à deux résidus vitellins, le canal omphalo-mésentérique et l'allantoïde. (fig 3-12)

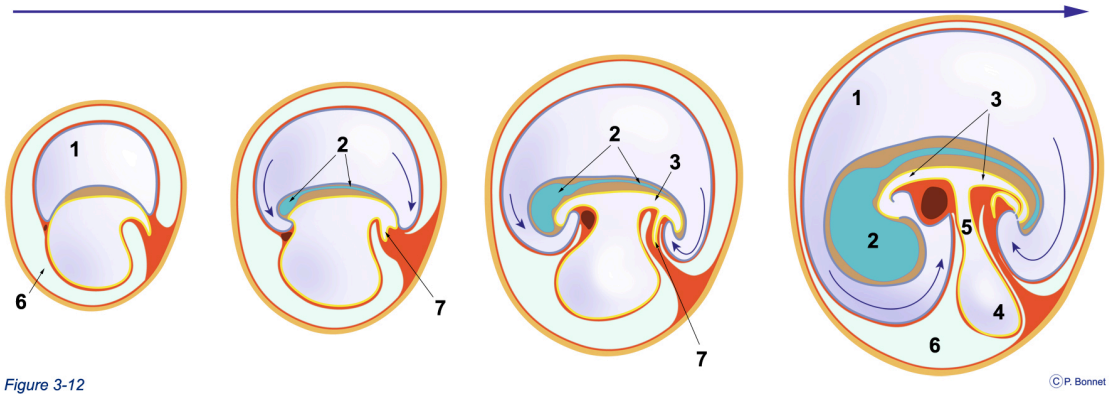

Figure 3-12 ***Evolutiondes cavités (2), vue en coupe.***

L'embryon didermique surmonté de la cavité amniotique (= 1) devient tridermique par le processus de gastrulation (voir section 4).

Par le processus de neurulation se forme le tube neural (= 2) (voir section 4). La croissance tissulaire importante au niveau dorsal aboutit au processus de plicature de l'embryon qui de plan devient cylindrique.

Par ces processus de croissance la cavité vitelline est « pincée » pour constitué le futur tube digestif (3) relié au résidu de la cavité vitteline (= 4) par le canal omphalo-mésentérique (= 5), la cavité amniotique (= 1) remplace progressivement la cavité choriale (= 6). Le tube digestif terminal présente une excroissance logée dans le pédicule embryonnaire, l'allantoïde (= 7)

section 4 : gastrulation

Formation du disque embryonnaire à 3 feuillets et neurulation

L’embryon didermique devient tridermique par le processus de gastrulation. Il se dote ensuite d’un tube neural, dorsal par neurulation. Ces deux processus sont détaillés dans cette section (4). De plat, il deviendra ensuite cylindrique par la plicature détaillée dans la section 5. Ces processus sont résumés dans la figure 3-13.

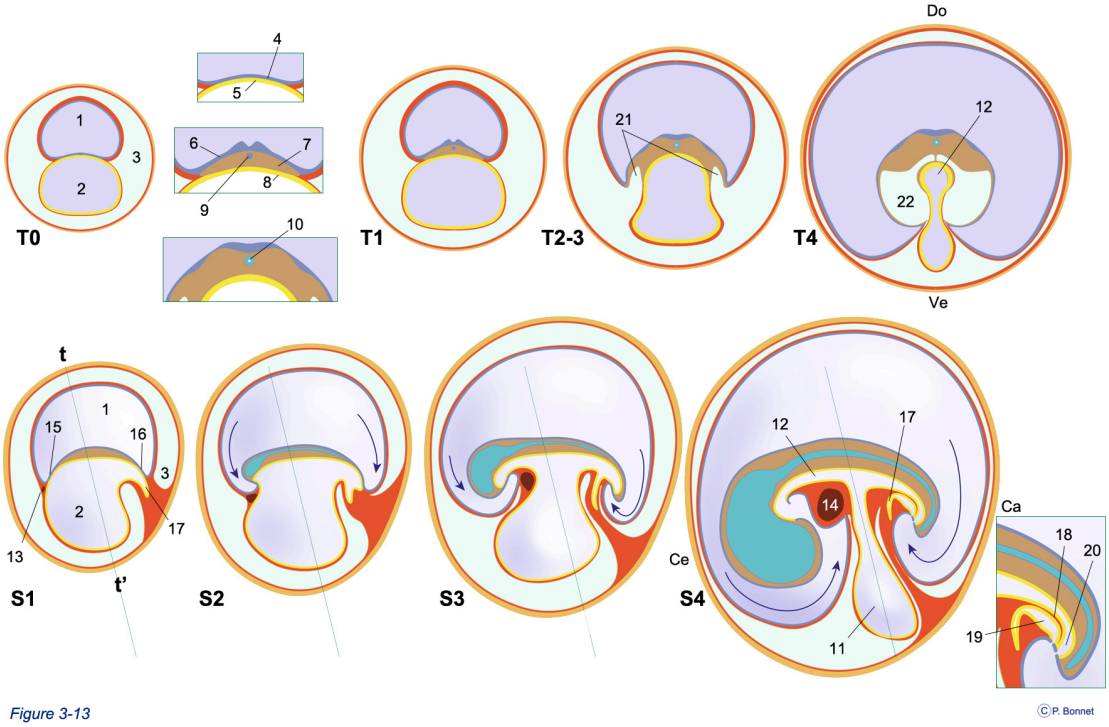

Figure 3-13 ***Aperçu des processus successifs de gastrulation, neurulation et plicature de l'embryon.***

Evolution d'un embryon et de ses enveloppes vue en coupes successives sagittales (S1 à 4) et transversales correspondantes (T0 à 4) suivant le plan t-t' (1 = cavité amniotique, 2 = sac vittelin, 3 = cavité choriale). Do = dorsal, Ve = ventral, Ce = céphalique et Ca = caudal.

T0 à T1 : l'embryon didermique (4 = épiblaste, 5 = hypoblaste) devient tridermique par le processus de gastrulation, apparition de l'ectoderme (= 6), du mésoderme (= 7) et de l'endoderme (= 8). Le processus notochordal (= 9) apparaît sur la ligne médiane.

S1 à S2, T1 à T2 : le tube neural (= 10) se forme par le processus de neurulation et la notochorde disparaît progressivement.

S2 à S4 et T2 à T4 : la croissance préférentielle dorsale (tube neural) provoque la plicature de l'embryon. La portion supérieure du sac vitellin est « pincée » pour former un tube, le futur tube digestif (= 12), communicant dans sa portion moyenne avec le résidu du sac vitellin (= 11),

Dans le sens sagittal, cette plicature déplace ventralement

1. *l'aire cardiaque (=13) pour l'amener au niveau du futur thorax (=14)*
2. *deux zone restées didermiques (ectoderme accolé à l'endoderme)*

    - *la membrane bucco-pharyngée (= 15) céphalique*
    - *la membrane cloacale (= 16) caudale*

Le même mouvement emporte une expansion du sac vitellin développée dans la zone de raccord de l'embryon à ses enveloppes, l'allantoïde (= 17) et forme un éperon (=18) qui divisera en deux l'extrémité caudale du tube digestif (sinus uro-génital (= 19) et rectum (= 20)). Secondairement les membranes buccopharyngée et cloacale se résorberont pour faire communiquer le tube digestif et le sinus urogénital avec la cavité amniotique.

Dans le sens transversal, cette plicature associée au creusement du mésoderme (= 21) forme une cavité qui entoure le tube digestif, le coelome intraembryonnaire (= 22).

Gastrulation

Le disque embryonnaire surmonté de la cavité amniotique « flotte » à la surface de la cavité vitelline, il est de forme ovoïde avec un côté large correspondant à la future extrémité céphalique. Des cellules de l'épiblaste vont s'invaginer en profondeur suivant une ligne médiane céphalo-caudale pour aller remplacer les

cellules hypoblastiques sous-jacentes, c'est le processus de gastrulation.(fig 3-14, fig 3-15 et fig 3-16)

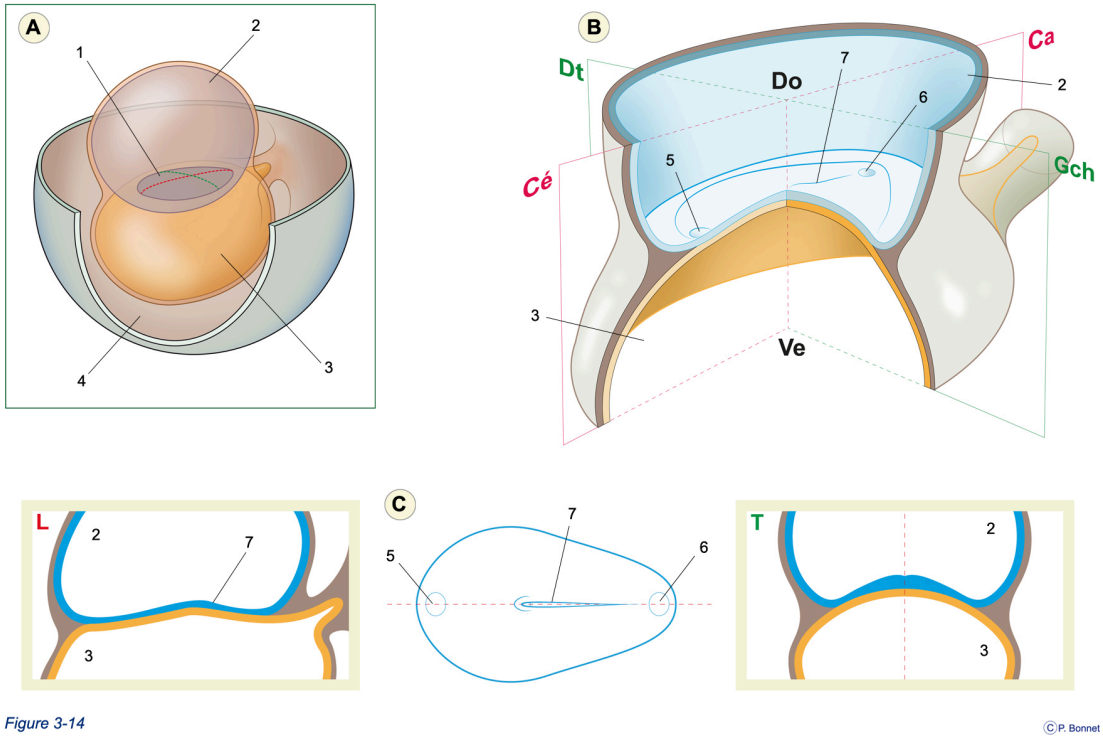

Figure 3-14 ***Gastrulation : formation de la ligne primitive***

A : vue en 3D de l'embryon (= 1), surmonté de la cavité amniotique (= 2), à la surface de la cavité vitelline (= 3) et entouré de la cavité choriale (= 4), pointillés rouge = axe longitudinal, pointillés vert = axe transversal.

B : vue partielle en 3D sectionnée par un plan sagittal (Cé-Ca) (Cé = céphalique) (Ca = caudal) et par un plan transversal (Dt-Gch) (Dt = droite) (Gch = gauche) pour donner les coupes L (sagittale) et T (transversale)

C : vue supérieure de l'embryon

L'épiblaste s'épaissit le long de l'axe longitudinal dans sa ½ caudale pour former la ligne primitive (= 7) (elle comporte la dépression primitive entourée du nœud primitif et prolongée caudalement par le sillon primitif). De part et d'autre de la ligne primitive, deux zones disquoïdes resteront didermiques après gastrulation: la membrane bucco-pharyngée (= 5) et la membrane cloacale (= 6).

Les axes définitifs sont maintenant définis : pôles dorsal et ventral, extrémités céphalique et caudale, côté droit et côté gauche. Le développement évoluera symétriquement à gauche et à droite de part et d'autre de l'axe longitudinal.

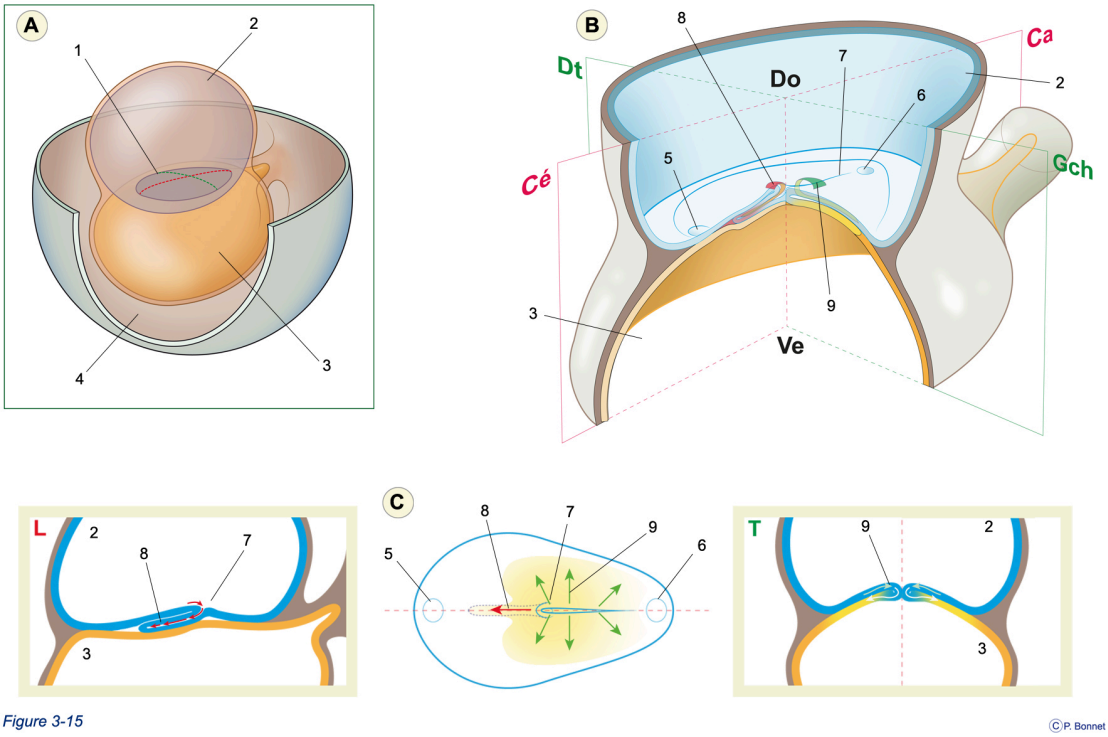

Figure 3-15

©P. Bonnet

Figure 3-15 ***Gastrulation : première vague de migration cellulaire***

A : vue en 3D de l'embryon (= 1), surmonté de la cavité amniotique (= 2), à la surface de la cavité vitelline (= 3) et entouré de la cavité choriale (= 4), pointillés rouge = axe longitudinal, pointillés vert = axe transversal.

B : vue partielle en 3D sectionnée par un plan sagittal (Cé-Ca) (Cé = céphalique) (Ca = caudal) et par un plan transversal (Dt-Gch) (Dt = droite) (Gch = gauche) pour donner les coupes L (sagittale) et T (transversale)

C : vue supérieure de l'embryon

A partir de la ligne primitive, les cellules épiblatiques migrent en profondeur :

1. *dans le sens longitudinal (= 8) elles forment un cordon cellulaire : la notochorde précédée de la plaque notochordale*
2. *dans le sens latéral (= 9), les cellules épiblatiques remplacent les cellules hypoblastiques délimitant la calotte du sac vittelin, elles donneront le feuillet le plus interne : l'endoderme.*

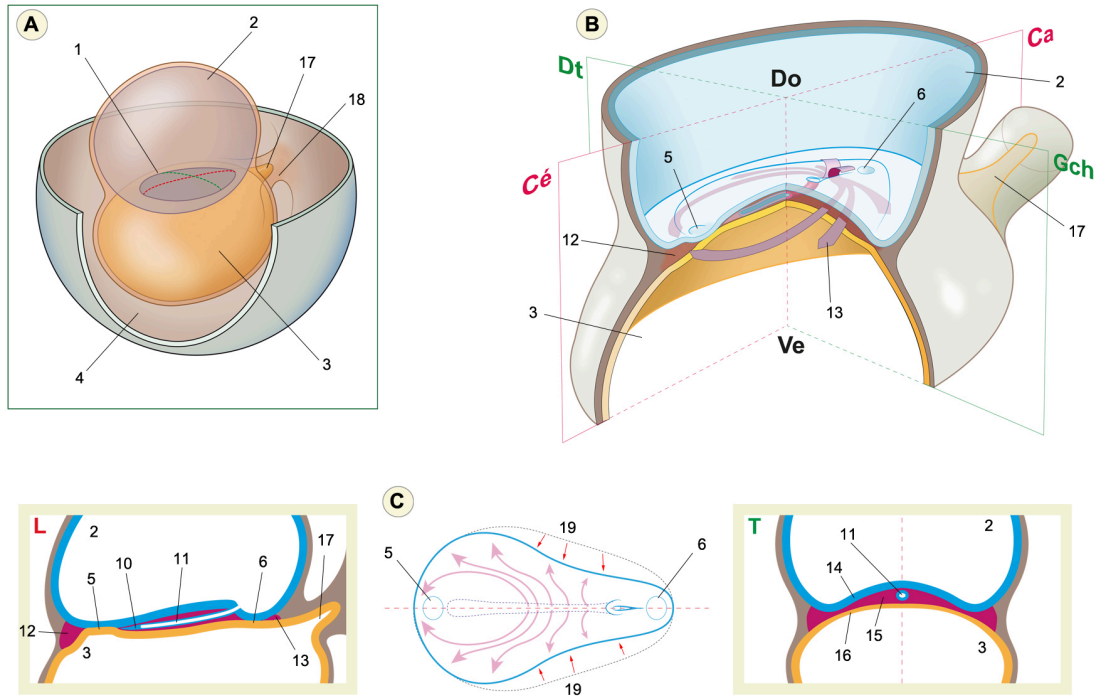

Figure 3-16 ***Gastrulation : deuxième vague de migration cellulaire***

A : vue en 3D de l'embryon (= 1), surmonté de la cavité amniotique (= 2), à la surface de la cavité vitteline (= 3) et entouré de la cavité choriale (= 4), pointillés rouge = axe longitudinal, pointillés vert = axe transversal.

B : vue partielle en 3D sectionnée par un plan sagittal (Cé-Ca) (Cé = céphalique) (Ca = caudal) et par un plan transversal (Dt-Gch) (Dt = droite) (Gch = gauche) pour donner les coupes L (sagittale) et T (transversale)

C : vue supérieure de l'embryon

La notochorde (= 11) précédée de la plaque notochordale (= 10) progresse vers l'extrémité céphalique alors que la ligne primitive se raccourcit vers l'extrémité caudale. Parallèlement, les cellules épiblastiques en provenance de la ligne primitive migrent en profondeur vers les parties latérales (= 13) pour former la troisième couche cellulaire, intermédiaire, le futur mésoderme (= 15) . Certaines de ces cellules migrent antérieurement (Rostralement) à la membrane buccopharyngée (= 5) pour former l'aire cardiaque (= 12) (ou se développera l'ébauche du coeur). Postérieurement (Caudalement) à la membrane cloacale (= 6) se trouvent les cellules (= 13) qui donneront l'extrémité des systèmes urogénitaux et digestifs.

A la fin du processus de gastrulation, l'embryon est tridermique : ectoderme (= 14), mésoderme (= 15) et endoderme (= 16) à l'exception de la membrane bucco-pharyngée (= 5) et de la membrane cloacale (= 6) formées de l'accolement d'ectoderme et d'endoderme. L'embryon est relié aux enveloppes assurant les échanges avec la mère par le pédicule embryonnaire (= 18) au sein duquel se loge une expansion du sac vitellin, l'allantoïde (= 17). L'extrémité céphalique de l'embryon est élargie lui donnant une forme en raquette (= 19).

Neurulation

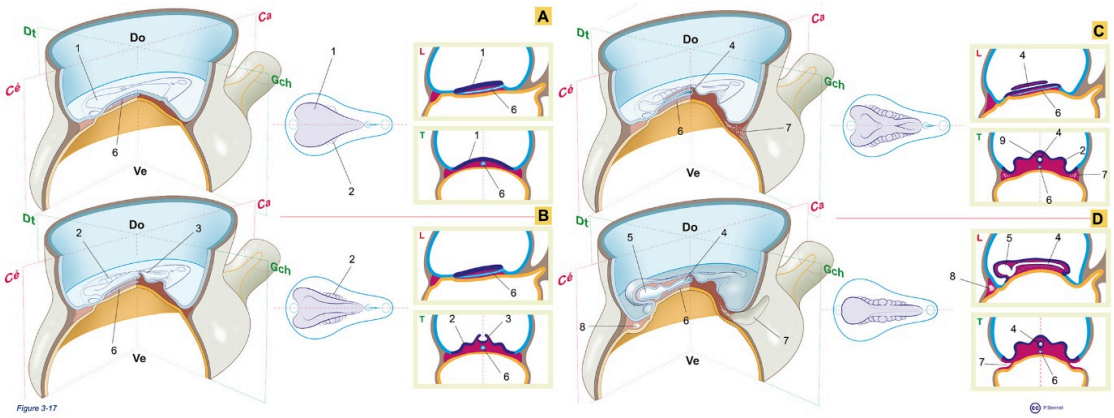

Figure 3-17 ***Neurulation***

Vues partielles successives de l'embryon lors du processus de neurulation (A à D) :

- *à gauche en 3D sectionnée par un plan sagittal (Cé-Ca) (Cé = céphalique) (Ca = caudal) et par un plan transversal (Dt-Gch) (Dt = droite) (Gch = gauche)*
- *à droite en coupes L (sagittale) et T (transversale*
- *au centre en vue supérieure*

A *Le processus notochordal (=6) induit la formation de la plaque neurale (=1) à partir de l'ectoderme. La portion médiane du mésoderme se condense en une série de masses paires les somitomères puis les somites (=2)*

B *La plaque neurale se creuse d'une gouttière (=3) longitudinale, le nombre des somites augmente (=2) et la notochorde (=6) se réduit progressivement*

C *Les bords de la gouttière (=3) fusionnent dans la portion moyenne de l'embryon pour former le début du tube neural (=4). Lors de cette fusion, les cellules des sommets des crêtes s'individualisent (=9) (cfr figure 3-18). Latéralement le mésoderme se creuse en deux feuillets (=7) délimitant un espace qui communiquera avec la cavité choriale*

D *A la fin du processus de neurulation, le tube neural (=4) est complètement fermé et isolé sous l'ectoderme, son extrémité antérieure (rostrale) est dilatée (= 5), la notochorde disparaît complètement pour donner une structure localisée entre les vertèbres, le nucléus pulposus (voir chapitre locomoteur). Le mésoderme situé au-devant de la membrane bucco-pharyngée (aire cardiaque) se creuse pour donner la future cavité péricardique (= 8)*

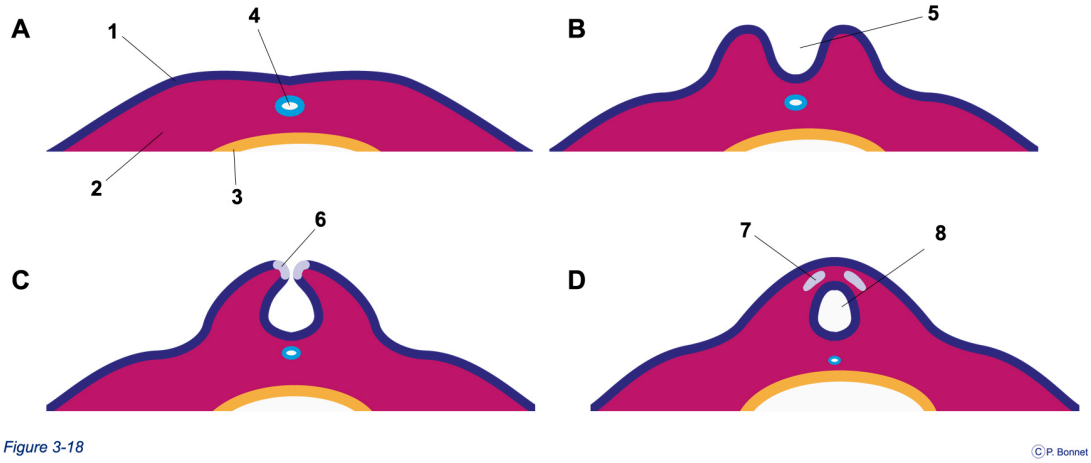

Figure 3-18 ***Neurulation : apparition des cellules de la crête neurale***

Coupes transversales de la portion dorsale d'un embryon aux différents stades de la neurulation (A à D). La plaque neurale (=1) formée sous l'induction du processus notochordal (=4) (A) dessine progressivement un sillon longitudinal (=5) (B). Les cellules de la crête qui dessine ce sillon (= 6) (C) vont s'individualiser lorsque la fusion des crêtes (D) donnera le tube neural (8). Elles donneront des masses cellulaires bilatérales et dorso-latérales au tube neurale, les cellules des crêtes neurales (= 7). Ces cellules migreront ensuite et seront à l'origine de différentes portions de l'embryon et du fœtus :

Evolution de la couche mésodermique

Parallèlement à la formation du tube neural, le feuillet intermédiaire (mésoblaste) va évoluer en se différenciant en 3 parties de chaque côté de l'axe longitudinal. Le cordon le plus interne constitue le mésoderme paraaxial, la couche externe donnera le mésoderme de la plaque latérale et entre les deux se trouve le mésoderme intermédiaire.(fig 3-19)

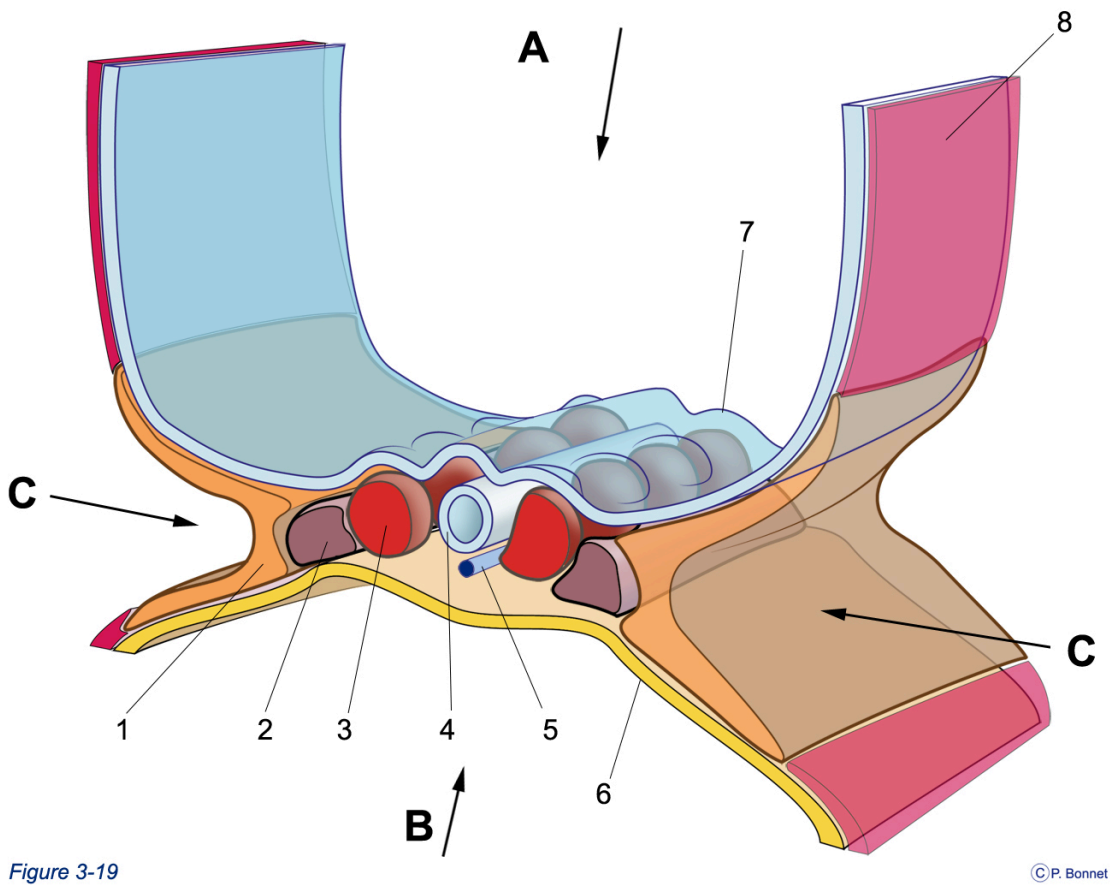

Figure 3-19 ***Evolutiondu mésoderme***

Portion d'un embryon tridermique plat, isolé entre deux sections par des plans transversaux, l'ectoderme (= 7) est au contact de la cavité amniotique (A), l'endoderme (= 6) est au contact de la cavité vitteline (B), le mésoderme organisé de part et d'autre du tube neural (=4) et des résidus de la notochorde (= 5) se différencie en mésoderme para-axial (= 3) qui formera les somites, mésoderme intermédiaire (= 2) et mésoderme de la lame latérale. Ce dernier se divise en deux feuillets (somatopleure et splanchnopleure) donnant un espace communiquant avec la cavité choriale (C) et se prolongeant avec le mésoderme extra-embryonnaire (= 8).

1. Le mésoderme paraaxial se condense en masses sphériques les somitomères qui donneront les somites : chaque paire de somites sera à l'origine des

éléments osseux, musculaires volontaires et du conjonctif du revêtement externe d'une « tranche » horizontales de l'embryon. Les somites matérialisent la construction segmentaire du corps humain (voir section 5).

2. Le mésoderme latéral se divisera en deux feuillets (somatopleure et splanchnopleure) pour donner le revêtement du futur système cavitaire antérieur (le coelome embryonnaire) qui se divisera en cavités pleurales, péricardique et péritonéale.
3. Le mésoderme intermédiaire est à l'origine du système urinaire et d'une partie du système génital.

section 5 : Formation d’un embryon cylindrique

Parallèlement aux processus décrit dans la section 4, la croissance de l’extrémité dorsale de l’embryon plus prononcée que celle de la face ventrale « fixée » sur la cavité vitelline, et la formation du tube neural très développé au niveau céphalique vont entraîner une plicature de l’embryon vers sa face ventrale, d’une structure disquoïde trilamellaire, il devient cylindrique suivant un axe cephalo-caudal concave ventralement.

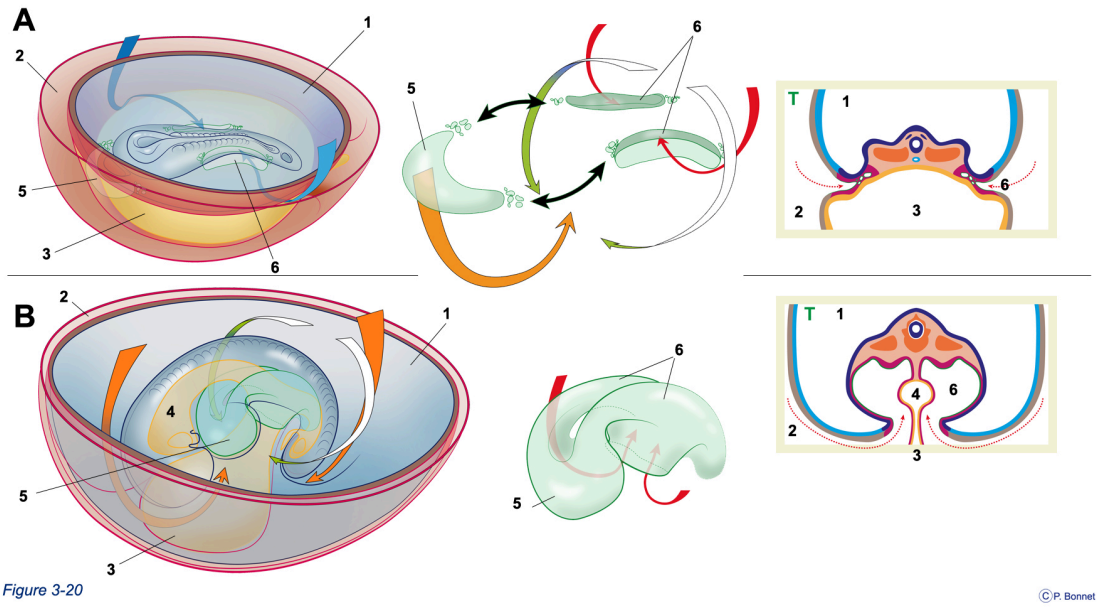

Figure 3-20 ***Plicature et évolution du coelome***

Gauche : ouverture des enveloppes embryonnaires (1 = cavité amniotique, 2 = cavité choriale, 3 = sac vittelin) pour montrer l'embryon par sa face dorsale avant (= A) et après (= B) le processus de plicature

Centre : évolution du système cavitaire lors de la plicature

Droite : vue en coupe transversale (T) du processus

Deux phénomènes se déroulent parallèlement : cavitation et plicature.

Dans la portion céphalique de l'embryon tridermique, le mésoderme se creuse pour former la future cavité péricardique en forme de U (= 5), le mésoderme de la plaque latérale se creuse pour donner deux feuillets (splanchnopleure et somatopleure) délimitant une cavité qui se trouvera à l'intérieur de l'embryon : le coelome intra-embryonnaire (= 6). Le creusement du mésoderme se poursuit céphaliquement pour donner deux tubes longitudinaux qui communiqueront (flèches noires) avec la cavité péricardique, cet ensemble formant le futur système cavitaire antérieur (cavités péricardiques, peurales et péritonéales). Ce coelome embryonnaire communique (flèches rouges) avec la cavité chorionique qui se réduit progressivement et devient le coelome extra-embryonnaire.

Le processus de plicature suit deux plans perpendiculaires :

1. *le plan sagittal (flèches oranges) où la plicature est très prononcée tant céphaliquement que caudalement*
2. *le plan transversal (flèches blanches et vertes) où la croissance est moins soutenue*

Ce mouvement « pince » la portion du sac vittelin pour donner un tube (= 4), le futur tube digestif, qui reste en communication dans sa partie moyenne avec le résidu du sac vittelin, où il est est tapissé de splanchnopleure et entouré du coelome.

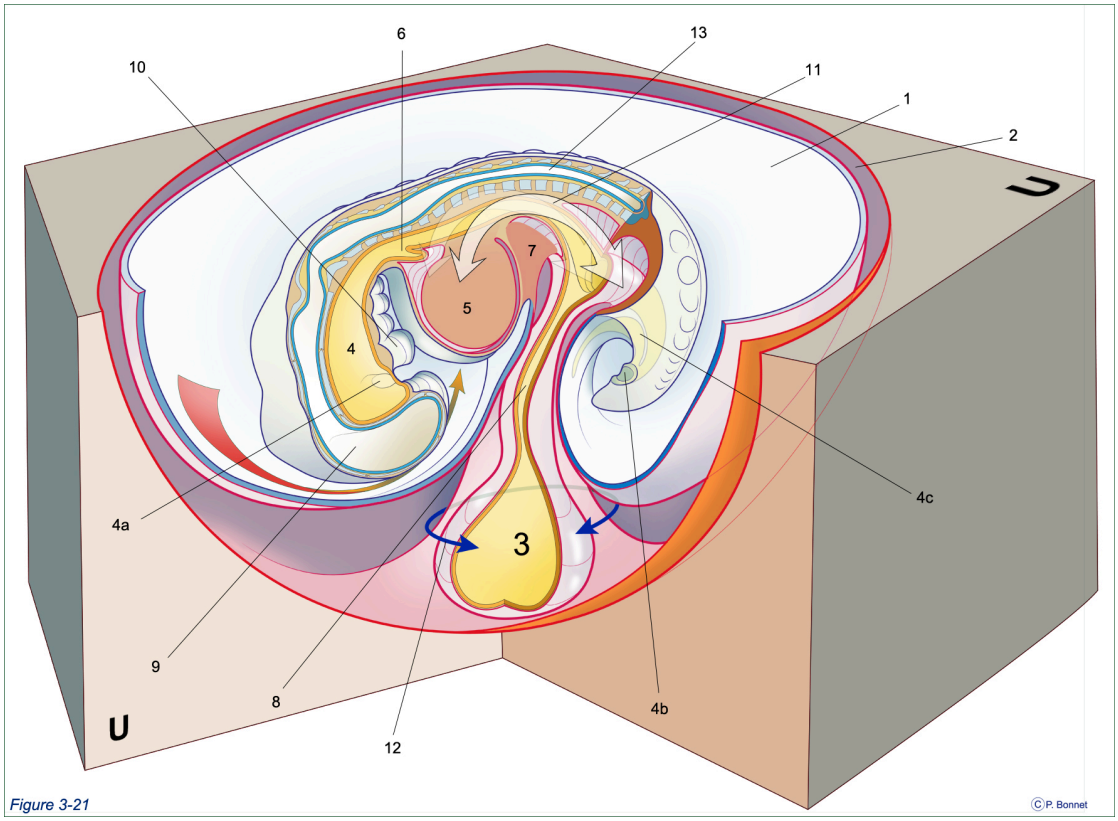

Figure 3-21 ***Aspect de l'embryon à la fin du processus de plicature***

*Section des enveloppes embryonnaires (1 = cavité amniotique, 2 = cavité choriale, 3 = sac vittelin) au sein du muscle utérin (= **U**), vue latéro dorsale de l'embryon sectionné par un plan sagittal dans sa portion céphalique et par un plan transversal au niveau de la communication, le canal omphalo-mésentérique, (= 8) avec le sac vitellin.*

L'aire cardiaque (= 5) est amenée ventralement (flèche rouge) et caudalement à la membrane buccopharyngée (= 4a) par la croissance de la portion dorsale de l'embryon et le développement du futur encéphale (= 9) prolongé de la moelle épinière (= 13). Le tube neural est progressivement entouré des os du crânes et des vertèbres dessinant le système cavitaire postérieur. La portion antérieure du tube digestif (= 4), de part et d'autre des arcs pharyngiens (ou branchiaux) (=10) est devenu tubulaire. De ce tube naît un bourgeon ventral (= 6) à l'origine de l'arbre trachéal et des poumons. Ce mouvement met également en place la délimitation entre thorax et abdomen avec le septum transversum (=7) qui participera à la formation du diaphragme. Le système cavitaire antérieur réunit cavité péricardique et coelome intra embryonnaire (flèches blanches transparentes = 11) (cfr fig 3-20) qui se cloisonnera en cavités pleurales, péricardique et péritonéale. La portion caudale du tube digestif est séparée de la cavité amniotique par la membrane cloacale (= 4b), le mouvement de plicature amène un éperon mésodermique entourant l'allantoïde (= 4c) qui divisera la membrane cloacal en sinus urogénital (céphalique) et membrane anale (caudal) portions terminales respectives des systèmes urogénital et digestif.

Secondairement, ces membranes (buccoparyngée, anale et urogénitale) se résorberont faisant communiquer les deux extrémités du tube digestif et le sinus urogénital avec la cavité amniotique.

Ce mouvement (flèches rouge et vertes) emporte la cavité amniotique qui prend l'espace occupé par la cavité chorionique, un feuillet amniotique recouvre alors l'ensemble des structures reliant l'embryon à la paroi utérine (= 12, le pédicule embryonnaire), c'est le futur cordon ombilical comportant le canal omphalo-mésentérique (= 8), l'allantoïde (4c) et toutes les structures vasculaires (non représentées) connectées au placenta (non représenté). L'embryon devient un cylindre dont la paroi reste incomplète au niveau de l'implantation du cordon ombilical.

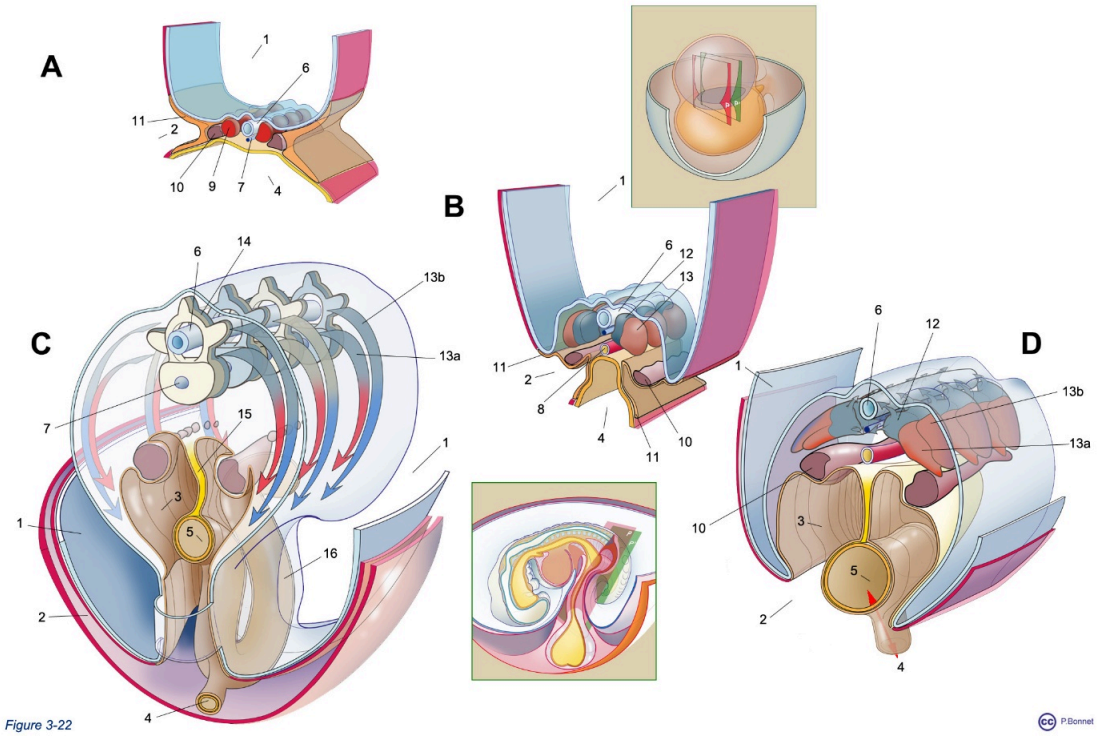

Figure 3-22 ***Evolution de la partie dorsale de l'embryon et du mésoderme***

***A, B, C** et **D** : tranches d'embryon obtenue entre deux plans parallèles (P et P', cartouches verts) aux différents stades de la plicature.*

La cavité amniotique (= 1) s'étend pour refouler la cavité chorionique (= 2). Le mésoderme de part et d'autre du tube neural (= 6) surmontant la notochorde (= 7) se divise

- *en somitomères puis somites (= 9)*
- *en mésoderme intermédiaire (= 10)*
- *en mésoderme de la lame latérale (= 11)*

Les somites se divisent ensuite en

- *sclérotome (= 12)*
- *dermatomyotome (= 13)*

Chaque sclérotome participe à la formation partielle de deux vertèbres, chaque vertèbre (= 14) est ainsi issue des sclérotomes sus jacent et sous jacent.

Le dermatomyotome (= 13) se divise en myotome (= 13a) et en dermatome (= 13b).

Le mésoderme intermédiaire donnera naissance au système urinaire et à une portion du système génital. Lors du creusement de la lame latérale, le mésoderme intermédiaire se retrouve progressivement sous le revêtement du coelome intra embryonnaire (= 3) dans sa portion dorsale, de part et d'autre de l'aorte (= 8).

Le sac vittelin (= 4) donnera naissance au tube digestif (= 5) qui dans sa portion moyenne, se retrouve entouré du coelome (= 3), relié à la région dorsale par deux feuillets du revêtement coelomique (= 15) (méso dorsal) et communique avec le résidu du sac vittelin par le canal omphalomésentérique (= 4). Cette portion moyenne de l'intestin est au départ la plus réduite, elle deviendra ensuite la plus longue du tube digestif avec une période de croissance se déroulant en dehors de l'embryon, donnant une hernie physiologique de l'anse intestinale (= 16) qui réintingrera secondairement l'intérieur du fœtus.

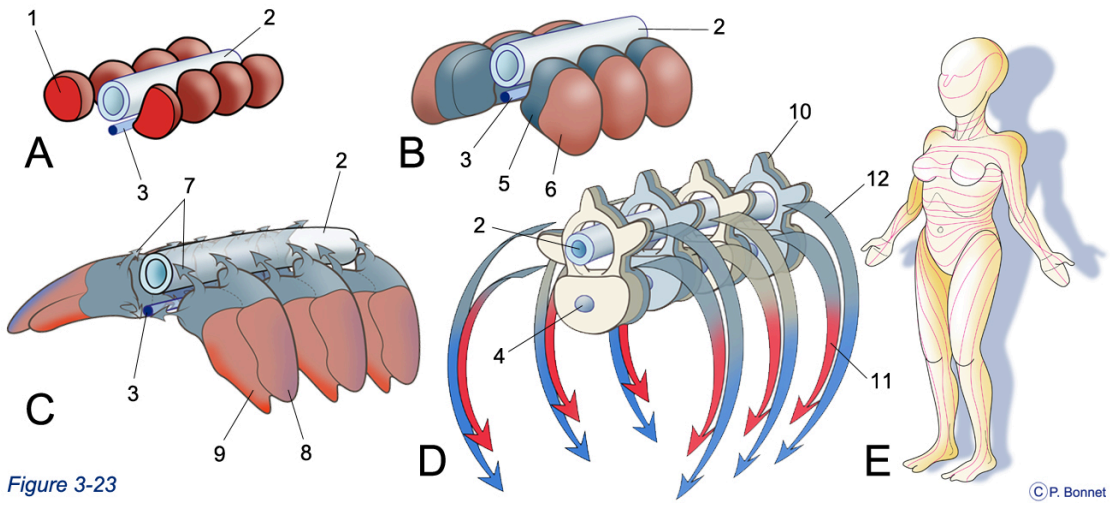

Figure 3-23 ***Formation embryonnaire segmentaire***

Schéma de l'évolution du mésoderme paraaxial (= 1) de part et d'autre du tube neural (= 2) surmontant la notochorde (= 3).

A. Le mésoderme paraaxial forme les somitomères puis les somites (= 1), masses tissulaires paires qui matérialisent la formation de l'embryon en segments successifs superposés suivant l'axe céphalo-caudal.

B. Les somites se divisent en une portion médiale (sclérotome = 5) et une portion latérale le dermatomyotome (= 6)

C. Les sclérotomes droits et gauches vont entourer le tube neural pour former l'ébauche de la vertèbre (=7), le dermatomyotome evolue en dermatome (= 8) et myotome (= 9)

D. La vertèbre (= 10), corps et arc postérieur, est issue de la moité des sclérotomes supérieurs D et G et de la moitié des sclérotomes inférieurs D et G, alors que les myotomes (= 11) et les dermatomes (= 12) sont à l'origine d'une seule bande musculaire transversale et de son derme. Ils suivent une évolution segmentaire, la vertèbre elle est une formation intersegmentaire. La notochorde persiste seulement sous forme de la partie centrale du disque intervertébral, le nucléus pulposus (= 4)

E. Représentation des territoires cutanés issus des segments (dermatomes)

Ainsi, à chaque paire de somites correspond un segment du tube neural (future moelle épinière) qui intégrera l'innervation des éléments issus de cette paire de somites, sensibilité cutanée et motricité volontaire (dite somatique). A chaque segment du tube neural correspond une bande horizontale de l'enveloppe cutanée dont la sensibilité dépend de ce segment : cette bande cutanée définit chez l'individu formé le dermatome. De même, un territoire de muscles somatiques dépendant ce segment du tube neural définit le myotome.

Latéralement, à partir d'expansions des dermatomyotomes se formeront les membres supérieurs et inférieurs.

Les feuillets de base sont maintenant mis en place permettant l'évolution des différents systèmes dont la croissance se poursuivra lors de la période fœtale.

- Dorsalement, le tube neural évoluera en système nerveux central et, avec des éléments issus des crêtes neurales, en système nerveux périphérique.
- Issu du sac vitellin, le tube digestif donnera également l'arbre trachéo-bronchique et les poumons.
- L'aire cardiaque devenue ventrale et thoracique, permet le développement du cœur connecté au système vasculaire.Le mésoderme intermédiaire

évolue en ébauches rénales et urétérales et participera à la formation d'une partie du système génital.
- Les somites ainsi que des structures issues des crêtes neurales donneront le squelette axial puis appendiculaire ainsi que les muscles striés.

Les grandes étapes de l'évolution de ces systèmes seront évoquées brièvement lors de l'approche systémique dans la deuxième partie de cet ouvrage.

CHAPITRE 4. ARCHITECTURE DE BASE

Au terme du chapitre 4, vous pourrez

1. *vous représenter simplement la charpente osseuse du corps humain*
2. *vous représenter la constitution des parois du tronc et en définir les plans de symétrie*
3. *Comprendre les subdivisions du tronc en systèmes cavitaires antérieur et postérieur et en déduire les propriétés communes*
4. *Etre capable de délimiter les grandes subdivisions du tronc et de l'extrémité céphalique en les nommant*
5. *Comprendre la constitution des membres*
6. *Positionner de façon schématique*
7. *Les circuits vasculaires*
8. *Le tube digestif*
9. *Les systèmes nerveux central et périphérique*
10. *Le système respiratoire*
11. *Le système urinaire*

Introduction

L'être humain est un mammifère se déplaçant sur ses 2 membres inférieurs. Il répond ainsi à un schéma de base qui se retrouve chez tous les mammifères avec cependant la particularité liée à sa position érigée sur les membres inférieurs (axes et plans de référence spécifiques) : un tronc où sont organisés les systèmes respiratoire, circulatoire, digestif, urinaire et reproducteur, quatre membres et une

extrémité céphalique. Les sytèmes viscéraux et l'enveloppe ostéo-musculaire sont contrôlés par un système nerveux dont les centre sont localisés dorsalement et céphaliquement.

Ce chapitre met en place l'ensemble de ses éléments sous forme d'un schéma simple qui permettra lors de l'approche des systèmes vus individuellement de les positionner par rapport à l'ensemble du corps.

Architecture de base du corps humain

Schéma de base du corps humain.

L'homme, contrairement aux autres mammifères, évolue en position érigée sur les membres inférieurs.

Cette particularité a nécessité une adaptation

- de l'orientation des segments corporels : la tête n'est plus orientée verticalement mais horizontalement
- de la charpente osseuse permettant de transmettre le poids du corps alternativement sur l'un puis l'autre des 2 membres inférieurs.

Les régions anatomiques présentes chez les autres vertébrés sont ici positionnées à la verticale : tête, cou et tronc auquel se fixent les deux paires de membres (figure 4-1).

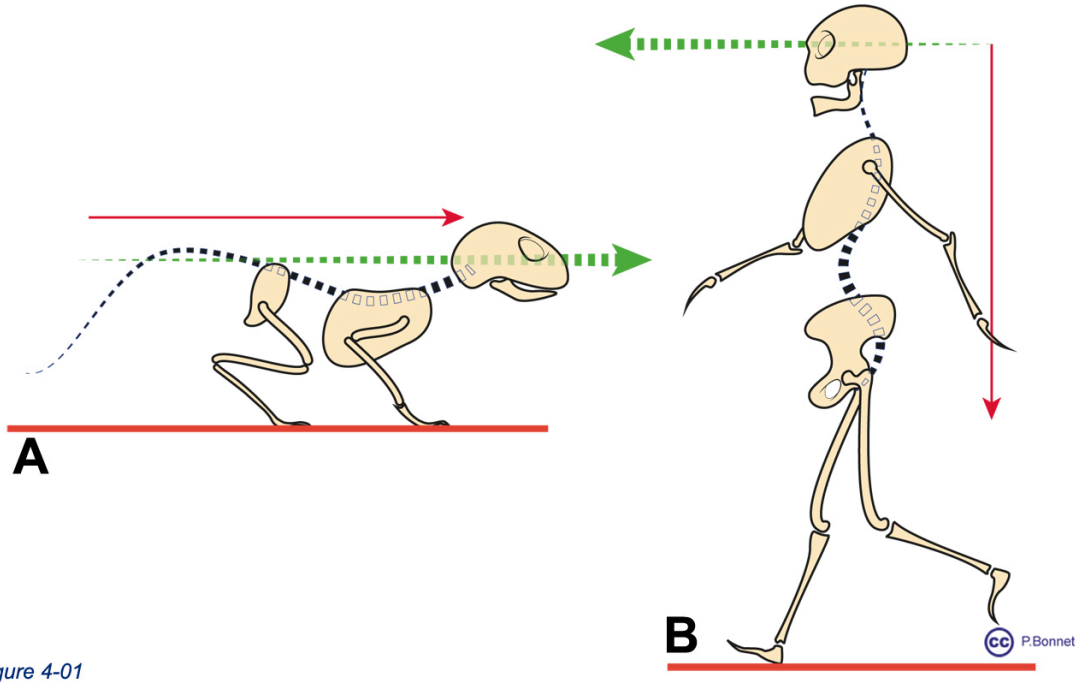

Figure 4-01

Figure 4-1 ***Position érigée***

Représentation schématique de l'angle réalisé entre l'axe du corps et la tête osseuse. En position horizontale (appui sur les 4 membres) la tête osseuse est dans le prolongement de l'axe du corps (= A), en position érigée (=B), elle dessine un angle de 90° par rapport à cet axe.

La charpente osseuse

La charpente se compose d'un axe de soutien vertical portant l'extrémité céphalique et articulé aux deux membres inférieurs par l'intermédiaire d'un anneau osseux, le bassin ou ceinture pelvienne.

Cet axe se loge dans la paroi postérieure d'un cylindre vertical, le tronc. La partie supérieure du tronc, le thorax, complété par le gril costal et le sternum permet l'attache des membres supérieurs par une deuxième ceinture ou ceinture scapulaire, anneau incomplet formé des deux clavicules et des deux scapula (figure 4-2).

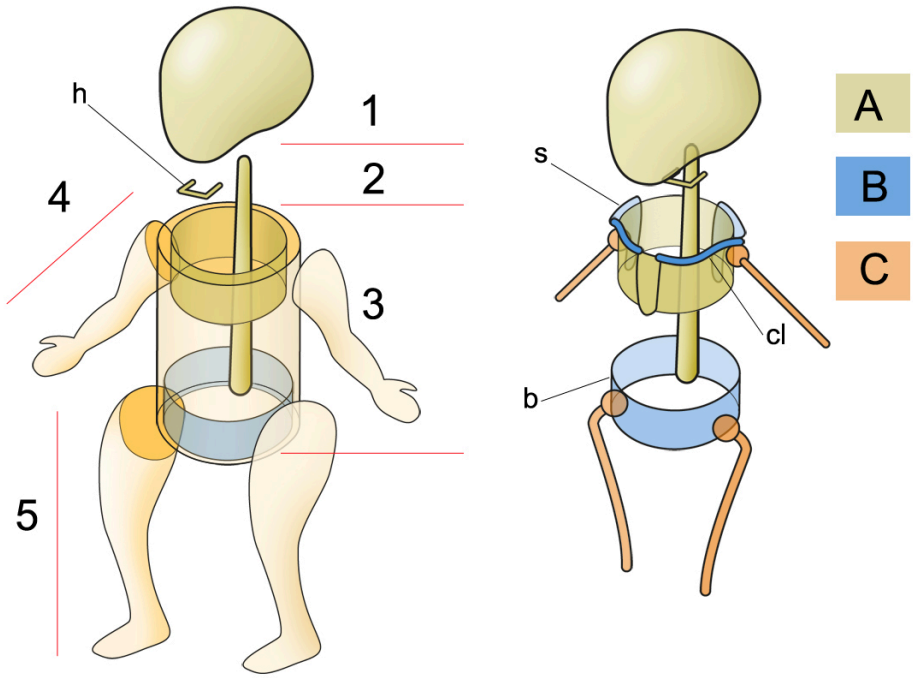

Figure 4-02

©P. Bonnet

Figure 4-2 ***Charpente osseuse***

Représentation simplifiée de la charpente osseuse chez un enfant. La tête osseuse (=1) repose sur le tronc (= 3) par l'intermédiaire du cou (=2). Les membres supérieurs (=4) et inférieurs sont reliés au tronc et à l'axe vertical par les ceintures (= B).

Un os isolé, en forme de « U » ouvert en arrière et couché horizontalement fait face à portion supérieure (cervicale) de l'axe osseux : l'os hyoïde.

A constitue le squelette axial et le squelette appendiculaire correspond à B et C .

h = hyoïde, cl =clavicule, s = scapula, b =bassin

L'axe vertical appelé le rachis, est formé de l'empilement des vertèbres (figure 4-3).

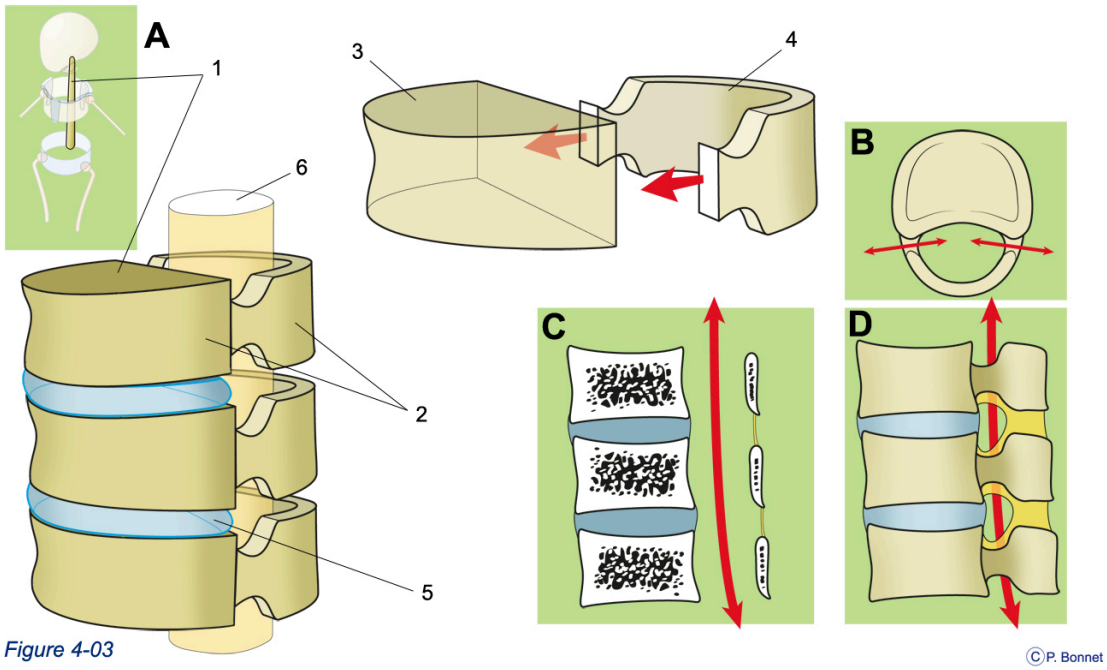

Figure 4-3 ***L'axe vertical : le rachis***

Représentation simplifiée du rachis, les expansions osseuses (apophyses) ne sont pas représentées.

A. L'axe (=1) est formé de la juxtaposition des vertèbres (=2). Chaque vertèbre se compose d'un corps, antérieur, (=3) et d'un arc, postérieur (=4).

L'ensemble des corps unis par un disque cartilagineux (=5) forme le support mécanique

L'empilement des arcs postérieurs unis par des éléments fibreux dessine un tube vertical, le canal rachidien (=6).

B. Vue supérieure d'une vertèbre : en arrière, l'arc postérieur est muni d'encoches qui délimite des orifices latéraux permettant la communication entre le canal rachidien et l'extérieur (flèches rouges).

C. Vue en coupe sagittale de l'empilement des corps (antérieur) et des arcs (postérieur) pour délimiter le canal rachidien (flèche rouge)

D. Vue latérale du rachis.

La tête osseuse posée sur cet axe est formée de deux parties (figure 4-4):

- le crâne qui dessine une sphère osseuse creuse communiquant à sa base et postérieurement avec le canal rachidien. C'est la boîte crânienne
- le massif facial, situé sous la partie antérieure de la boîte crânienne et au devant de l'axe rachidien.

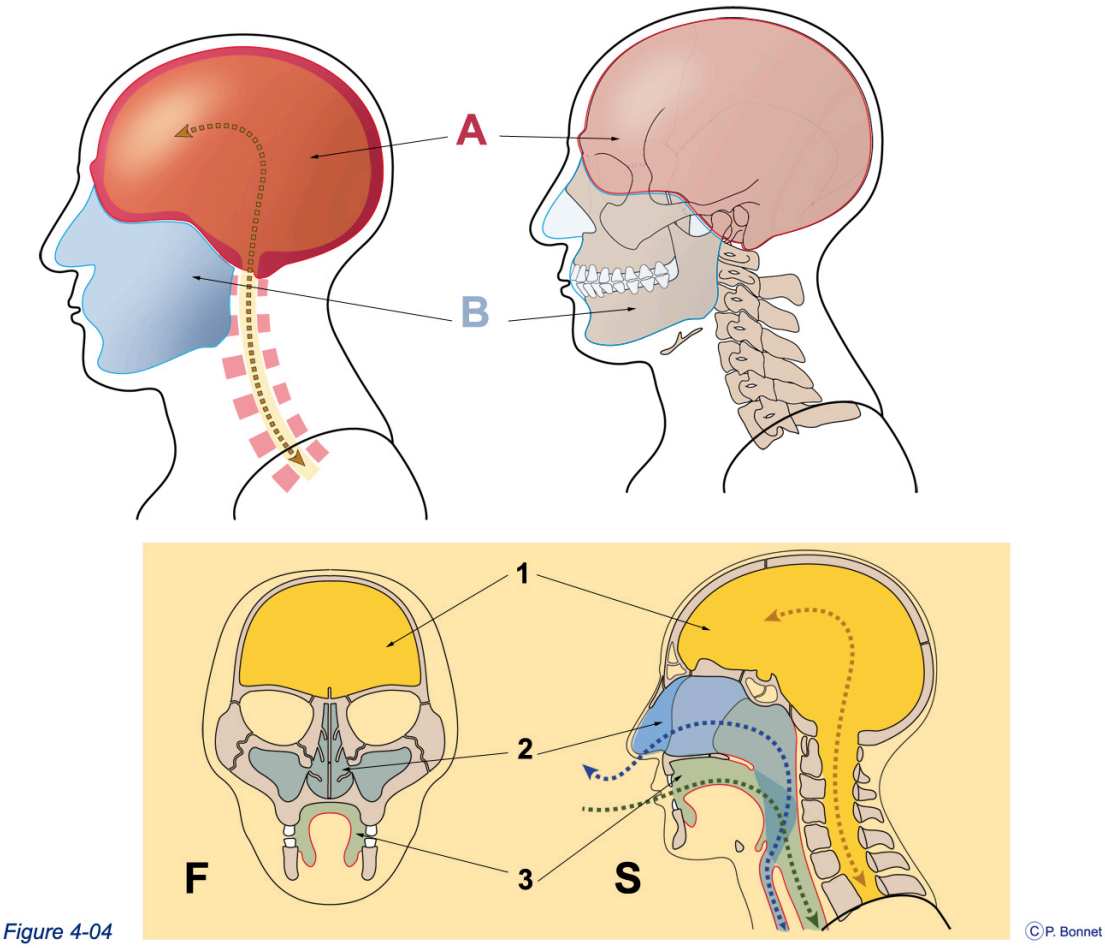

Figure 4-4 ***Crâne et massif facial***

La tête osseuse comprend le crâne (A) surmontant le massif facial, antérieur (B).

En coupes frontale (F) et sagittale (S), le crâne prolongé du canal rachidien constitue le système cavitaire postérieur (flèche brune) et le massif facial comporte l'ouverture des voies aériennes (flèche bleue) et des voies digestives (flèche verte).

Le massif facial sert de support aux orifices supérieurs des système digestif (cavité buccale) et respiratoire (nez et fosses nasales). De part et d'autre de la pyramide

nasale, il comporte deux cônes couchés horizontalement dont la base est antérieure : les orbites abritant les deux globes oculaires (fig 4-5).

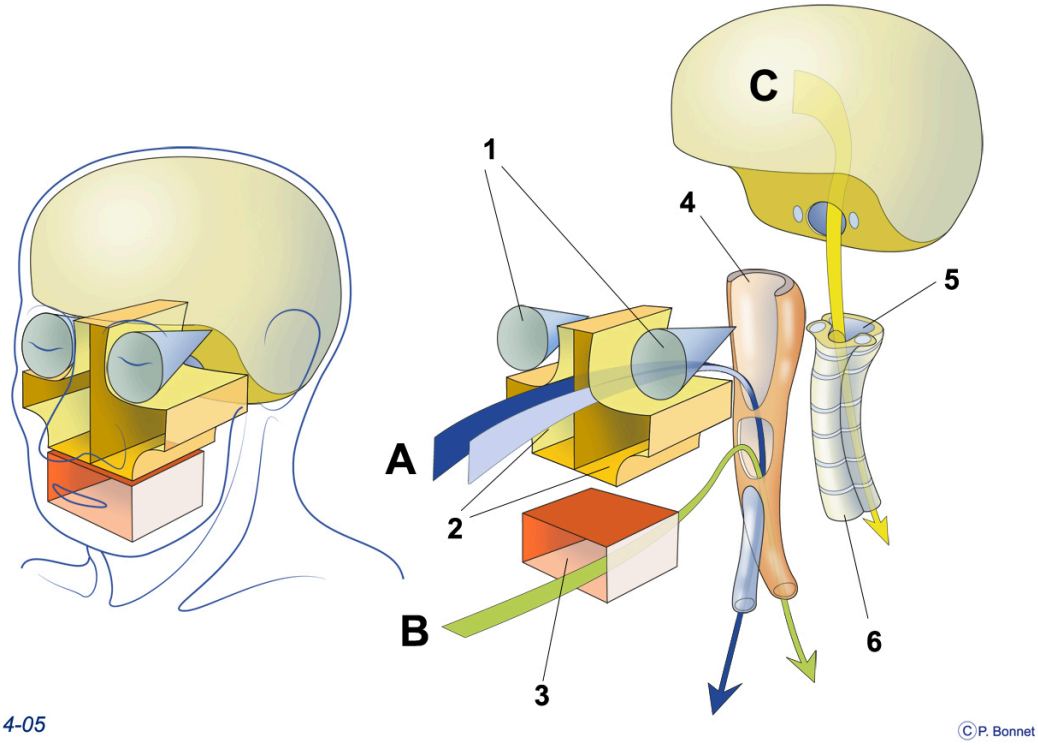

Figure 4-5 ***Structure du massif facial, voies digestive et respiratoire***

Orbites (= 1) , Fosses nasales (= 2), Cavité buccale (= 3), Pharynx (= 4) et Colonne cervicale (canal rachidien = 5 et corps vertébraux = 6, les apophyses ne sont pas représentées).

Le flux aérien (A – bleu) traverse les fosses nasales pour atteindre le pharynx qui le dirige vers les voies respiratoires propres (larynx puis trachée), le flux alimentaire (B – vert) atteint le pharynx par la cavité buccale pour être dirigé vers les voies digestives propres (œsophage) : c'est le carrefour aéro-digestif.

Le SNC (C – jaune) occupe la boîte crânienne et se prolonge dans le canal rachidien.

Au squelette axial s'attachent les deux paires de membres reliés au cylindre du tronc par des éléments osseux de jonction : les ceintures (figure 4-6).

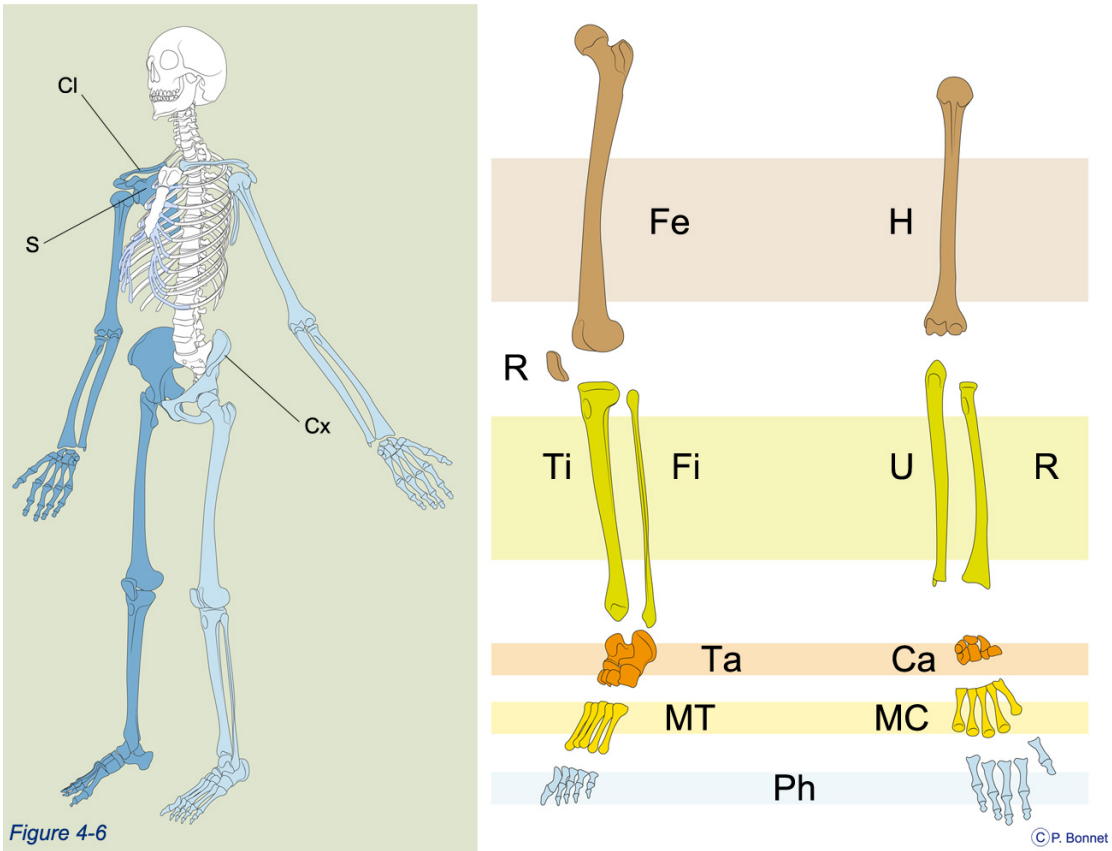

Figure 4-6 ***Ceintures et correspondance des segments osseux des membres***

La ceinture scapulaire (2 scapula (= S) et 2 clavicules (= Cl)) se fixe sur la partie antéro-supérieure du thorax et forme une ceinture incomplète ouverte en arrière. Elle relie au thorax le membre supérieur divisé en bras (humérus) (= H) , avant bras (ulna = U et radius = R), poignet (carpe = Ca) et main (métacarpe = MC et phalanges = Ph)

La ceinture pelvienne (2 os coxaux (= Cx)) dessine un anneau osseux complet. Les 2 os coxaux s'unissent en arrière à l'axe rachidien et l'un à l'autre en avant, latéralement s'y attache le membre inférieur divisé en cuisse (fémur = Fe), genou (rotule = R), jambe (tibia = Ti et fibula = Fi) et pied (tarse = Ta, métatarse = MT et phalanges = Ph).

Le squelette des membres et des ceintures constituent le squelette appendiculaire (en bleu).

Les parois du tronc

Dans la partie supérieure du tronc, les 12 paires d'arcs costaux constituent le grill costal, complété antérieurement par le sternum. La paroi osseuse du thorax est complétée par des muscles fermant les espaces compris entre les côtes.

La ceinture pelvienne forme la paroi inférieure du tronc.

Entre la limite inférieure du thorax osseux (rebord costal) et la portion supérieure de l'anneau osseux coxal (crêtes iliaques), la parois est constituée de muscles (figure 4-7).

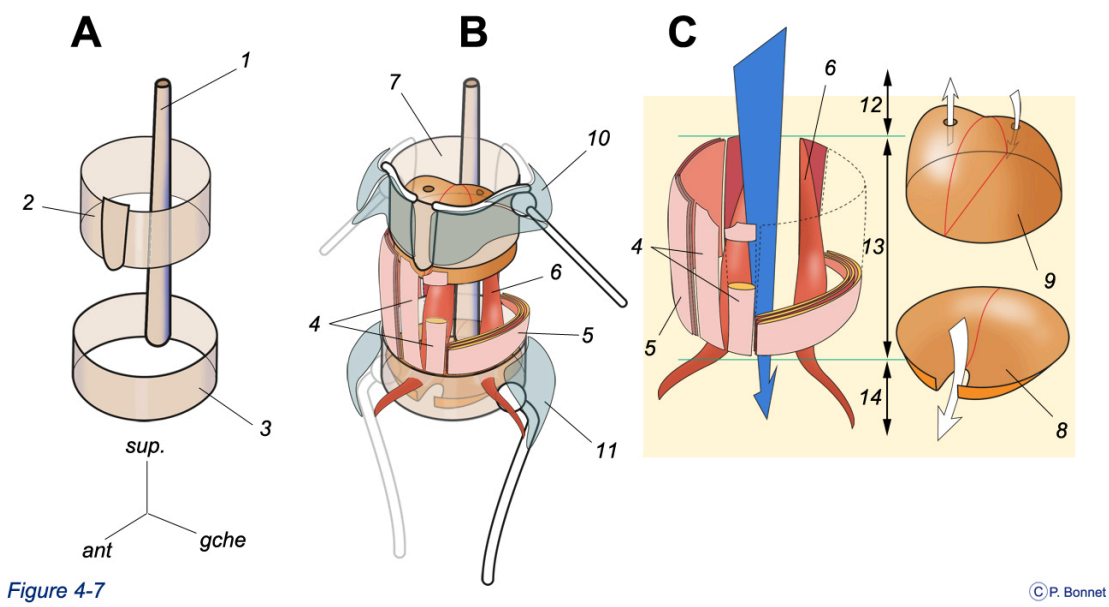

Figure 4-7 ***Représentation schématique de la constitution des parois du tronc.***

Vues antérieures gauches.

***A** : charpente osseuse constituée de l'axe postérieur (= 1), de la cage thoracique (= 2) et de l'anneau de la ceinture pelvienne (= 3)*

***B** : organisation des muscles du tronc, vue en transparence partielle. Constitution en*

- *deux bandes verticales antérieures (= 4)*
- *3 couches de muscles plats latéraux (= 5)*
- *Plusieurs couches de muscles haubanant l'axe rachidien (= 6)*

Le cylindre ainsi dessiné reste ouvert supérieurement (thoracic inlet) (= 7) et est fermé inférieurement par un diaphragme musculaire en forme d'entonnoir modifié (= 8).

Le volume délimité par ces parois est subdivisé par un deuxième diaphragme inséré sur le rebord costal et l'axe rachidien, le diaphragme respiratoire (= 9). Ce muscle contrairement au diaphragme pelvien ne présente pas une symétrie Gauche / Droite complète :

- *Il dessine deux coupoles, une coupole droite plus développée que la gauche*
- *Il s'insère asymétriquement sur l'axe rachidien*

Le tronc est recouvert de muscles assurant la fixation et les mouvements des membres avec les ceintures

- *Au niveau supérieur, la ceinture scapulaire est recouverte de la coiffe musculaire de l'épaule et fixée antérieurement et postérieurement à la cage thoracique et au rachis (= 10)*
- *Au niveau inférieur, l'articulation de la ceinture pelvienne avec le membre inférieur est recouverte par les muscles fessiers (= 11)*

C : Isolation des composants musculaires. Le cylindre (axe central = flèche bleue) se divise en thorax (= 12), espace abdomino-pelvien (= 13) et périnée (= 14) qui communiquent entre eux par des orifices (flèches blanches).

A partir de l'axe rachidien, postérieur, les parois du tronc sont organisées suivant une symétrie gauche / droite, de part et d'autre du plan médian (fig 4-8). Cette symétrie des structures pariétales est observable sur les coupes comportant l'axe transversal : les plans frontaux, transversaux (horizontaux ou axiaux) et les plans intermédiaires (plans obliques latéraux voir (figure 2-29)).

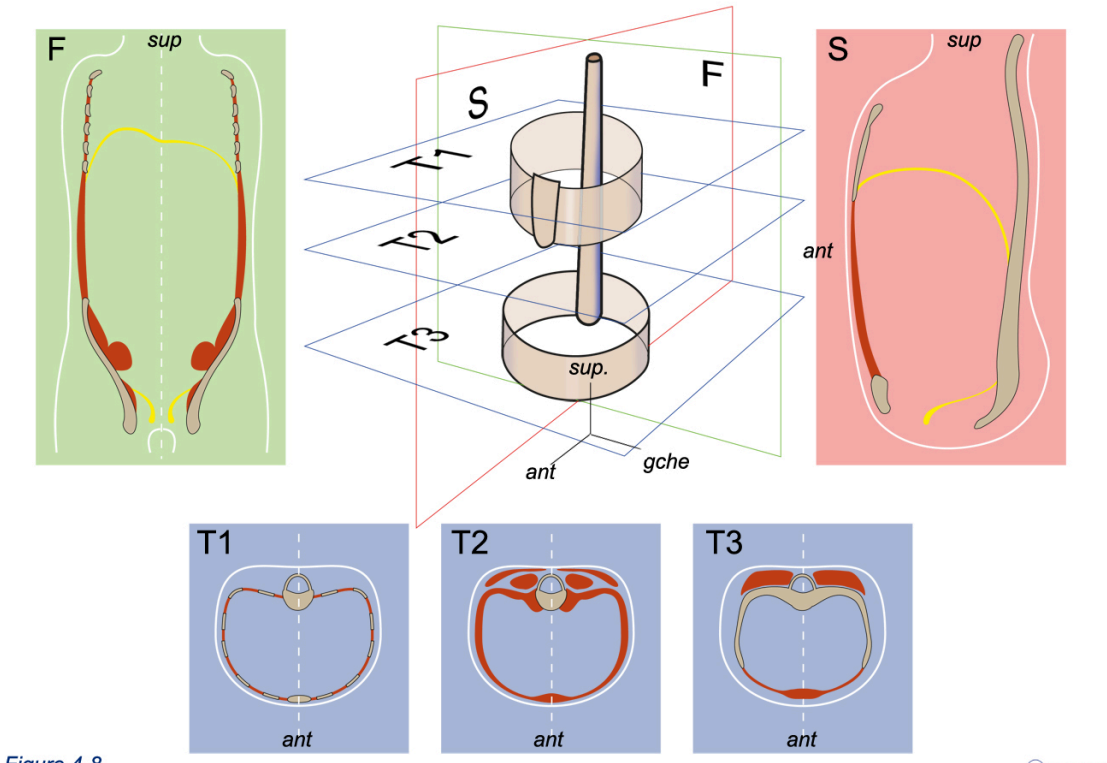

Figure 4-8 ***Symétrie des parois ostéomusculaires du tronc.***

Représentation schématique en vue antérieure gauche de la charpente osseuse et des plans de coupe : F coupe frontale, S coupe sagittale et T1 à T3 coupes transversales. Les lignes en pointillés blancs indiquent l'axe de symétrie (voir aussi la figure 2-32) .

Les « système cavitaires »

Le volume ainsi dessiné abrite deux systèmes dits « cavitaires » qui renferment des éléments viscéraux spécifiques, l'un s'étend sur toute la hauteur du tronc et de

la tête, postérieurement, l'autre occupe la quasi totalité du volume antérieur du tronc.

Le système cavitaire postérieur

La boîte crânienne communique avec le canal rachidien pour constituer un volume protégé par une enveloppe osseuse inextensible qui constitue le système cavitaire postérieur. Cette cavité abrite le système nerveux central (SNC) :

- l'encéphale au sein de la boîte crânienne
- la moelle épinière au sein du canal rachidien.

Cette enveloppe osseuse comporte une série d'orifices à la base du crâne et de part et d'autre du canal rachidien permettant la communication nerveuse avec la portion du système nerveux localisée en dehors du système cavitaire postérieur : le système nerveux périphérique (SNP) (figure 4-9). La limite précise entre SNC et SNP est définie plus précisément dans le chapitre 8, section 1 (figure 8-5) et section 4.

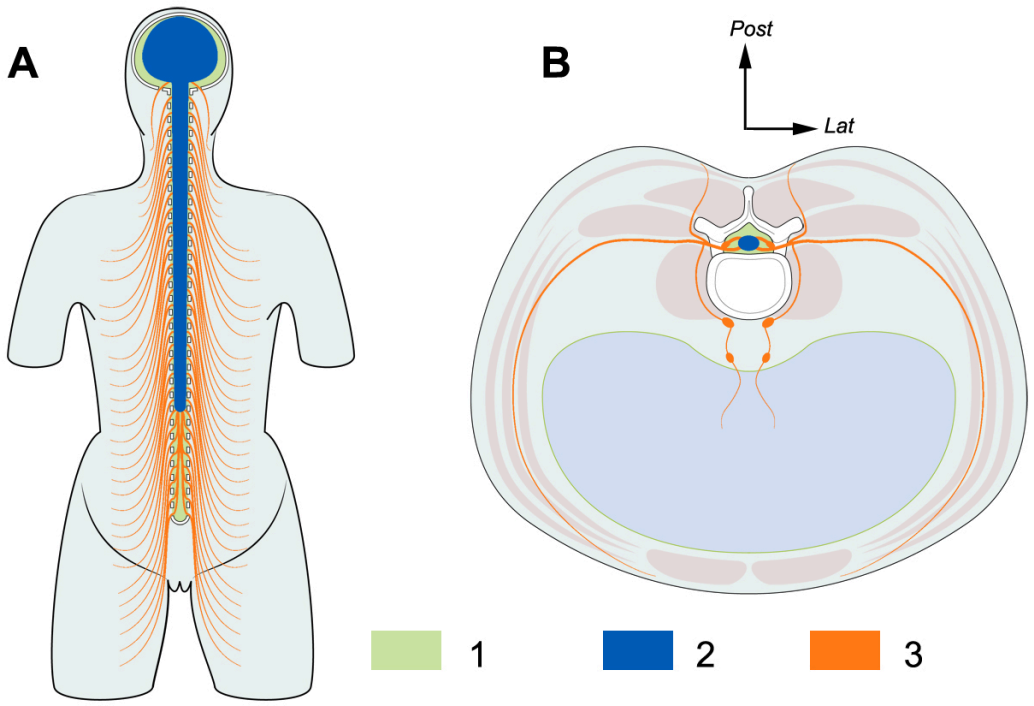

Figure 4-9 ©P. Bonnet

Figure 4-9 ***Système cavitaire postérieur***

*Vue simplifiée du système cavitaire postérieur (= 1) en coupe frontale (**A**) et transversale (**B**) au niveau abdominal. Il abrite le système nerveux central (SNC = 2) relié au système nerveux périphérique (SNP = 3)*

Le système cavitaire antérieur

Lors de la plicature de l'embryon, la cavité péricardique se connecte au coelome embryonnaire donnant une cavité commune qui va entourer les viscères

cardiaque, respiratoire et digestif en formation. Cette cavité sera cloisonnée par la formation du diaphragme respiratoire en

- Une portion inférieure : la cavité péritonéale
- Une portion supérieure thoracique

L'apparition du système respiratoire (trachée, arbre bronchique et parenchyme pulmonaire) subdivise la cavité thoracique en

- Une cavité péricardique, médiane
- Deux cavités pleurales, latérales

Inférieurement, le tronc est fermé sous le système cavitaire antérieur par un diaphragme musculaire, le diaphragme pelvien.

Les divisions du système cavitaire antérieure gardent des caractéristiques communes :

- La cavité est tapissée d'un revêtement épithélial issu de l'épithélium cœlomique
- L'espace occupé par la cavité se réduit par le développement de viscères qui refoulent la cavité qui devient virtuelle (cœur, poumon et tube digestif abdominal)
- Les viscères qui se développent dans cet espace sont ainsi tapissé du même épithélium (feuillet viscéral) que celui qui recouvre la limite externe de cette cavité (feuillet pariétal)

La cavité se définit comme l'espace localisé entre ces deux feuillets qui sont en continuité. La zone de continuité définit la ligne de réflexion du feuillet qui de pariétal devient viscéral (figures 4-10 et 4-11).

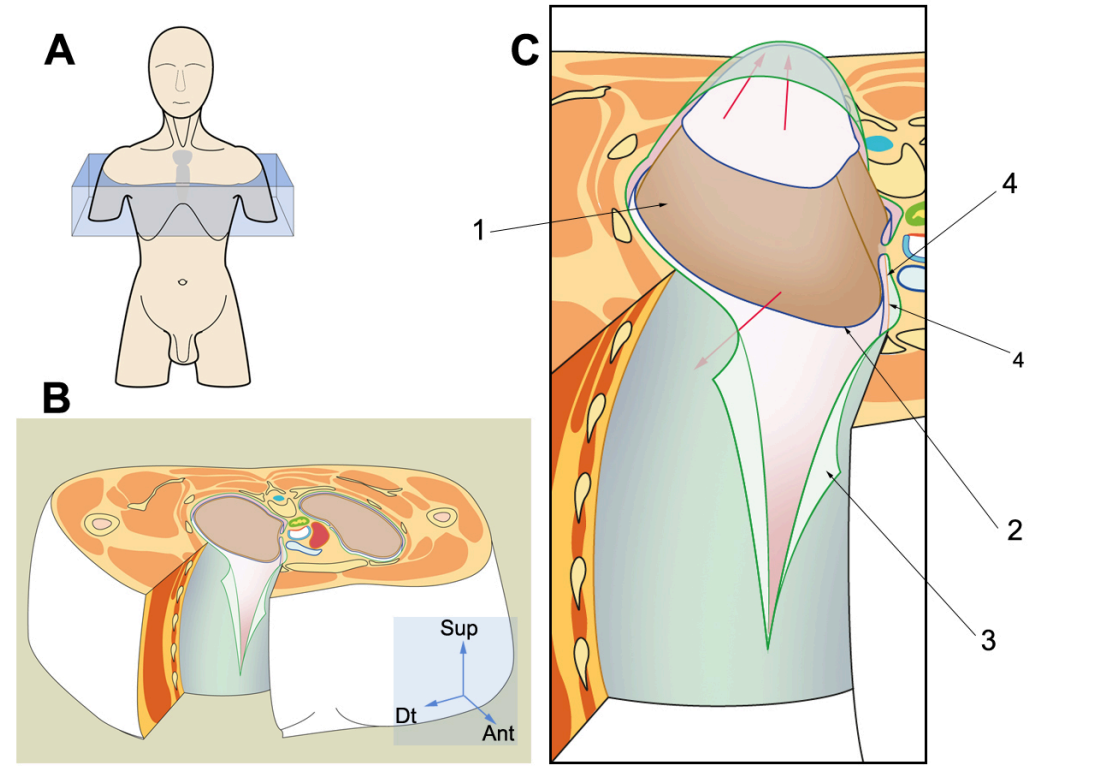

Figure 4-10 ***Système cavitaire antérieur : feuillets pariétal et viscéral***

*Tranche de section de la partie haute du thorax (**A**) avec ouverture de la paroi antérieure droite (**B**) pour illustrer le sac pleural tapissé de plèvre pariétale (= 3) qui se réfléchit sur le poumon (= 1) en devenant plèvre viscérale (= 2). La zone de passage entre feuillet pariétal et viscéral définit la ligne de réflexion (= 4), la cavité pleurale vraie est comprise entre ces deux feuillets et est indiquée par les flèches rouges en **C**.*

Une fois le développement terminé on observe :

1. Le cœur tapissé de péricarde viscéral, entouré de la cavité péricardique vraie tapissée de péricarde pariétal. La cavité péricardique se définit comme l'espace compris entre péricarde viscéral et péricarde pariétal.

2. Les poumons tapissés de plèvre viscérale, entourés des cavités pleurales vraies tapissée de plèvre pariétale. La cavité pleurale (droite ou gauche) se définit comme l'espace compris entre plèvre viscérale et plèvre pariétale.
3. Les intestins tapissés de péritoine viscéral, entourés de la cavité péritonéale vraie tapissée de péritoine pariétal. La cavité péritonéale se définit comme l'espace compris entre péritoine viscéral et péritoine pariétal.

La cavité (péricarde, pleurale ou péritonéale) devenue virtuelle contient un fin film liquidien autorisant le glissement des feuillets l'un sur l'autre. Cette disposition permet le mouvement des viscères par rapport aux structures avoisinantes (parois, viscères) : le cœur se remplit et se vide plus de 60 X par minute, les poumons se gonflent 15 X par minutes et les intestins sont doués d'un mouvement (péristaltique) et d'une variation de volume.

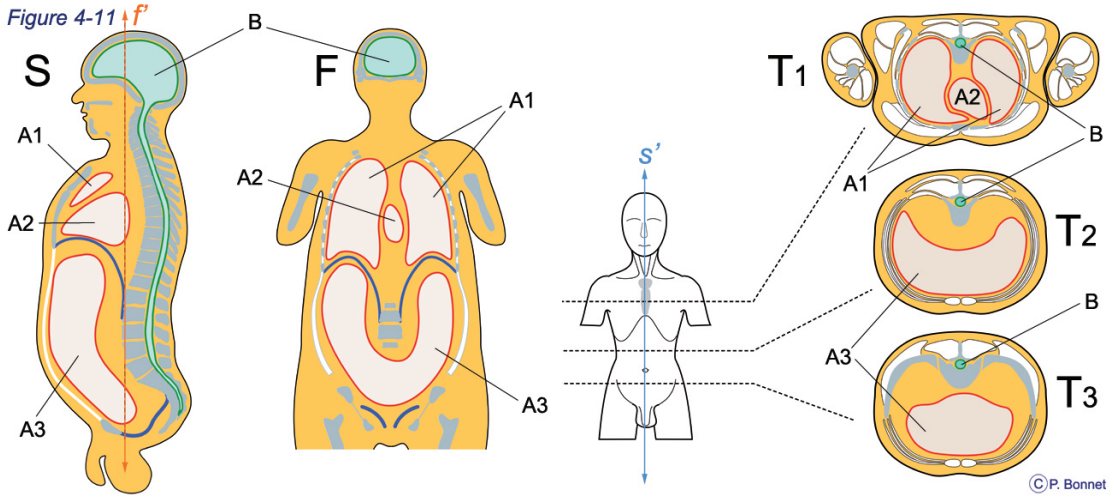

Figure 4-11 ***Systèmes cavitaires, formes réelles***

Vues sur base de coupes CT scanner re-dessinées des systèmes cavitaires antérieur (A) et postérieur (B). Le système cavitaire antérieur se divise en sacs pleuraux (A1), sac péricardique (A2) et sac péritonéal (A3). Chacun de ces sacs tapissé du feuillet pariétal contient le viscère tapissé du feuillet viscéral et entouré de la cavité proprement dite.

La constitution des membres

Les 4 membres se composent d'un axe osseux englobé dans les masses musculaires. Les muscles s'organisent en couches successives et sont regroupés dans des espaces plus moins cloisonnés, les loges musculaires. Les muscles localisés au sein d'une même possèdent souvent certaines fonctions mécaniques identiques.

Des trajets sont ainsi dessinés entre les muscles pour permettre le passage des paquets vasculo-nerveux : artères et veines nourricières, commande motrice et sensibilité des membres (figure 4-12).

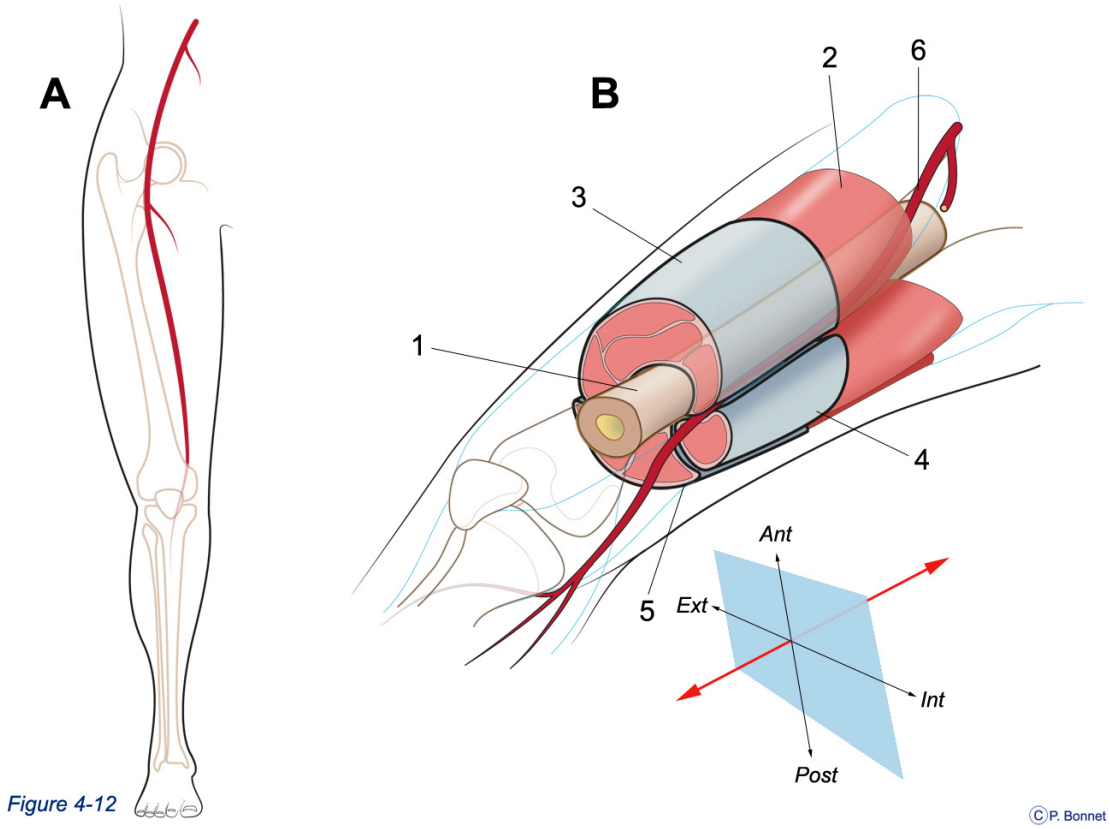

Figure 4-12 ***Structuredes membres***

*Membre inférieur droit vu de face (**A**) et vue du principal axe artériel. En **B**, illustration de la constitution de la cuisse : autour du fut fémoral ou diaphyse (= 1), les muscles (= 2) sont regroupés en 3 loges (antérieure = 3, interne = 4 et postérieure = 5) qui dessine un conduit pour le passage des axes vasculo-nerveux dont l'artère (= 6), seule représentée.*

Les grandes régions anatomiques

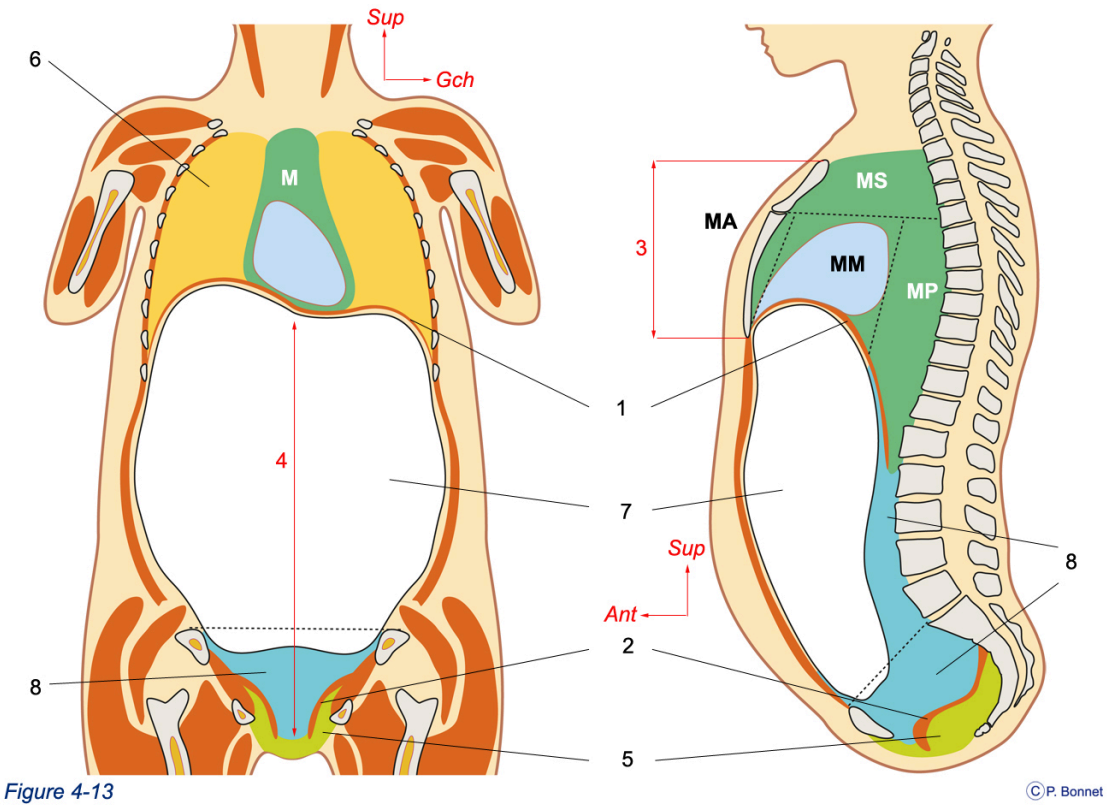

Figure 4-13 ***Principales régions du corps humain– A :coupes frontale et sagittale***

Le tronc est divisé par les diaphragmes respiratoire (= 1) et pelvien (= 2) en thorax (=3), espace abdomino-pelvien (= 4) et périnée (= 5), la ligne pointillée noire indique la frontière ente abdomen (céphalique) et pelvis (caudal).

Le thorax se divise en deux sacs pleuraux (= 6) de part et d'autre du médiastin (= M), central. Le médiastin se divise en une portion supérieure (= MS) (passage des vaisseaux et des voies aériennes et digestives) et une portion inférieure elle même divisée en un espace antérieur (= MA), moyen (sac péricardique) (= MM) et postérieur (=MP) (passage de la voie digestive et des vaisseaux).

L'espace abdomino-pelvien se divise en sac péritonéal (antérieur) (= 7) et un espace extrapéritonéal (= 8), peu développé antérieurement et latéralement et plus étendu postérieurement et inférieurement (rétropéritoine).

Sous le diaphragme pelvien se trouve la région périnéale (= 5) où s'abouchent les systèmes urinaire, génital et digestif.

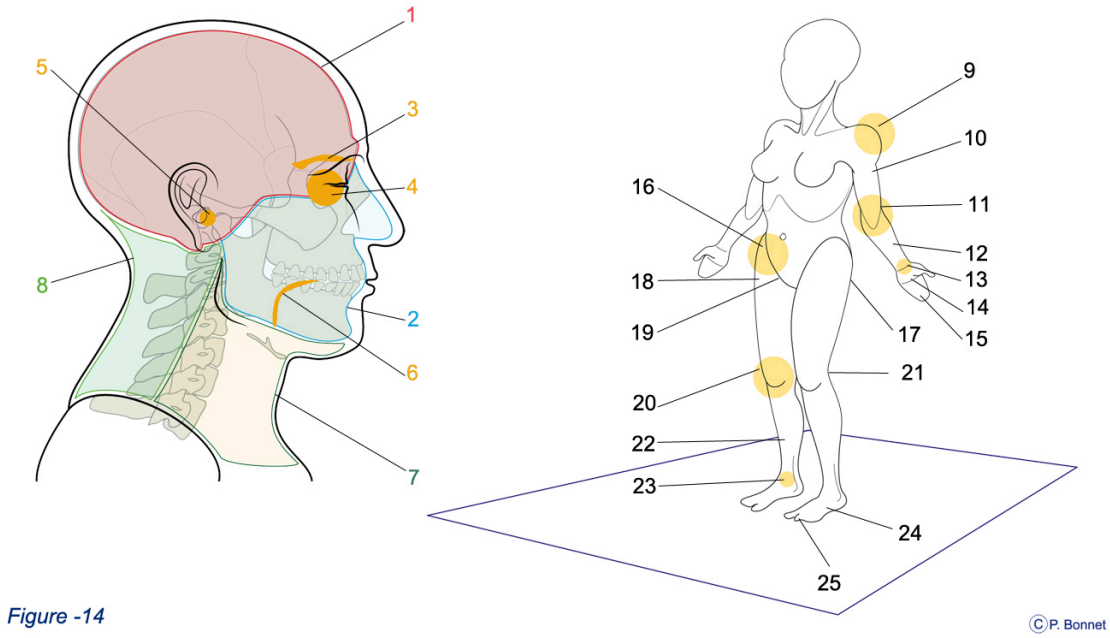

Figure 4-14 ***Principales régions du corps humain – B***

La tête se divise en boîte crânienne (=1) et massif facial (= 2). La boîte crânienne contient l'encéphale, le massif facial comporte l'entrée des systèmes digestif et respiratoire et avec la base du crâne contient les récepteurs sensoriels : olfaction (= 3), vision (= 4), audition et équilibre (= 5), gustation (= 6).

La tête est fixée sur le tronc par le cou, divisé en un en un espace antérieur (= 7) pour le passage des éléments viscéraux (voies aérienne et digestive, réseau vasculaire) et un espace postérieur (nuque) (= 8) essentiellement ostéo musculaire.

Le membre supérieur se fixe au tronc par la région de l'épaule (= 9), il se divise en bras (= 10), coude (= 11), avant-bras (= 12), poignet (= 13), main (= 14) et doigts (= 15).

Le membre inférieur se fixe au tronc par l'articulation de la hanche (= 16), recouverte latéralement et postérieurement par la région fessière (glutéale)(= 17) et répondant antérieurement au plis inguinal (= 19). Le membre inférieur se divise en cuisse (= 18), genou (= 20) (face postérieure = creux poplité (= 21)), jambe (= 22), cheville (= 23), pied (= 24) et orteils (= 25).

Les principaux systèmes anatomiques

Sur base du schéma simplifié, les grands systèmes anatomiques peuvent être mis en place (figures 4-15 et 16).

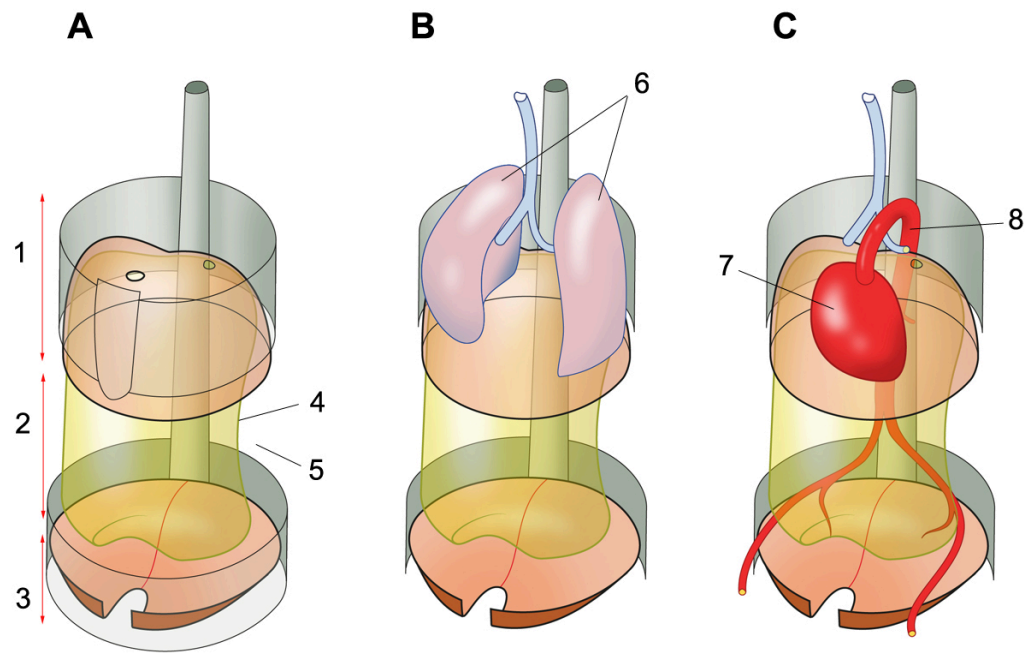

Figure 4-15 ©P. Bonnet

Figure 4-15 ***Systèmesrespiratoire et cardio vasculaire***

*Représentations simplifiées du cylindre dessiné par le tronc et segmenté (**A**) en thorax (= 1), espace abdomino-pelvien (= 2) (comportant le sac péritonéal = 4 et l'espace extra péritonéal = 5) et périnée (= 3), en **B** et **C**, retrait des portions antérieures du gril thoracique et du bassin osseux.*

***B** :Système respiratoire. La voie respiratoire débute au niveau du nez (tête) pour courir antérieurement au niveau cervical puis médiastinal supérieur avant de se répandre latéralement dans les deux poumons (= 6) (sacs pleuraux).*

***C** :Système cardio vasculaire. La pompe cardiaque se trouve au sein du sac péricardique (= 7) dans le médiastin moyen. Elle alimente les deux territoires pulmonaires d'une part et d'autre part l'ensemble du corps via un axe vasculaire axial situé devant l'axe rachidien (= 8). Seul cet axe efférent au cœur est représenté, les voies afférentes au cœur ne sont pas représentées.*

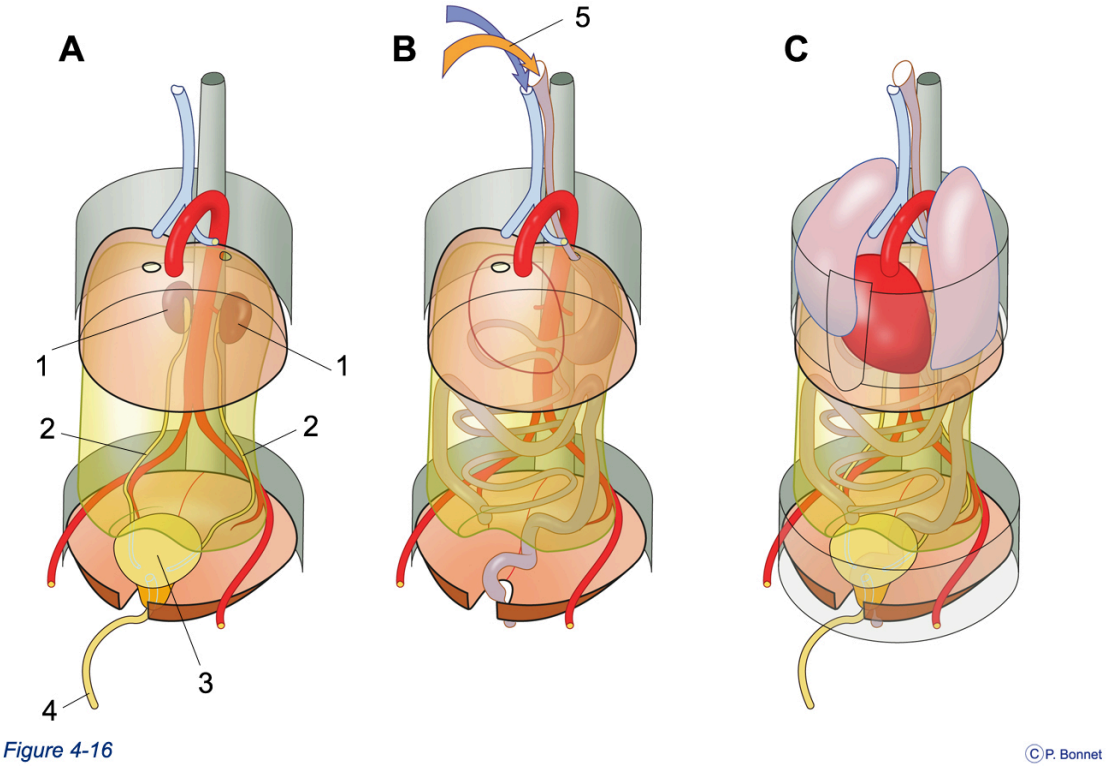

Figure 4–16 ***Systèmes urinaire et digestif***

*Représentations simplifiées du cylindre dessiné par le tronc, retrait des portions antérieures du gril thoracique et du bassin osseux en **A** et **B**.*

***A** :Système urinaire. Les filtres rénaux (= 1) s'organisent dans la région rétro-péritonéale haute de part et d'autre des axes vasculaires. L'urine produite au niveau rénal est acheminée jusqu'au réservoir vésical par les deux uretères (=2) qui descendent dans le rétropéritoine et se dirigent ensuite antérieurement sous le sac péritonéal pour atteindre la vessie (= 3) localisée derrière la face antérieure de la ceinture pelvienne, sur le diaphragme pelvien. L'urèthre (4) prolonge la vessie et traverse le diaphragme pelvien pour s'aboucher dans le périnée.*

***B** :Système digestif. La voie digestive débute au niveau de la cavité buccale et se retrouve, sous le pharynx (= 5)(contôle du carrefour aéro-digestif, respectivement flèche bleue et flèche orange), juste au-devant de l'axe rachidien cervical puis thoracique (médiastin supérieur et inférieur). Elle quitte le médiastin en traversant le diaphragme respiratoire et présente ensuite de nombreuses anses entourées de la cavité péritonéale avant de traverser le diaphragme pelvien pour s'aboucher au niveau du périnée.*

***C** :Vue combinée des différents systèmes.*

Le système cavitaire postérieur abrite le système nerveux central, encéphale et moelle épinière, siège de la perception et l'intégration des informations et point de départ de la réponse effectrice. Le système nerveux central est connecté avec le système nerveux périphérique. Les voies du contrôle somatique (commandes musculaires volontaires et sensibilité de l'enveloppe cutanée) courent dans les parois du tronc. Les voies du contrôle viscéral (sensibilité des viscères, motricité et sécrétion des viscères) s'écartent du trajet pariétal pour rejoindre les axes vasculaires médians et atteindre les viscères parallèlement à leur vascularisation (voir figure 4-9).

PARTIE 2

Le schéma de base défini en fin de première partie sert de plan référence pour localiser les différents appareils (Chapitres 5 à 12) étudiés ici plus en détail et de façon isolée.

Lors de l'approche systémique, l'origine embryologique du système étudié est évoquée : la mise en place d'un système à partir des 3 feuillets de base de l'embryon suit un déroulement spatial dont la compréhension constitue la clé de la maîtrise de l'anatomie tridimensionnelle.

Certaines notions microscopiques sont abordées afin de favoriser les liens avec l'étude histologique. Lorsque nécessaire les liens structure-fonction sont discutés établissant les ponts avec l'anatomie fonctionnelle et plus globalement avec la physiologie.

L'approche de la deuxième partie construit progressivement l'architecture du corps humain : la charpente osseuse une fois décrite est articulée et complétée des muscles assurant la posture, le mouvement et définissant les espaces anatomiques principaux.

Le système cardio-vasculaire est installé, connecté au système respiratoire.

Logé dans le système cavitaire postérieur, le système nerveux central assure le contrôle par ses connexions via le système nerveux périphérique.

L'ensemble ainsi construit se complexifie par l'ajout des systèmes digestifs, génito-urinaire et endocrinien.

CHAPITRE 5. SYSTÈME LOCOMOTEUR

Au terme du chapitre 5, vous pourrez :
1. Connaître et comparer les principaux tissus qui composent les os, les articulations et les muscles
2. Connaître les fonctions des os, des muscles et des articulations
3. Approcher la structure microscopique des os, leur formation et leur croissance
4. Définir les types osseux micro- et macroscopiques
5. Connaître les subdivisions du squelette humain
6. Décrire le squelette axial : la boîte crânienne, le massif facial, le rachis et la cage thoracique
7. Décrire les ceintures et le squelette des membres
8. Comprendre la terminologie myologique
9. Décrire les principaux muscles du tronc et des membres
10. Différencier les deux grandes familles d'articulations et leurs subdivisions
11. Décrire la mobilité des articulations sur base de leur géométrie

Introduction

L'appareil locomoteur se compose du squelette ostéocartilagineux, des articulations et de l'ensemble des muscles squelettiques. Le système tégumentaire recouvre ces différents éléments, assure une protection (barrière chimique, physique et biologique) et joue un rôle capital dans la thermorégulation et la perception des informations sensorielles tout en ayant une activité métabolique. Ce système capital pour l'organisme est étudié par une approche histologique,

physiologique et biochimique. Les notions plus spécifiquement anatomiques concernant cet appareil seront vues dans le chapitre topographique.

Le chapitre 5 est divisé en 3 sections :

1. L’ostéologie décrit le squelette (section1)
2. La syndesmologie ou arthrologie décrit les articulations entre les différentes pièces osseuses (section 2)
3. La myologie décrit les muscles striés squelettiques qui mobilisent les pièces osseuses et stabilisent les articulations (section 3)

section 1 : ostéologie

Constitution microscopique des os

Le tissu osseux fait partie des tissus conjonctifs qui se caractérisent par deux compartiments l'un cellulaire qui secrète l'autre, la matrice extracellulaire. Les cellules du compartiment cellulaire se composent des ostéobastes et ostéocytes (en fonction de leur capacité ou non à se multiplier et à synthétiser) qui élaborent la matrice extracellulaire et des ostéoclastes capables de résorber la matrice osseuse. La matrice extracellulaire, solide, est composée de constituants organiques formant la substance ostéoïde (protéoglycans, glycoprotéines et fibres collagènes) et de constituants inorganiques (6% de sa masse) sous forme sels de calcium (hydroxyapatites). A ces différents constituants s'ajoutent du tissu vasculaire et nerveux, la moëlle osseuse et une enveloppe fibreuse. La formation du tissu osseux constitue le processus d'ossification et on parle d'ostéogenèse pour décrire le processus de formation d'une pièce osseuse ou os.

Le tissu osseux est organisé suivant deux modalités :

- Le tissu osseux réticulé ou tissé : les fibres et cristaux sont disposés irrégulièrement et présentent des diamètres variables. C'est le tissu osseux du remodelage rapide et intense que l'on retrouve dans les os fœtaux ou dans les zones de réparation de l'os adulte.
- Le tissu osseux lamellaire : les ostéoblastes déposent des lames concentriques de substance osseuse pour constituer un ostéon comportant anaux et logettes ou sont enfermés les ostéocytes (Os Haversien). Ces unités se disposent le plus souvent parallèlement pour former deux types de tissu osseux identifiables macroscopiquement (figure 5-2) :

1. L'os compact ou dense : masse osseuse pleine
2. L'os spongieux : réseau de travées osseuses laissant des espaces libres

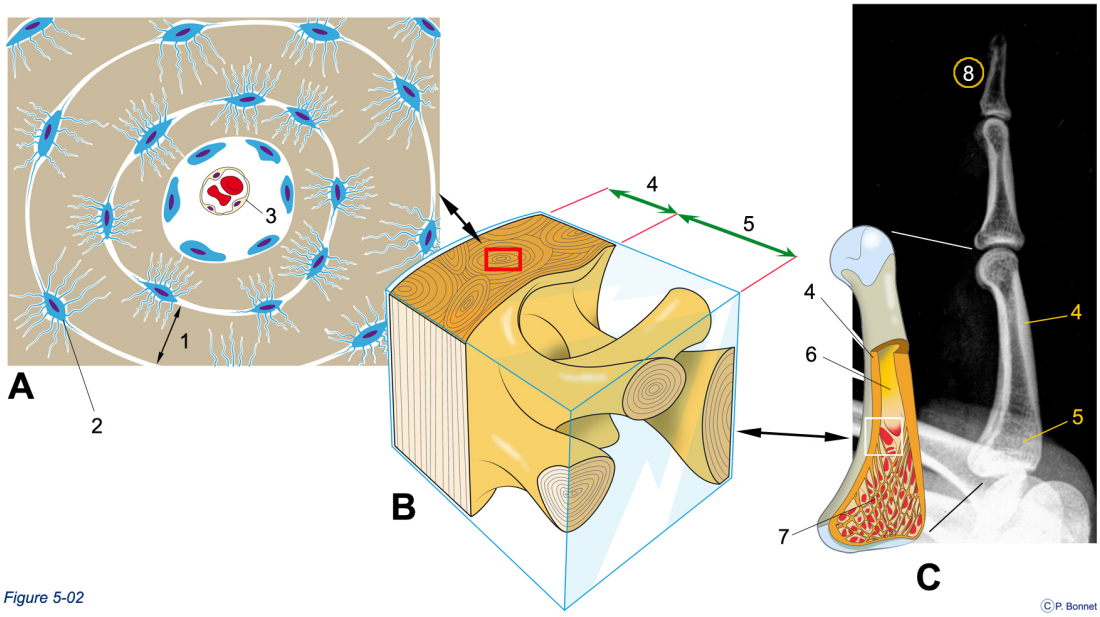

Figure 5-2 ***Os dense et spongieux***

A *Le tissu osseux se caractérise par une substance extracellulaire dure (calcifiée) disposée en lamelles concentriques (=1) synthétisées par les ostéocytes / blastes (= 2) qui s'enferment dans des logettes, au centre se trouve la vascularisation (= 3). L'ensemble (ostéon) permet de construire le tissu osseux qui se présente sous deux formes.*

B *Soit des plaques denses, l'os dense (= 4) soit un réseau de travées, l'os spongieux (= 5)*

D *L'os dense délimite la pièce osseuse (cortex osseux = 4) les travées d'os spongieux remplissent certaines parties du volume délimité par le cortex osseux. Les espaces libres de tissus osseux au sein de la pièce osseuse sont occupés par la moëlle (Rouge = tissus hématopoïétique à l'origine des cellules sanguines (= 7) et Jaune = tissus plus riche en fibre et surtout en cellules adipeuses (= 6)). Le cortex et l'os spongieux sont discernables sur un cliché radiologique (vue de profil des phalanges de la main, deuxième rayon)*

La formation du tissu osseux est également stimulée par des facteurs hormonaux et des facteurs mécaniques. Ces facteurs mécaniques expliquent l'apparition de zones osseuses épaissies aux point de traction ou de compression (tubercules d'insertions tendineuses, réponse du tissus osseux à la pression d'occlusion dentaire au pourtour des alvéoles dentaires) et l'orientation des travées spongieuses. A l'inverse, le manque de stimulation mécanique s'accompagne d'une diminution du tissus osseux comme en témoignent la perte de masse osseuse observée chez les personnes séjournant de façon prolongée en apesanteur ou l'aspect des mandibules de vieillards édentés (la croissance de l'os mandibulaire n'est plus stimulée par les contraintes de pression transmises par les dents dans leur alvéoles lors de la mastication).

Origine des pièces osseuses : ostéogenèse.

Les pièces osseuses sont issues du tissu mésodermique embryonnaire. Le mésoderme para-axial s'organise en somitomères puis somites qui matérialisent le développement segmentaire céphalo-caudal.

Les somites se divisent en

1. Sclérotomes à l'origine du squelette axial
2. Dermatomyotomes

Les dermatomyotomes donneront chacun les dermatomes à l'origine tissus sous cutané d'une bande de l'enveloppe tégumentaire et les myotomes. Les myotomes se divisent en myotomes epiaxiaux et hypoaxiaux à l'origine des muscles striés squelettiques.

Les somites induisent la formation des bourgeons des membres à partir du mésoderme de la plaque latérale. Le mésenchyme issu de ces bourgeons est à

l’origine des os et tendons des membres tandisque les muscles proviennent des myotomes.

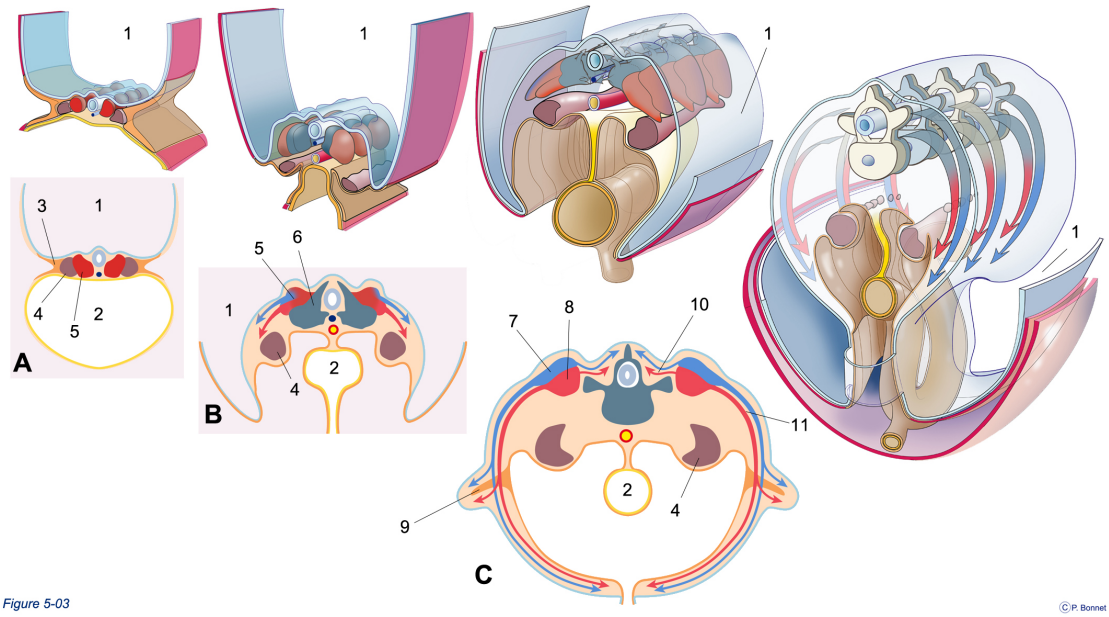

Figure 5-3 ***Ostéogenèse : Evolution du feuillet mésodermique à l'origine des pièces osseuses***

A, B et C coupes transversales d'un embryon correspondant aux vues en 3D supérieures (voir figure 3-22)

***A** : l'embryon est devenu trilaminaire après la gastrulation (1 = cavité amniotique, 2 = sac vittelin puis tube digestif). Le mésoderme évolue en*

1. *mésoderme para-axial donnant les somitomères puis les somites (= 5),*
2. *mésoderme intermédiaire (= 4) et*
3. *mésoderme de la plaque latérale qui se creuse pour faire apparaître la cavité coelomique qu'il tapisse (somatopleure et splanchnopleure)*

***B** : les somites évoluent en dermato-myotome (= 5) et sclérotome (= 6)*

***C** : coupe réalisée caudalement au niveau de l'apparition des bourgeons des membres inférieurs). Le dermato-myotome est à l'origine du tissu sous cutané (= 7) et des muscles striés squelettiques (= 8), pour les régions dorsales (= 10) (structures épi-axiales : muscles spinaux extenseurs) et ventrales (= 11) (structures hypo-axiales : muscles du tronc, des ceintures, des des membres et muscles spinaux fléchisseurs), le squelette axial vient du sclérotome et un bourgeon de la somatopleure (= 9) (mésoderme de la plaque latérale) induit la formation des bourgeons des membres et donnera les os et tendons du membre tandisque la portion hypoaxiale du dermatomyotome est à l'origine du tissu sous cutané et des muscles squelettiques du membre.*

Lors du développement foetal le tissu osseux se forme de deux façons à partir des origines mésodermiques expliquées ci-dessus (figure 5-4):

1. par l'ossification d'une membrane mésenchymateuse : c'est l'ostéogenèse directe, membranaire ou desmale qui forme les os de la voûte crânienne, certains os de la face et de la base du crâne et la clavicule
2. par la formation d'une pièce cartilagineuse qui s'ossifie secondairement : c'est l'ostéogenèse secondaire ou endochondrale.

Le cartilage est un tissu conjonctif dont le compartiment cellulaire est formé de chondroblastes et de chondrocytes) et dont la matrice extracellulaire est riche en fibre, fortement hydratée mais non calcifiée. Les processus d'ossification progressive permettent la croissance du squelette : allongement et élargissement des os, augmentation du volume de la boîte crânienne.

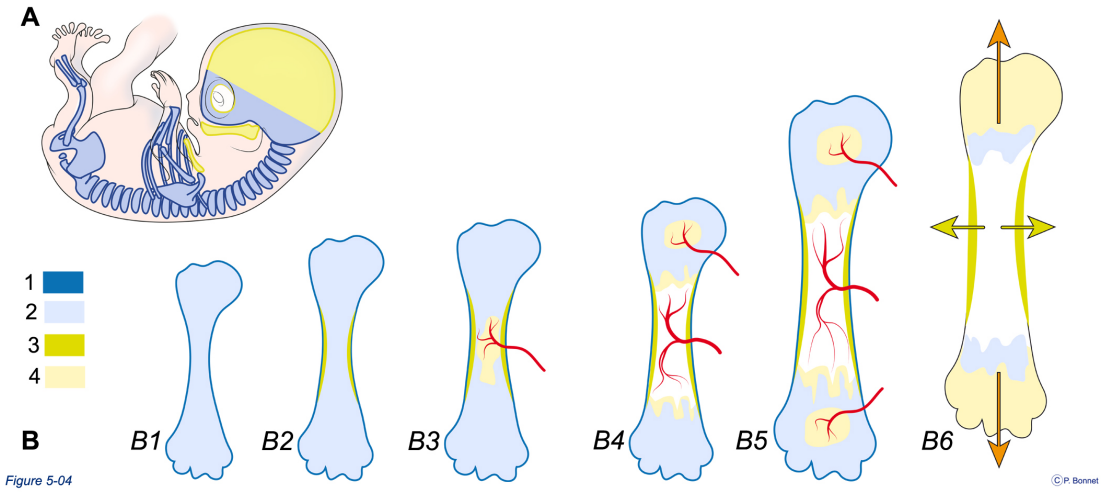

Figure 5-4 ***Ostéogenèses membranaire et endochondrale***

A *Répartition selon l'origine de l'ossification du squelette, membranaire (vert = 3) ou endochondrale (bleu = 2)*

B *Ossification endochondrale.*

B1 : A partir du mésenchyme provenant du sclérotome (squelette axial) ou de la lame latérale ou somatopleure (squelette appendiculaire) apparaît une pièce squelettique cartilagineuse (= 2) entourée d'une membrane (1 = périchondre qui deviendra périoste)

B2 : Le périchondre est à l'origine d'une première ossification membranaire diaphysaire.

B3 : Suite à l'apparition de vaisseaux dans la partie moyenne (diaphysaire), une ossification endochondrale débute pour creuser une cavité centrale remplie d'os spongieux (= 4) dans un premier temps.

B4 : Ensuite lorsque la vascularisation de la zone épiphysaire proximale apparaît, un second foyer d'ossification endochondrale épiphysaire est observé tandisque le tube diaphysaire se creuse avec persistance d'os spongieux aux niveaux proximal et distal.

B5 : Enfin un processus identique se produit au niveau de l'épiphyse inférieure.

B6 : Il persiste ainsi deux foyers épiphysaires de croissance cartilagineuse combinée à une ossification qui permettent la croissance en longueur de la pièce osseuse (flèche orange) et une ossification membranaire de la partie moyenne permettant la croissance en épaisseur (flèche verte).

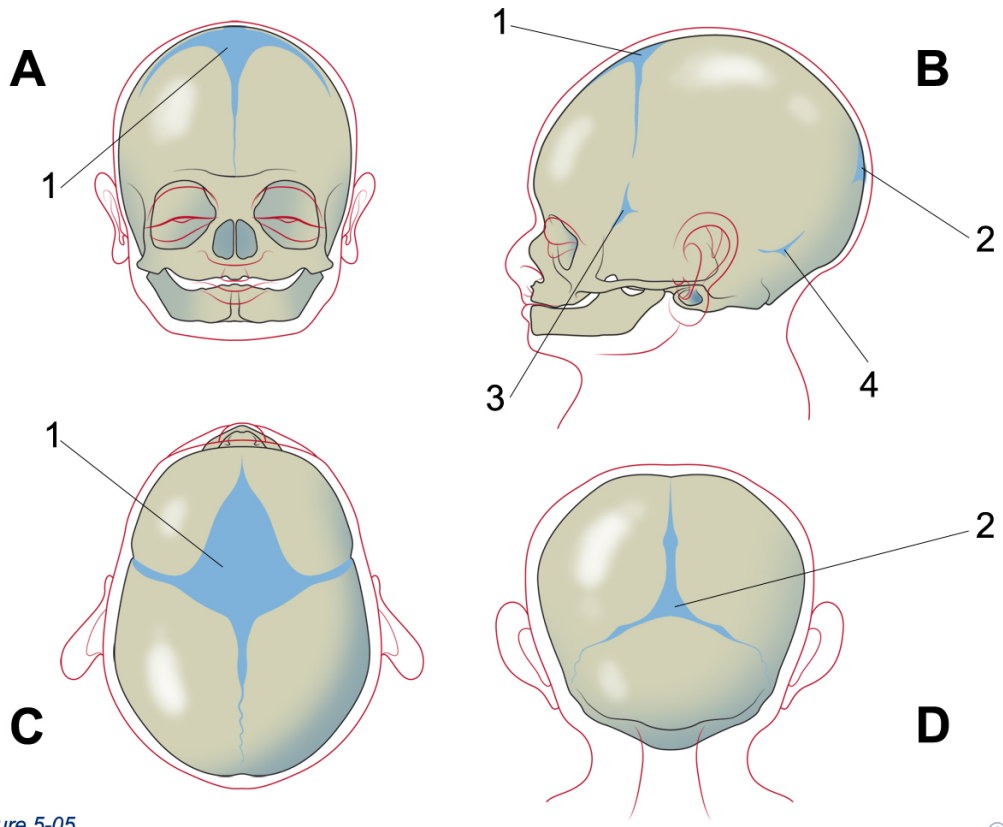

Figure 5-5 ***Fontanelles***

*Vues du crâne d'un nouveau né : **A** = face, **B** = profil, **C** = supérieur et **D** = postérieur*

Les 6 fontanelles : 1 = antérieure, 2 = postérieure, 3 = sphénoïdale et 4 = mastoïdienne

À la naissance, des zones largement non ossifiées au niveau du crâne, les fontanelles donnent au crâne une certaine plasticité (figure 5-5) et tous les os comportent des zones non ossifiées, cartilagineuses, dont certaines persisteront jusqu'à la fin de la croissance (cartilages de croissance) (figure 5-6).

À la fin de la puberté, des processus hormonaux stoppent la croissance osseuse pour figer les os à leur taille adulte, les tissus fibreux ou cartilagineux initiaux sont totalement transformés en tissus osseux. Les pièces squelettiques s'ossifient à partir de foyers multiples. La chronologie d'apparition des foyers d'ossification, leur localisation et les phénomènes de soudures osseuses qui clôturent la croissance répondent à une topographie et une chronologie précises qui permettent d'établir l'âge osseux en fonction de facteurs raciaux.

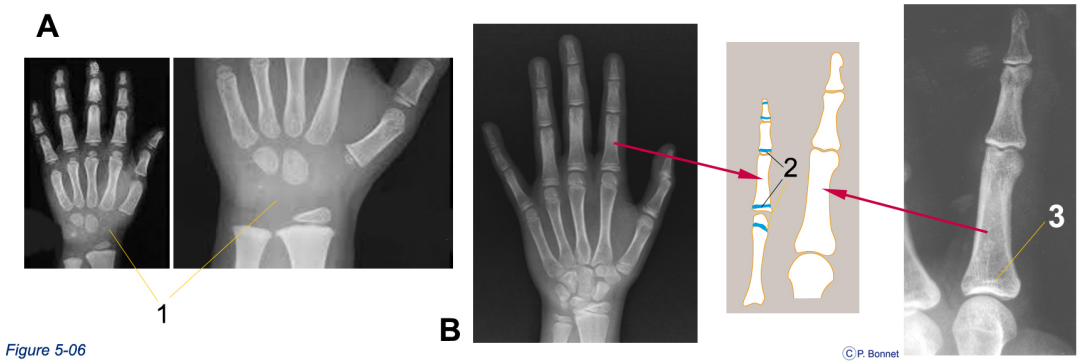

Figure 5-6 ***Cartilages de croissance***

***A** : Radiographie de la main d'un enfant âgé de 2 ans et 8 mois. Seules les pièces du squelette ossifiées sont visibles en radiographie standard. On aperçoit 3 des 8 os du carpes (les autres sont présents mais cartilagineux) (1), les différents os sont divisés en plusieurs foyers ossifiés reliés par des zones cartilagineuses.*

***B** : Main d'un grand enfant où les phalanges et métacarpiens apparaissent sous forme de pluzieurs zones ossifiées reliées par le cartilage de croissance (=2) alors qu'en comparaison la phalange d'un doigt adulte (+ 3) apparaît comme une pièce osseuse d'un seul tenant.*

Les processus de remaniements osseux quant à eux perdurent à l'âge adulte au sein de l'os formé. Le tissus osseux est en perpétuel remaniement sous différentes influences hormonales dont celles régulant la calcémie (taux du calcium sanguin), on estime que chaque année en moyenne 10% du tissu osseux est remodelé.

3-Constitution et principes de description macroscopique des os.

Chaque pièce osseuse présente une forme particulière qui rend compte d'une fonction précise : rôle biomécanique, site d'insertion pour les tendons ou les muscles, orifices pour permettre le passage d'éléments vasculaires ou nerveux…

Les reliefs présents sur la surface osseuse sont décrits en termes spécifiques :

1. Reliefs en saillie : *tubérosité, crête, trochanter, trochiter, protubérance, apophyse (articulaire, odontoïde,…), ligne, tubercule, épicondyle, épitrochlée, épine, tête, facette, condyle, branche, processus, éminence…*
2. Reliefs en creux, cavités, orifices : *dépression, creux, trou, méat, sinus, fossette, gouttière, scissure, foramen, sillon, échancrure, fosse…*

Pour un même type de relief, un seul terme spécifique est souvent consacré par l'usage anatomique et référencé en latin dans la nomenclature anatomique internationale (figure 5-7).

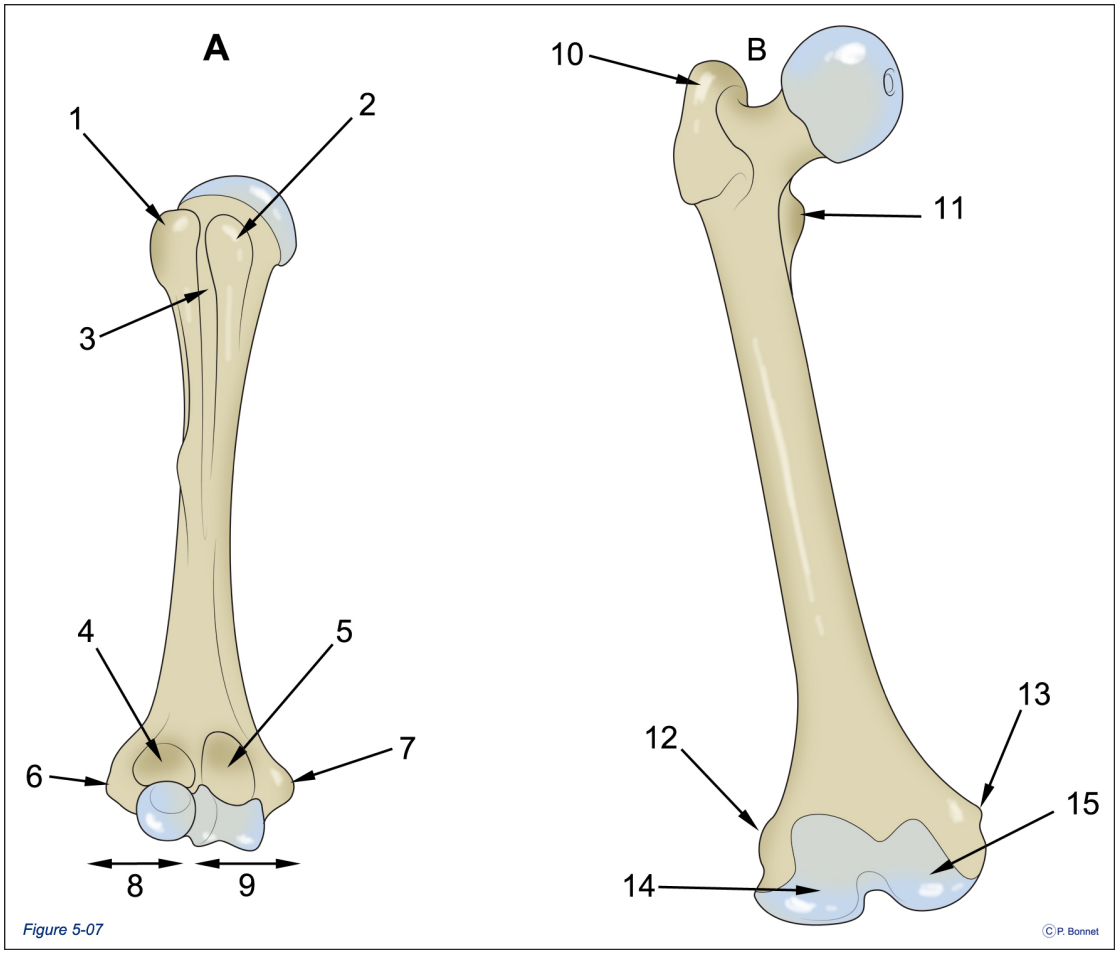

Figure 5-7 ***Dénomination des reliefs osseux***

*En **A** humérus droit vu de face : les reliefs en saillie de l'épiphyse supérieure portent le nom de Grand (= 1) et petit (= 2) tubercules (trochiter), au niveau de l'épiphyse inférieure on parle d'épicondyles (latéral (= 6) et médial (= 7 ou épitrochlée)) surmontant les condyles latéral (= 8) et médial (= 9). Les reliefs en creux prennent la forme d'une gouttière (= 3 : sillon intertuberculaire ou gouttière bicipitale) ou d'un creux arrondi : fosses radiale (= 4) et coronoÏde (= 5).*

*En **B** fémur droit vu de face : les reliefs en saillie de l'épiphyse supérieure portent le nom de grand (=10) et petit (= 11) trochanters, au niveau de l'épiphyse inférieure on parle d'épicondyles (latéral (= 12) et médial (= 13) surmontant les condyles latéral (= 14) et médial (= 15).*

Chaque pièce osseuse comporte une enveloppe d'os dense (cortical) qui délimite la pièce osseuse. L'intérieur de l'os est occupé par de l'os spongieux dont les travées s'orientent souvent en fonction des contraintes mécaniques. Entre ces travées spongieuses se trouvent la moëlle osseuse, rouge (tissus hématopoïétiques) ou jaune (prédominance du tissu adipeux). Extérieurement, l'os est recouvert d'une membrane fibreuse, le périoste, richement innervée. Au niveau des zones de contact des pièces osseuses entre-elles, le périoste s'écarte pour se prolonger dans les enveloppes de l'articulation alors que les surfaces destinées à l'articulation (surface articulaire) sont recouvertes de cartilage. Les vaisseaux nourriciers courent sur le périoste pour le traverser et s'enfoncer dans l'os par les trous nourriciers (figure 5-8).

En fonction de leur forme, les os sont classés en :

1. os longs
2. os courts
3. os plats
4. os irréguliers
5. os sésamoïdes.

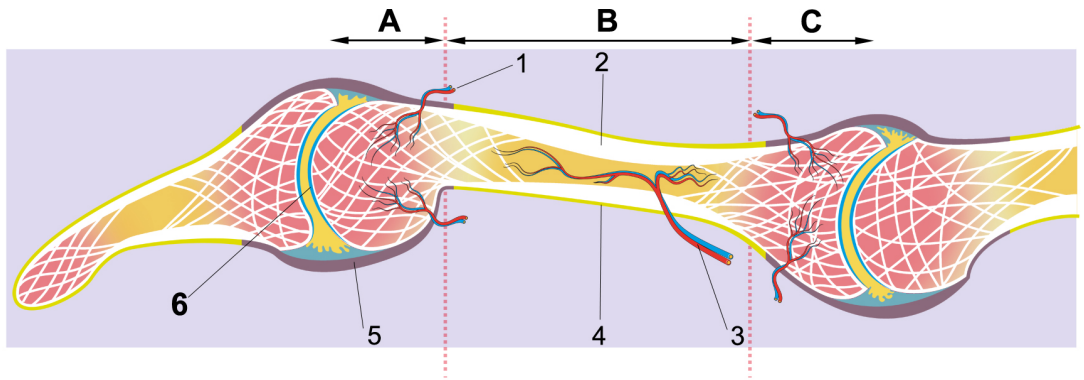

Figure 5-08 ©P. Bonnet

Figure 5-8 ***Structure d'un os – Os long : vue de profil, en coupe des phalanges, d'un rayon de la main***

*L'os long (ici la deuxième phalange) est plus long que large et se divise en une diaphyse (fût central) (**B**) surmontée de deux épiphyses (proximale = **C** et distale = **A**) correspondant aux zones articulaires.*

L'os compact cortical s'épaissit pour dessiner le fût diaphysaire (= 2) et la cavité médullaire contenant la moëlle jaune chez l'adulte (rouge chez l'enfant).

Cartilage articulaire = 6, Périoste = 4, Capsule articulaire = 5, vaisseaux nouriciers diaphysaires (= 3) et épiphysaires (= 1)

***Os longs** : fémur, humérus, radius, ulna, tibia, fibula, phalanges, métacarpiens, métatarsiens, clavicule*

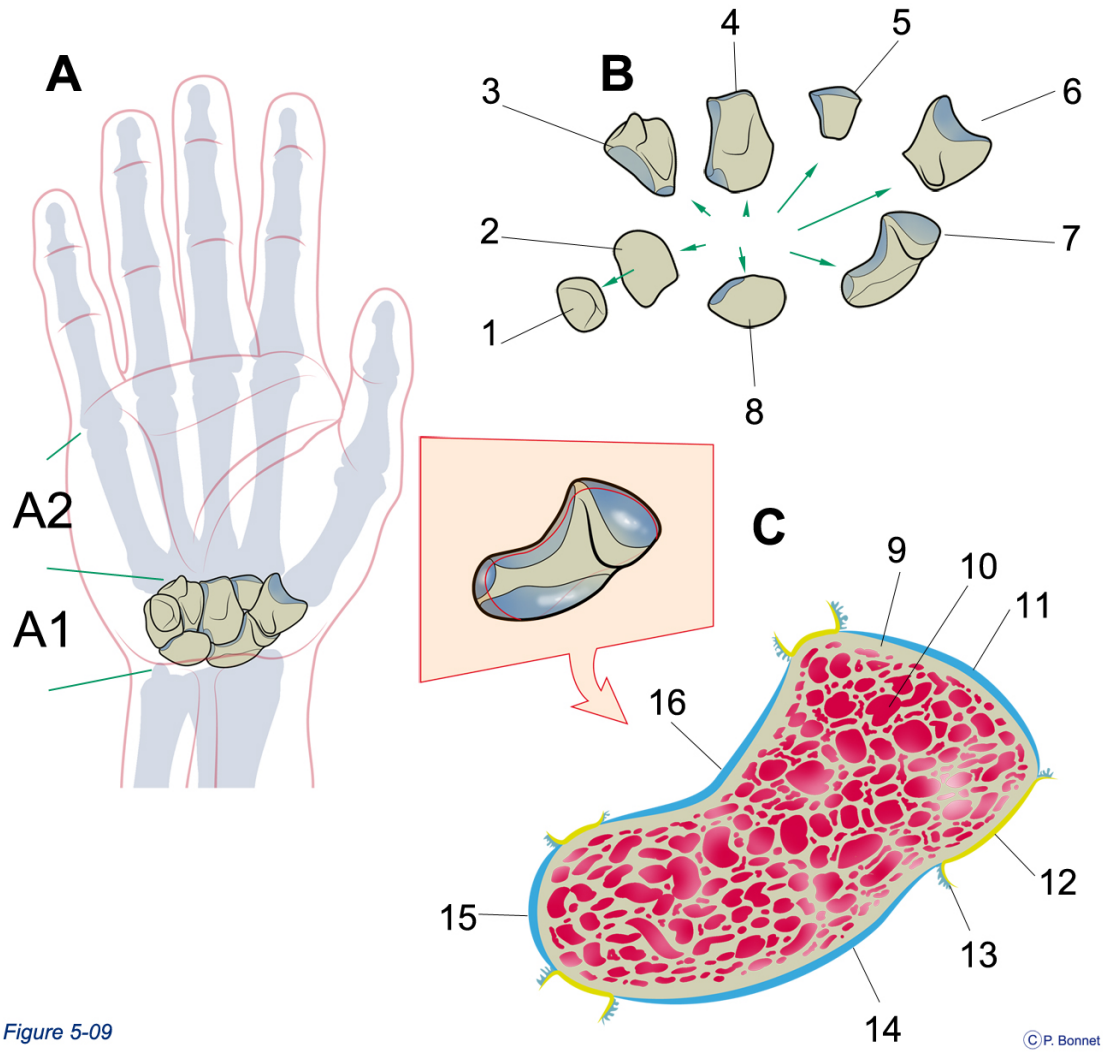

Figure 5-09

Figure 5-9 *Os courts*

***A** : Main droite vue par sa face palmaire : localisation des os du poignet (Carpe = A1) articulés avec l'avant bras et les métacarpiens (A2)*

***B** : Le carpe composé de huit os courts : 1 = pisiforme, 2 = triquetrum, 3 = hamatum, 4= capitum, 5 = trapézoïde, 6 = trapèze, 7 = scaphoïde, 8 = lunatum*

***C** = coupe d'un scaphoïde isolé montrant la structure d'un os court : enveloppe d'os cortical (= 9) et os spongieux (= 10) abritant la moëlle rouge, surfaces articulaires (11 = destinée au trapèze, 16 = destinée au capitum, 15 = destinée au lunatum et 14 = destinée au radius), en périphérie périoste (= 12) se prolongeant dans les capsules articulaires tapissées de synovie (= 13).*

***Oscourts** : os du carpe, du tarse*

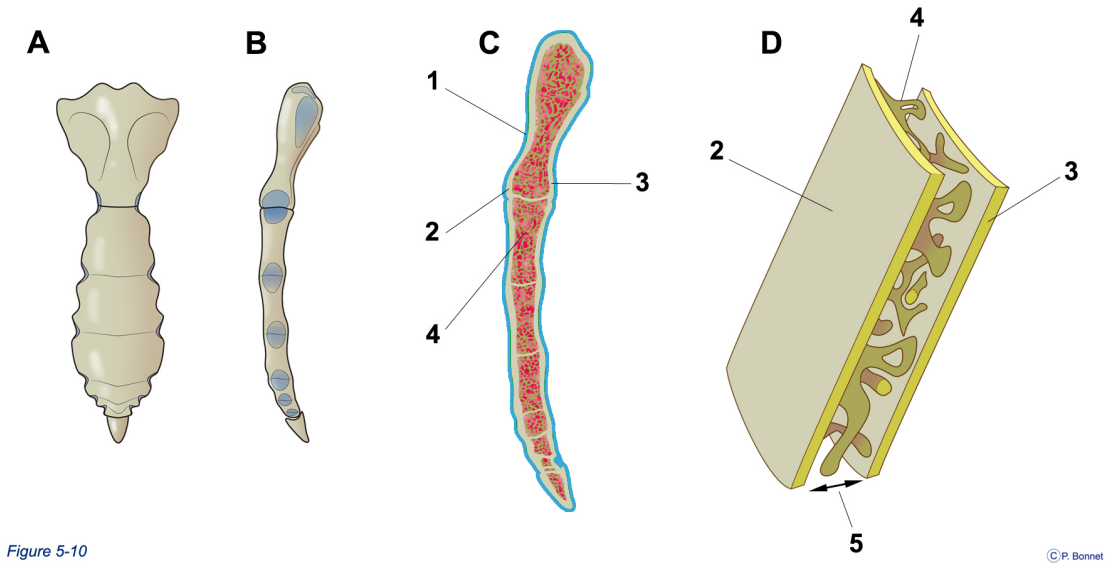

Figure 5-10 ***Os plats***

*Les os plats sont de forme aplatie, souvent courbés et minces. Entourés de périoste (= 1), ils se composent de deux lames d'os compact appelées tables (table externe = 2 et table interne = 3) séparées par du tissu osseux spongieux (= 4) formant la diploë (= 5). Vues du sternum de face (**A**), en profil gauche (**B**), en coupe sagittale (**C**) et disposition des tables et de la diploë (**D**).*

***Os plats** : sternum, côtes, omoplates, plusieurs os du crâne*

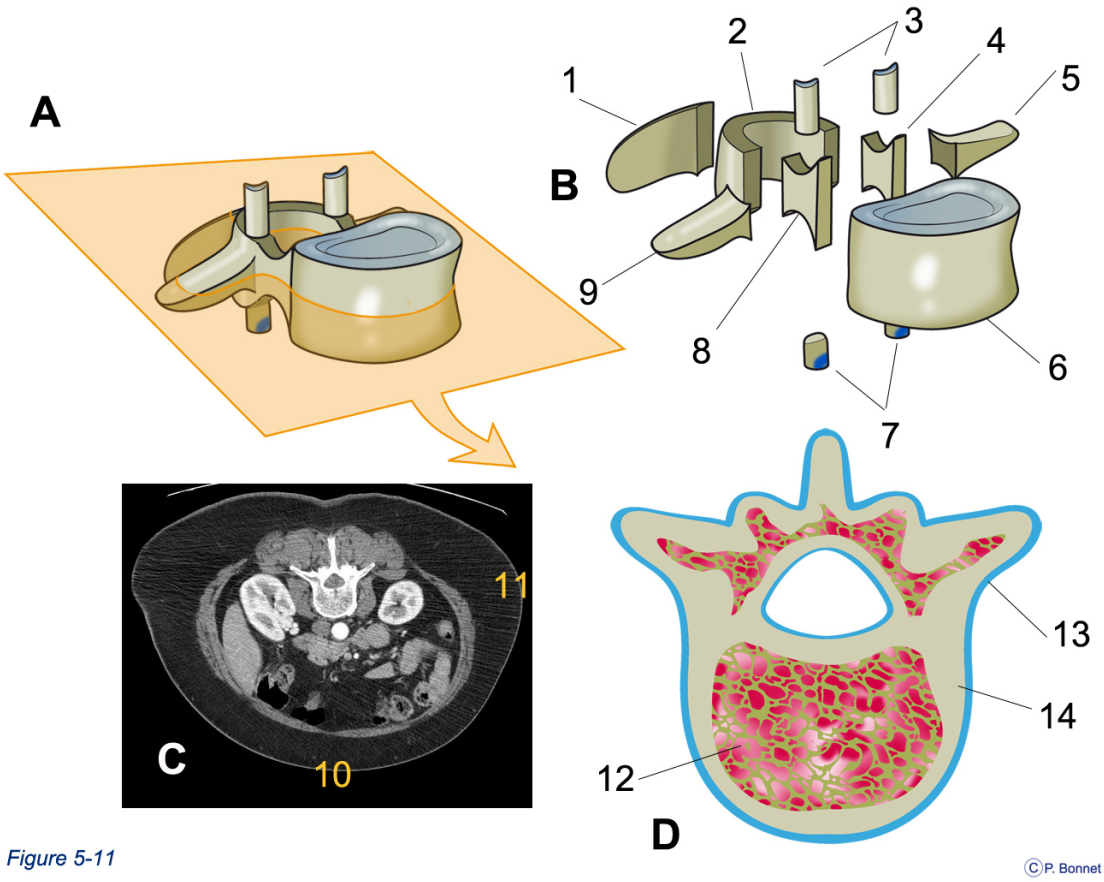

Figure 5-11 *Os Irréguliers*

***A** : vertèbre, os irrégulier, en vue oblique antérieure droite et composée (**B**) d'une apophyse épineuse (= 1), de lames (= 2), d'apophyses articulaires supérieures (= 3), de pédicules (= 4 et 8), d'un corps (= 6), d'apophyses transverses (= 5 et 9) et d'apophyses articulaires inférieures (= 7).*

*Coupes transversales d'une vertèbre: au CT scanner (**C**) (10 = ventral, 11 = gauche) et schématiquement (**D**) : 13 = enveloppe périostique, 14 os cortical compact et 12 = os spongieux et moëlle rouge.*

***Os irréguliers** : certains os du crâne ou de la face, vertèbres, os coxal…*

En fonction de la forme on distinguera :

- *les os rayonnés (à partir d'une pièce centrale, plusieurs excroissances sont formées de façon radiaire) :vertèbre, sphénoïde*
- *les os papyracés (lame osseuse fine) exemples :os lacrymal, lame orbitaire de l'os palatin.*
- *les os pneumatiques (contenant une cavité aérée) exemples : ethmoïde, sphénoïde, frontal, maxillaire, mastoïde du temporal*

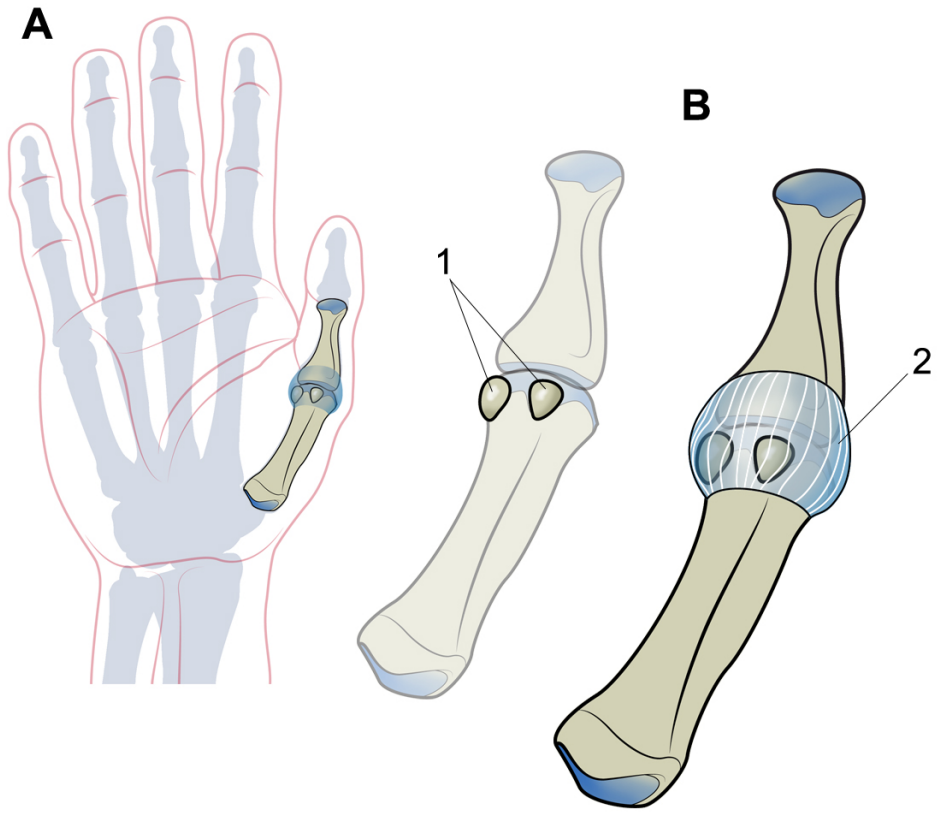

Figure 5-12

©P. Bonnet

Figure 5-12 ***Os Sésamoïdes***

Les os sésamoïdes sont inclus dans des tendons ou ligaments de certaines articulations, les Patellas sont comptabilisées comme pièce du squelette à part entière (206 os), d'autres plus petits ou inconstants ne sont pas repris dans ce décompte.

***A** Main droite vue par sa face palmaire. Premier rayon, articulation métacarpo-phalangienne*

***B** Les deux os sésamoïdes (= 1) englobés dans la capsule articulaire (= 2)*

***Os sésamoïdes :** Patella, articulation métacarpophalangienne et métarso-phalangienne du premier rayon (pouce, et gros orteil)*

Fonctions des os

Les os assurent un rôle de soutien, de charpente et protègent spécifiquement certaines régions comme

1. l'encéphale protégé par la boîte crânienne
2. la moelle épinière protégée par le canal rachidien ou vertébral
3. les organes thoraciques protégés par la cage thoracique
4. les organes pelviens protégés par le bassin osseux

Avec les système articulaire et musculaire, les os permettent les mouvements coordonnés par le système nerveux.

Les os constituent une importante réserve de calcium et de phosphate.

Les os abritent la moelle hématopoïétique qui génère les cellules sanguines.

Organisation et description systématique du squelette humain

Le squelette humain représente 20% de la masse corporelle et se compose de 206 os (figure 5-13) répartis en

A. squelette axial (Tête osseuse, os hyoïde, colonne vertébrale et cage thoracique)

B. squelette appendiculaire (membres et ceintures).

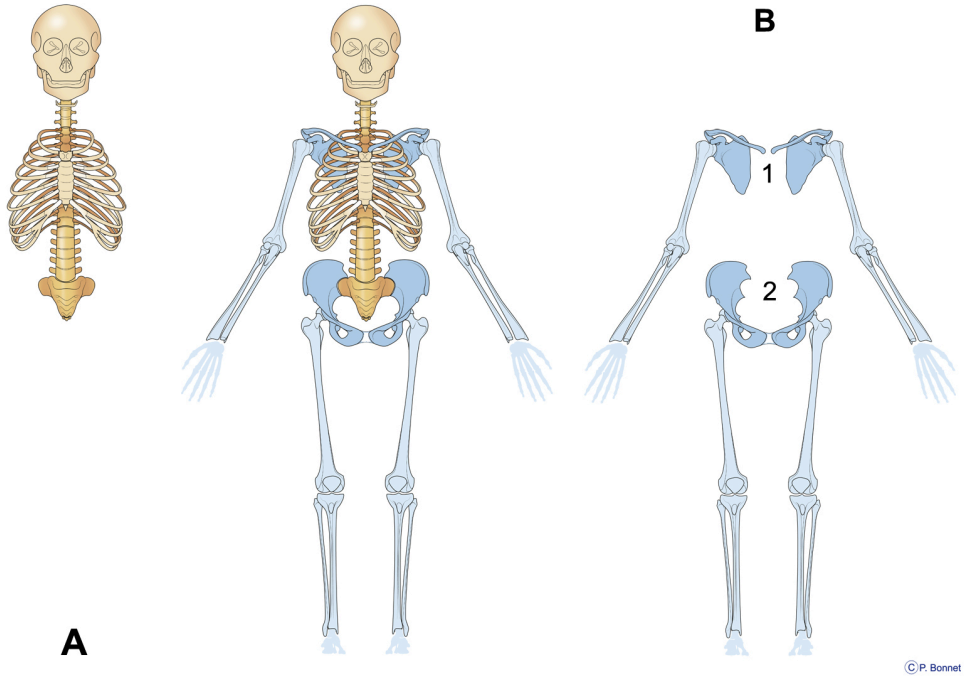

Figure 5-13

©P. Bonnet

Tête osseuse 28		Tronc 52			Membres supérieurs et ceinture scapulaire 64	Membres inférieurs et ceinture pelvienne 62
Crâne (14)	**Massif facial (14)**	**Os hyoïde (1)**	**Rachis (26)**	**Thorax (25)**		
Pariétal (2)	Maxillaire (2)		vertèbres cervicales (7)	côtes (24)	Scapula (2)	os coxal (2)
Frontal (1)	Zygomatique (2)		vertèbres thoraciques (12)	sternum (1)	Clavicule (2)	
Temporal (2)	Mandibule (1)		vertèbres lombaires (5)		Humerus (2)	Fémur (2)
Occipital (1)	Palatin (2)		sacrum (1)		Radius (2)	Patella (2)
Sphénoïde (1)	Os propre du nez (2)		coccyx (1)		Ulna (2)	Tibia (2)
Ethmoïde (1)	Cornet inférieur (2)				Carpe (16)	Fibula (2)
Osselets oreille moyenne (6)	Lacrymal (2)				Métacarpe (10)	Tarse (14)
	Vomer (1)				Phalanges 1 (10)	Métatarse (10)
					Phalanges 2 (10)	Phalanges 1 (10)
					Phalanges 3 (8)	Phalanges 2 (10)
						Phalanges 3 (8)

Total 28 + 52 +64 + 62 = 206 os articulés auxquels il faut ajouter un nombre variable de sésamoïdes

Figure 5-13 ***Composition du squelette humain adulte(206 os)***

***A** : squelette axial*

***B** : squelette appendiculaire, ceintures en bleu plus soutenu, 1 = ceinture scapulaire, 2 = ceinture pelvienne*

A cette énumération, il faut ajouter qu'un grand nombre de pièces osseuses du squelette adulte proviennent de la fusion de plusieurs pièces individualisables avant la fin de la croissance et seul l'os formé intervient dans ce calcul. L'os coxal est ainsi formé de l'ischion, du pubis et de l'os iliaque mais seul l'os coxal intervient dans ce décompte.

Squelette axial : tête osseuse

La tête osseuse se divise en crâne et massif facial. Le crâne osseux contient l'encéphale faisant partie du système nerveux central (SNC) et renferme les organes de l'ouïe et de l'équilibre. Le massif facial comporte plusieurs cavités où sont logés les organes de la vision, du goût et de l'olfaction et abrite les orifices d'entrée des voies respiratoires (fosses nasales) et digestives (cavité buccale). Le crâne osseux et le massif facial servent d'attache aux muscles de la tête, de la face et du rachis cervical.

Schématiquement, le crâne une forme de sphère osseuse plutôt ovoïde et creuse dont la partie antérieure et inférieure répond au massif facial (figures 4-4, 4-5 et 5-14).

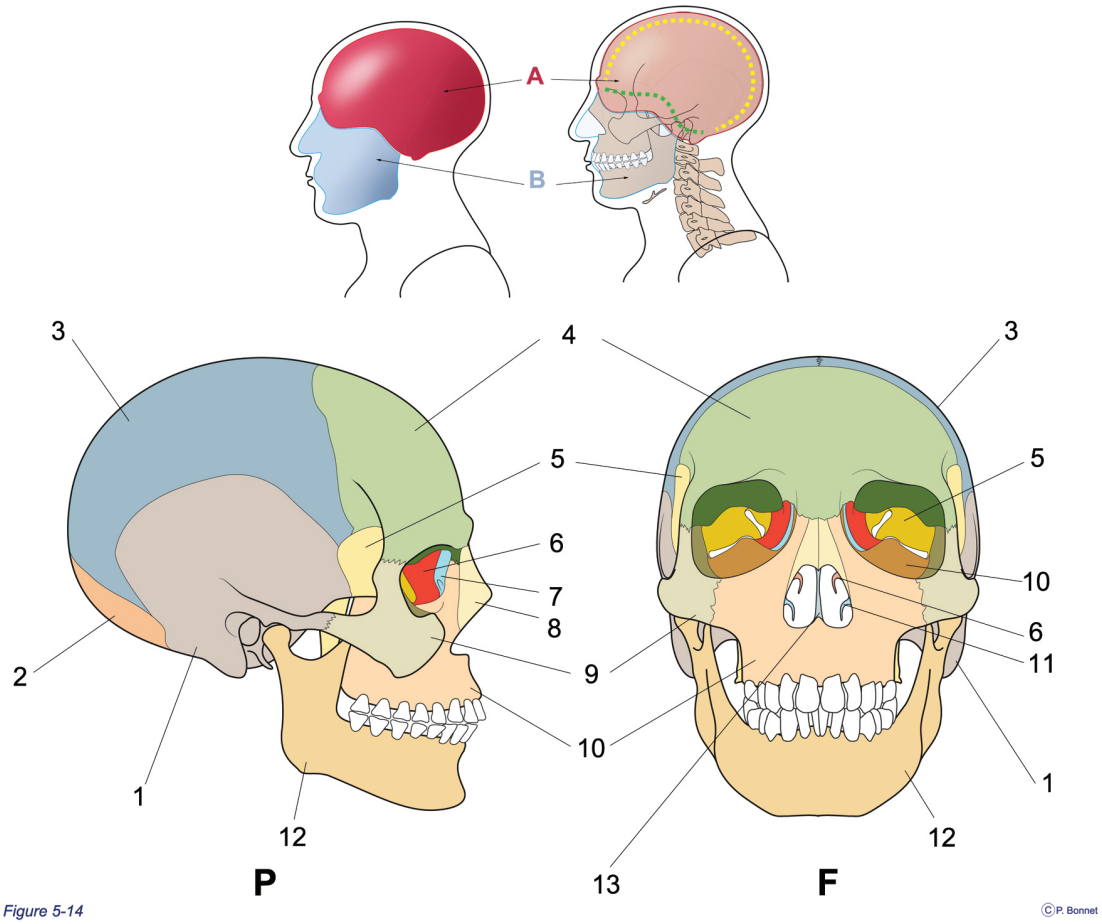

Figure 5-14 ***Crâne et massif facial(vue externe)***

La tête osseuse comporte le massif facial (A) et la boîte crânienne (B) ovoïde divisée en

- *Voûte crânienne (pointillés jaunes)*
- *Base du crâne (pointillés verts)*

Vues externes de profil droit (P) et de face (F) de la tête osseuse :1= Temporal , 2 = Occipital, 3 = Pariétal, 4 = Frontal, 5 = Sphénoïde, 6 = Ethmoïde, 7 = Lacrymal, 8 = Os propres du nez, 9 = Zygomatique, 10 = Maxillaire, 11 = Cornet inférieur, 12 = Mandibule et 13 = Vomer. La seule petite portion (orbitaire) du Palatin théoriquement visible sur ces vues n'est pas représentée.

Les zones de jonction entre les différents os sont au départ fibreuses et constituent les sutures (voir chapitre 5-2) et des zones plus étendues, les fontanelles (voir figure 5-5). Elles autorisent outre la croissance du crâne une plasticité relative à l'enveloppe. Par contre une fois la croissance terminée, ces jonctions dénommées sutures s'ossifient et n'autorisent plus de mouvement entre les pièces osseuses. Le crâne devient une boite inextensible, tout processus prenant du volume en son sein (saignement, tumeur,...) aura rapidement des conséquences dramatiques sur le fonctionnement de l'encéphale, par augmentation de la pression intracrânienne comprimant le contenu de la boite crânienne et perturbant sa perfusion sanguine.

Certains os comportent des cavités aérées (en communication avec les voies aérodigestives) appelés sinus osseux.

L'agencement des os crâniens et faciaux apparaît sur les figures 5-15, 5-16 et 5-17.

Antérieurement, les os de la base participent à la formation des orbites et des fosses nasales. La base est perforée des orifices portant des noms divers (trou, foramen, canal, fissure, méat,...) permettant le passage d'éléments nerveux (connexion tronc cérébral / moelle épinière (foramen magnum) et 12 paires de nerfs crâniens), d'éléments vasculaires et assure l'articulation avec la colonne cervicale (condyles occipitaux). Vue par sa face interne, la base dessine 3 dépressions appelées « fosses » : antérieure, moyenne et postérieure.

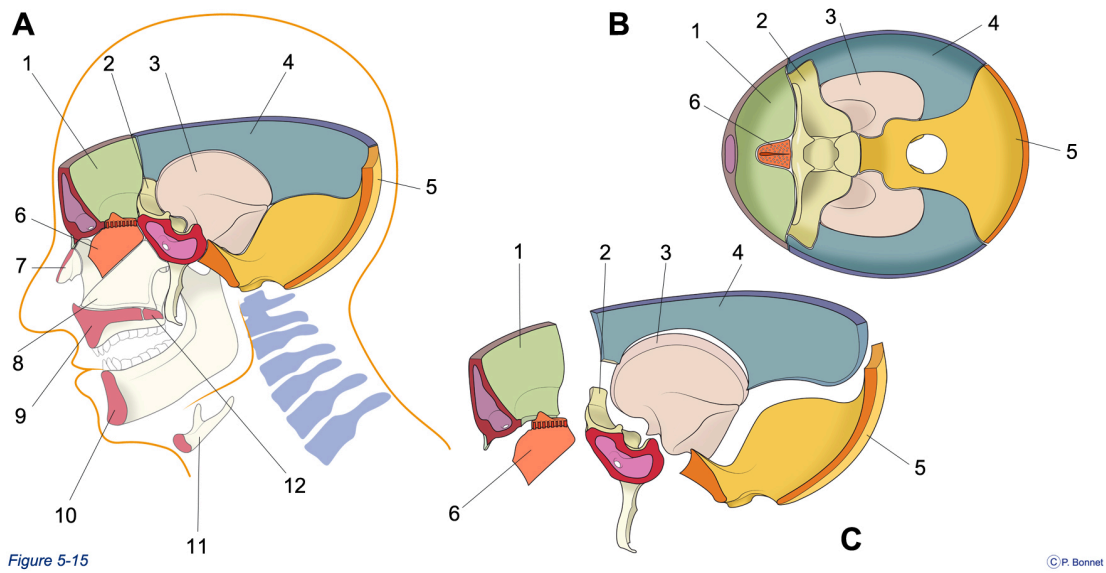

Figure 5-15 ***Crâne et massif facial(vue interne)***

***A** : vue de profil d'une section sagittale de la boîte crânienne*

***B** : vue supérieure interne de la base du crâne*

***C** : vue de profil « éclatée » des os de la base*

1 = Frontal, 2 = Spnénoïde, 3 = Temporal, 4 = Pariétal, 5 = Occipital, 6 = Ethmoïde, 7 = Os propre du nez, 8 = Vomer, 9 = Maxillaire, 10 = Mandibule, 11 = Hyoïde, 12 = Palatin

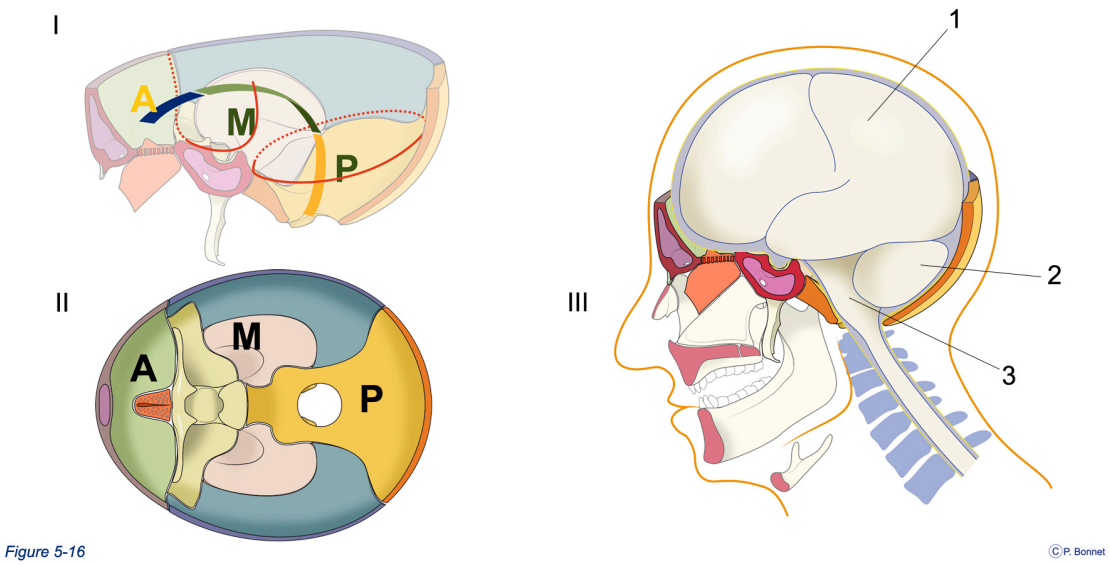

Figure 5-16 ***Vue interne : système cavitaire et fosses***

Vues de la boite crânienne

1. *Sectionnée sagittalement (portion droite)*
2. *Sectionnée horizontalement (vue supérieure de la base)*
3. *Sectionnée sagittalement (portion droite avec le massif facial et la colonne cervicale) représentation en surimpression du système nerveux central (SNC)*

Les reliefs osseux internes divisent le volume en fosses antérieure (A, Frontal et petites ailes du sphénoïde), moyenne (B, grandes ailes du sphénoïde et temporal) et postérieure (C, occipital) (partie gauche de la figure) dont les délimitations sont complétées par les enveloppes fibreuses de l'encéphale (méninges, voir chapitre...). L'encéphale (1 = Hémisphères + diencéphale, 2 = cervelet, 3 = tronc cérébral) épouse assez fidèlement la forme de ces fosses.

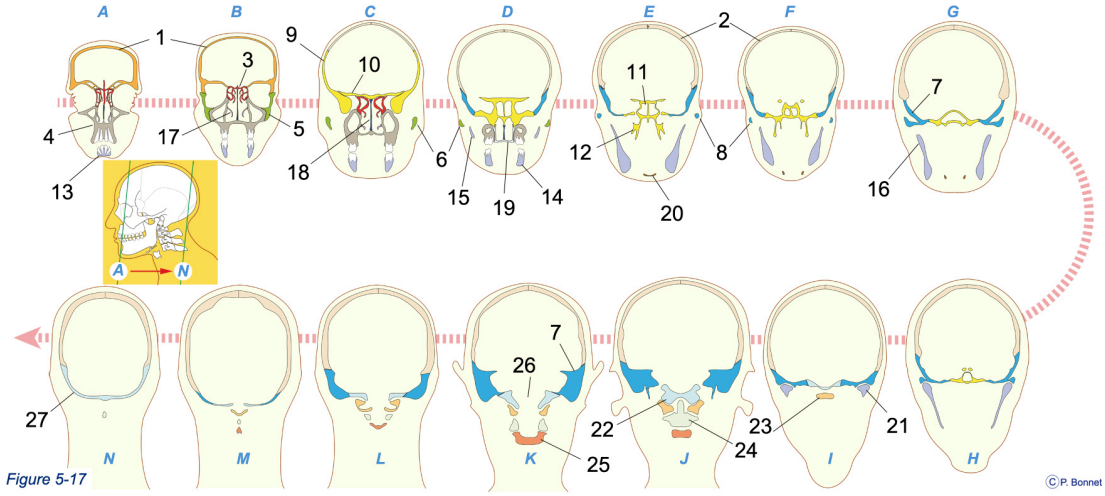

Figure 5-17 ***Disposition des principaux os du massif facial et de la boite crânienneen coupes sériées***

Coupes parallèles par les plans (matérialisés par les lignes vertes sur vue de profil en cartouche jaune) A à N , quasi verticaux

1 = Frontal, 2 = Pariétal, 3 = Ethmoïde, 4 = Maxillaire, 5 = Zygomatique, 6 = aophyse temporale du zygomatique, 7 = Temporal, 8 = apophyse zygomatique du temporal, 9 = Sphénoïde (grande aile), 10 = Sphénoïde (petite aile), 11 = Sphénoïde (corps et sinus), 12 = Sphénoïde (apophyse ptérygoïde), 13 = Mandibule (symphyse mentonière), 14 = Mandibule (branche horizontale), 15 = Mandibule (apophyse coronoïde), 16 = Mandibule (branche montante), 17 = Cornet inférieur, 18 = Vomer, 19 = Palatin, 20 = Hyoïde, 21 = Mandibule (condyle), 22 = Occipital (condyle), 23 = Atlas, 24 = Axis, 25 = 3ème vertèbre cervicale, 26 = Occipital (foramen magnum), 27 = Occipital (ecaille).

La base du crâne est composée d'avant en arrière du frontal, de l'ethmoïde, du sphénoïde, de l'occipital et latéralement des temporaux.

Antérieurement cette base surplombe le massif facial : orbites et fosses nasales.

La voûte crânienne est dessinée par le frontal, les pariétaux, l'écaille temporale, l'écaille occipitale et par les grandes ailes du sphénoïde.

Le massif facial comporte les orbites, les fosses nasales et la cavité buccale (frontal, maxillaire, zygomatique, sphénoïde, ethmoïde, cornet inférieur, palatin, lacrymal, vomer, os propre du nez et mandibule)

L'os frontal (figure 5-18) forme la paroi supérieure de l'orbite, le front et intérieurement la fosse crânienne antérieure.

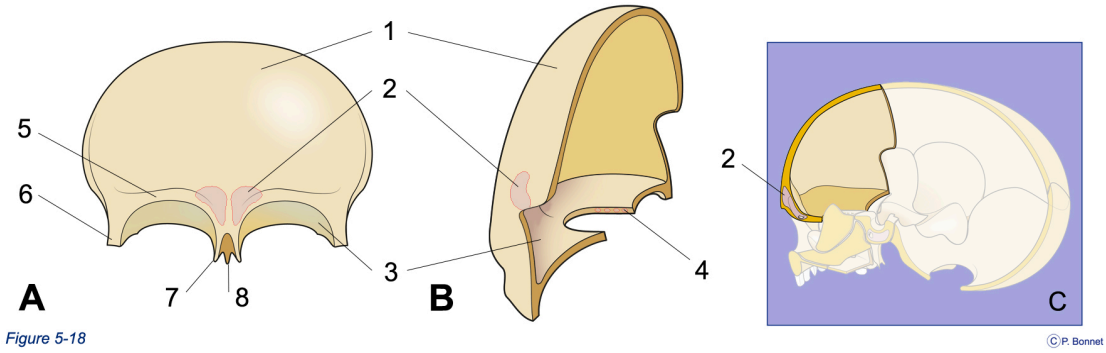

Figure 5-18 ***Os Frontal***

***A** : Frontal vu de face.*

***B** : Frontal isolé vu par l'arrière*

***C** : position du frontal sur la ½ droite de la boîte crânienne.*

Le frontal délimite la fosse antérieure avec l'écaille frontale(= 1) et le toit de l'orbite (= 3), il présente un sinus antérieur (= 2) et par une encoche postérieure s'articule à l'ethmoïde (cellules frontales (= 4) et ethmoïdales antérieures). Extérieurement il dessine l'arcade sourcilière (= 5) et se prolonge inférieurement par un processus latéral (zygomatique) (= 6) et médialement (= 7) s'articule au processus frontal du maxillaire. Dans le plan médian se trouve l'épine nasale (= 8) participant à l'articulation avec les os propres du nez.

L'ethmoïde (figure 5-19) forme la partie antérieure et médiane de la base du crâne. Il est creusé des cellules ethmoïdales (sinus) et laisse passer les rameaux de l'olfaction qui se dirigent de la muqueuse nasale vers les bulbes olfactifs.

L'ethmoïde participe aussi à la formation de la paroi de l'orbite et des reliefs osseux de la paroi nasale externe (cornets moyens et supérieurs).

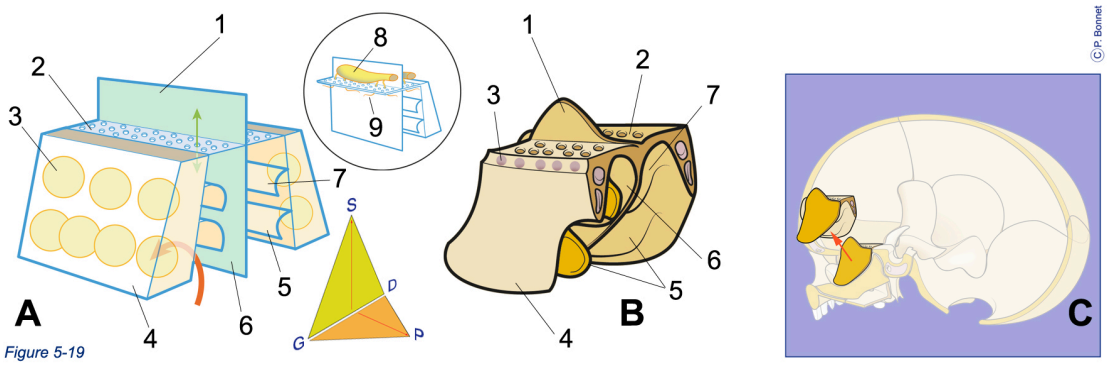

Figure 5-19 *Os Ethmoïde*

***A** : Ethmoïde schématisé*

***B** : Ethmoïde isolé vu par l'arrière orientation : P= postérieur, S = supérieur, G = gauche et D= droite.*

***C** : Position de l'ethmoïde sur la ½ droite de la boîte crânienne.*

L'ethmoïde comporte :

- *Une portion verticale médiane (Vert en **A**) divisée en une portion supérieure intracrânienne (crista galli = 1) et une portion inférieure (lame verticale = 6) participant avec le vomer à la cloison nasale osseuse .*
- *Une portion horizontale (Bleu en **A**), la lame criblée (= 2), formant le plafond des fosses nasales et percées de trous laissant passage aux filets olfactifs (= 9) connectés aux bulbes olfactifs (=8).*
- *Une portion latérale (masses latérales = 4) séparant l'orbite des fosses nasales (médiales). Elle sont creusées de cavités en communiquant avec les fosses nasales (cellules ethmoïdales =3, structures sinusales) dont les supérieures répondent aux cellules frontales. Les masses latérales par leur face nasale se prolongent par deux lames osseuses recourbées : les cornets supérieurs (= 7) et moyens (= 5).*

Le sphénoïde (figure 5-20), en forme de papillon, présente un corps et 2 paires d'ailes (grandes et petites). Le corps du sphénoïde est creusé des sinus

sphénoïdaux et présente un toit en forme de selle accueillant l'hypophyse : la selle turcique. Les grandes ailes participent à la fosse moyenne tandis que les petites contribuent au plancher de la fosse antérieure. C'est par le sphénoïde que passent les nerfs destinés à l'orbite (nerfs optiques et oculomoteurs) et certaines artères.

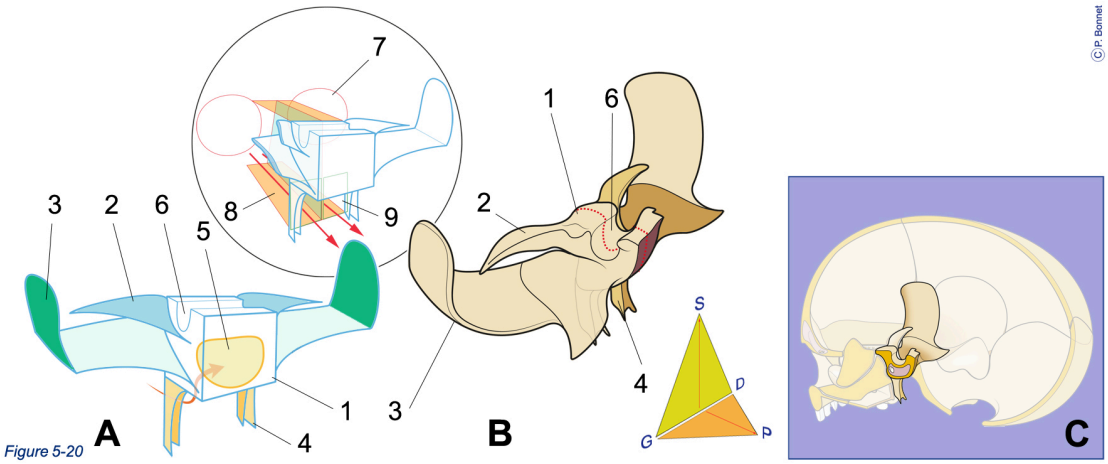

Figure 5-20 ***Os Sphénoïde***

***A** : Sphénoïde schématisé*

***B** : Sphénoïde isolé vu par l'arrière*

***C** : position du sphénoïde sur la ½ droite de la boîte crânienne.*

*Orientation : P= postérieur, S = supérieur, G = gauche et D= droite, les pointillés rouge indiquent le plan de la section représentée en **C**.*

Le sphénoïde comporte :

- *Un corps cubique (= 1) creusé d'un sinus (sinus sphénoïdal = 5) communiquant par la face antérieure du corps avec les fosses nasales (= 8). Cette face s'articule avec l'ethmoïde. La face supérieure dessine un creux transversal, la selle turcique (= 6), abritant l'hypophyse. La face inférieure s'articule avec le vomer et la face postérieure avec l'occipital. Les faces latérales servent d'attache aux deux paires d'ailes (= 2 et 3).*
- *Des expansions latérales, les ailes sphénoïdiennes. Les petites ailes (= 2) participent à la constitution du fond de l'orbite (entrée de l'orbite = 7) et de la portion postérieure de la fosse antérieure. Les grandes ailes (= 3) participent au niveau des fosses moyennes à la constitution à la fois de la base du crâne et de la vôute en se courbant latéralement.*
- *Des expansions inférieures, les apophyses ptérygoïdes (= 4) qui délimitent avec les palatins et le vomer, les choanes (ouvertures postérieures des fosses nasales) représentées par deux rectangle verts (= 9). Les flèches rouges matérialisent le flux aérien inspiratoire.*

L'os occipital, os principal de la base, il est percé du foramen magnum (trou occipital) laissant passer la moelle. (figure 5-21) Il comporte également, sur la face externe de sa base, les surfaces articulaires (condyles occipitaux) permettant l'articulation du crâne avec la première vertèbre cervicale (atlas). Sa face interne constitue la principale paroi de la fosse postérieure.

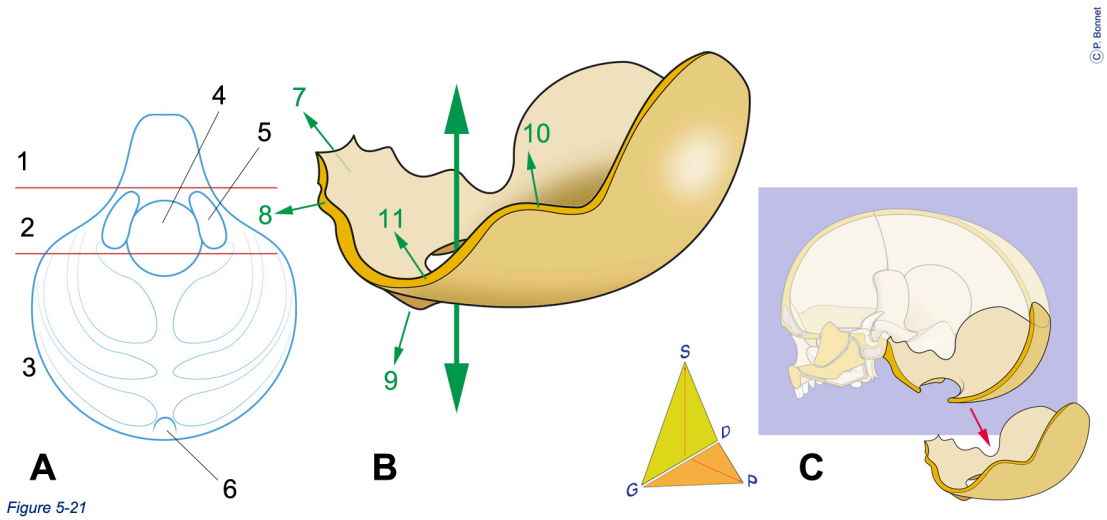

Figure 5-21 ***Os Occipital***

***A** : Occipital schématisé vue inférieure, 1 partie basilaire (antérieure), 2 partie latérale, 3 écaille (postérieure)*

***B** : Occipital isolé vu par l'arrière*

***C** : position de l'occipital sur la ½ droite de la boîte crânienne.*

Orientation : P= postérieur, S = supérieur, G = gauche et D= droite

La partie basilaire s'articule antérieurement avec le sphénoïde (7) et latéralement avec le temporal (8). La partie latérale délimite le foramen magnum (4) et porte les condyles occipitaux (5) s'articulant avec ceux de l'atlas (9). L'écaille porte la protubérance occipitale externe (6) et s'articule avec le pariétal (10) el le temporal (11)

L'os temporal (figure 5-22) réalise la jonction latérale entre la base du crâne et la voûte et participe à la limite entre fosse postérieure et moyenne. Sa forme complexe peut se diviser en 3 parties) :

1. squameuse
2. tympanique
3. pétreuse (rocher et mastoïde)

À la partie squameuse s'insère le processus zygomatique, partie de l'arcade zygomatique, sous laquelle se trouve la fossette mandibulaire où s'articule le condyle de la mandibule.

La partie tympanique délimite le méat acoustique externe (conduit auditif externe). La cavité de l'oreille moyenne y fait suite et contient les osselets de l'oreille moyenne (étrier, enclume et marteau) (voir le chapitre… organes des sens).

La partie pétreuse se divise en mastoïde (contenant des cavités aérées : les cellules mastoïdiennes) et en rocher proprement dit. Le rocher abrite l'oreille moyenne et interne. C'est par la partie inférieure du rocher que pénètre la carotide interne (canal carotidien) tandis que la jugulaire interne passe par le foramen jugulaire. Cet os permet le passage à différents nerfs crâniens (VII et VIII).

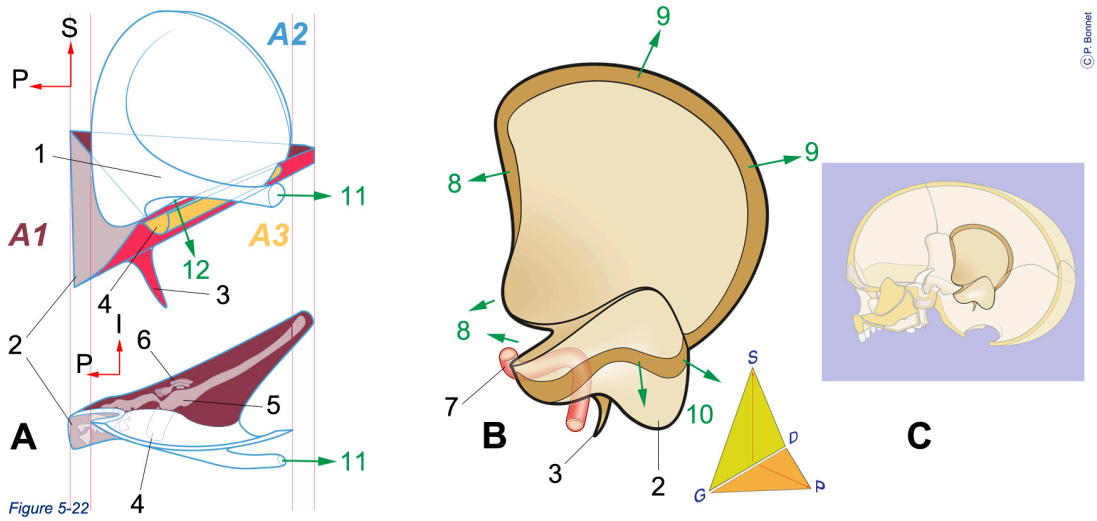

Figure 5-22 ***Os Temporal***

***A** : Temporal droit schématisé : en haut vue externe, en bas vue du haut : A1 = portion pétreuse, A2 = écaille temporale, A3 = os tympanique*

***B** : Temporal droit isolé face intracrânienne vue par l'arrière*

***C** : Position du temporal sur la ½ droite de la boîte crânienne.*

Orientation : P= postérieur, S = supérieur, G = gauche D = droite, I = interne

L'écaille temporale (A2) porte l'apophyse zygomatique (= 1) et dessine avec l'os tympanique (A3) le méat auditif externe (= 4). La portion pétreuse (rocher, A1) porte le processus styloïde (= 3), forme en arrière la mastoïde (= 2), abrite l'oreille moyenne (= 5) et l'oreille interne (= 6) et permet le passage de la carotide interne (= 7). Le temporal s'articule avec le sphénoïde (8), le pariétal (9), l'occipital (10), le zygomatique (11) et la mandibule (12).

L'os pariétal constitue la partie principale des faces latérales et supérieure du crâne (figure 5-23).

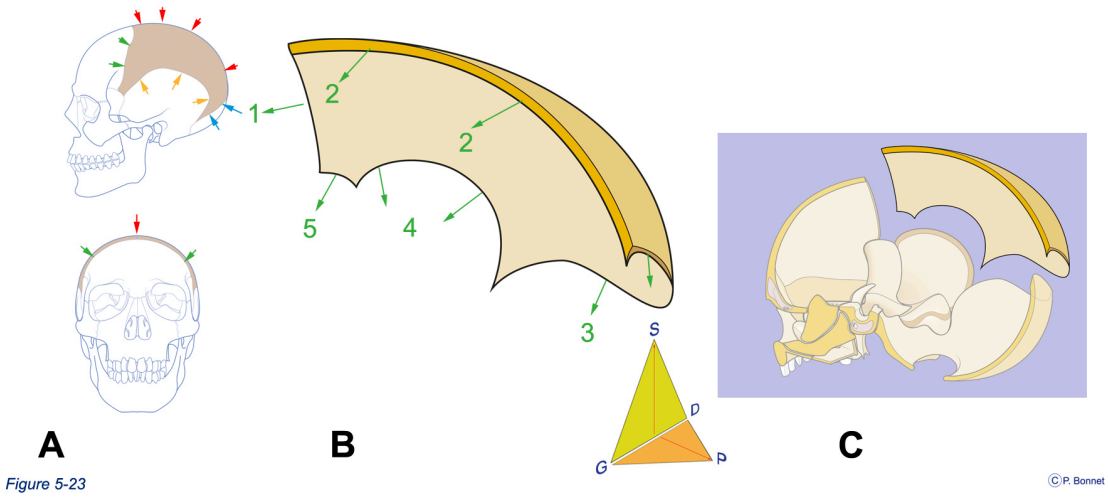

Figure 5-23 ***Os Parietal***

***A** : Os Parietaux formant les sutures sagittale (flèches rouge), coronale (flèches vertes), lamdoïde (flèches bleues) et temporo-pariétale (flèches oranges)*

***B** : Pariétal droit isolé face intracrânienne vue par l'arrière*

***C** : Position du Pariétal sur la ½ droite de la boîte crânienne.*

Orientation : P= postérieur, S = supérieur, G = gauche D = droite.

Le pariétal forme avec son homologue la plus grande partie de la voûte crânienne en s'articulant entre eux (2), avec le frontal (1) la grande aile du sphénoïde (5), le temporal (4) et l'occipital (3).

Sous la fosse antérieure, **le massif facial** comporte les fosses nasales encadrées par les deux cavités orbitaires et surplombant la cavité buccale.

La pyramide nasale, essentiellement cartilagineuse, recouvre l'entrée des fosses nasales. Dès l'entrée des voies aériennes, les conduits droit et gauche sont séparés par un septum d'abord cartilagineux puis osseux (figure 5-27). La paroi latérale des fosses nasales est composée du maxillaire abritant un large sinus, le sinus maxilllaire et des masses latérales de l'ethmoïde abritant des cavités sinusales, les

cellules ethmoïdales regroupées en cellules antérieures et postérieures. Entre la processus frontal du maxillaire et l'ethmoïde se loge le lacrymal qui dessine un canal reliant l'orbite aux fosses nasales : le canal lacrymal. En arrière de l'ethmoïde, la paroi latérale est formée de la portion verticale de l'os palatin, articulée postérieurement à l'apophyse ptérygoïde du sphénoïde. Le plafond des fosses nasales est essentiellement formé de la lame criblée de l'ethmoïde (laissant passage aux filets nerveux olfactifs) et du frontal. Le plancher est dessiné par les portions horizontales du maxillaire et du palatin. Chaque fosse nasale s'ouvre en arrière par un orifice quadrangulaire, les choanes droite et gauche. Les cornets supérieur et moyen issus des masses latérales de l'ethmoïde et le cornet inférieur recouvrent la communication des sinus et du canal lacrymal avec les fosses nasales, la fente permettant cette communication sous le rebord inférieur de chaque cornet porte le nom de méat : supérieur, moyen et inférieur.(figure 5-24, 5-26 et 5-27).

Latéralement, le maxillaire s'articule avec l'os zygomatique qui complète le plancher et la face latérale de la cavité orbitaire et s'articule avec le temporal par le processus temporal de l'os zygomatique.

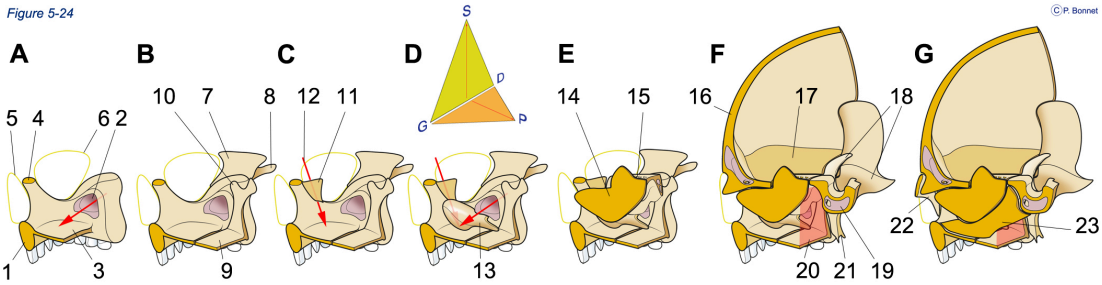

Figure 5-24 ***Massif facial***

Reconstruction progressive de la fosse nasale droite et de la cavité orbitaire droite : vue postérieure, S= supérieur, P= Postérieur, D = droite et G= gauche.

***A** : Le maxillaire porte l'arcade dentaire supérieure (1), il est creusé du sinus maxillaire (2) (contiguité dde la paroi sinusale et des racines dentaires), il s'unit à son homologue hétérolatéral pour former les 2/3 antérieurs du palais osseux (3), médialement il forme avec le frontal le bord interne de l'orbite (4) (5 = entrée des fosses nasales droites, 6 = délimitation de l'orbite)*

***B** : le zygomatique (7) dessine le bord externe de l'orbite et porte le processus temporal (8) (arcade temporo-zygomatique). Le palatin (9) forme le 1/3 postérieur du palais osseux et présente une portion verticale participant à la constitution de la cavité orbitaire (10)*

***C** : le lacrymal (11) participe à la cloison orbito-nasale en dessinant (flèche rouge) le canal lacrymal (12)*

***D** : le cornet inférieur (13) dessine le méat inférieur ou aboutit le seul canal lacrymal.*

***E** : l'ethmoïde (14) forme les cornets moyens et supérieurs, ferme la majeure partie de la cloison orbito-nasale, participe au plafond des fosses nasales (lame criblée 15) et participe à la cloison nasale, médiane.*

***F** : le frontal (16) forme la face supérieure de la cavité orbitaire (17), le sphénoïde (18) ferme le fond de l'orbite, complète le plafond des fosses nasales avec la communication du sinus sphénoïdal (19), et délimite la partie latérale de la choane droite (cadre rouge, 20) avec son apophyse ptérygoïde (21)*

***G** : L'os propre du nez (22) complète la base de la pyramide nasale essentiellement cartilagineuse et le vomer (23) forme la portion postérieure de la cloison nasale.*

Les limites osseuses de la cavité buccale sont dessinées par la face inférieur du maxillaire qui comporte le processus alvéolaire, arche ouverte en arrière

permettant l'implantation des dents supérieures. La face inférieure du palais osseux (maxillaire et palatin) constitue le plafond de la cavité buccale.

La portion osseuse du plancher de la cavité buccale est constituée de la mandibule (figure 5-25) portant l'arche dentaire inférieure, en miroir de la supérieure et s'articulant avec le temporal sous l'émergence de l'arcade temporo-zygomatique. Chaque quadrant dentaire comporte 2 incisives, une canine, 2 prémolaires et 3 molaires numérotées par le numéro du quadrant suivi du numéro de la dent.

Os en forme de U à ouverture postérieure, elle s'articule avec l'apophyse zygomatique. On lui décrit deux branches supportant l'articulation et un processus dit « coronoïde » et un corps. L'arcade alvéolaire constitue le bord supérieur du corps de la mandibule et est creusé des alvéoles dentaires destinées aux différentes dents.

Les faces dentaires sont définies en termes spécifiques (voir chapitre 2 section 3 figure 2-37).

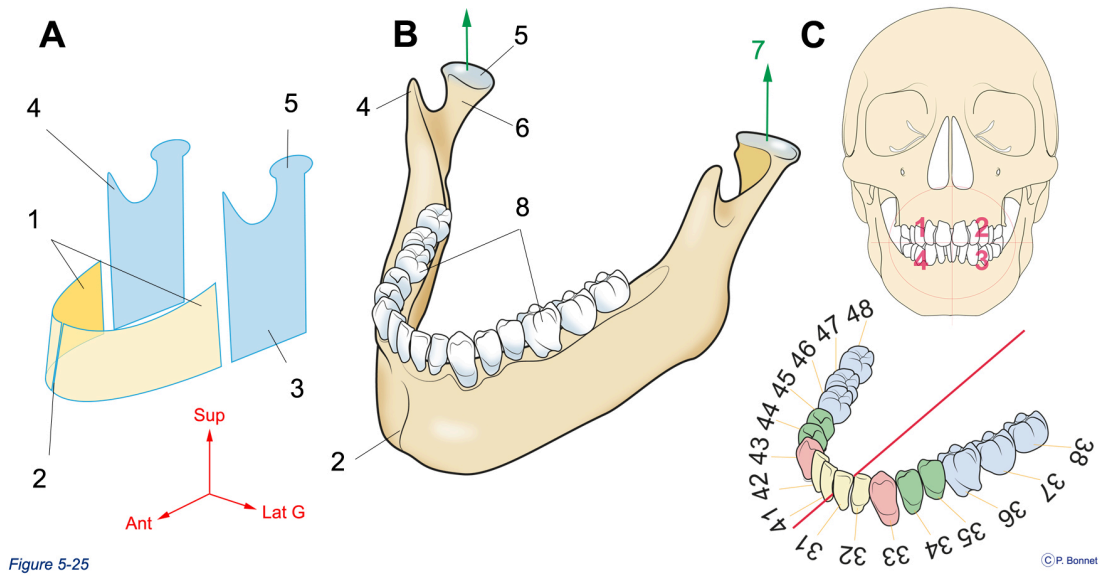

Figure 5-25 ***Mandibule***

Vue antéro supérieure gauche de la mandibule

***A** : vue schématique : le corps de la mandibule (1) est formé de deux portions horizontales réunies antérieurement (symphyse mentonnière,= 2) dessinant un « U » horizontal ouvert en arrière. Ce corps est uni au niveau de l'angle (= 3) à deux branches verticales présentant le processus coronoïde (= 4) et le processus condylaire composé du condyle ou tête (= 5) (articulé avec le temporal = 7) et du col (= 6)*

***B** : Vue réelle montrant la surface alvéolaire où s'implante l'arche dentaire inférieure (= 8)*

***C** : Arche dentaire inférieure isolée : numérotation des dents en fonction du quadrant (inférieur gauche 31 à 38, inférieur droit 41 à 48), molaires en bleu, prémolaires en vert, canines en rose et incisives en jaune.*

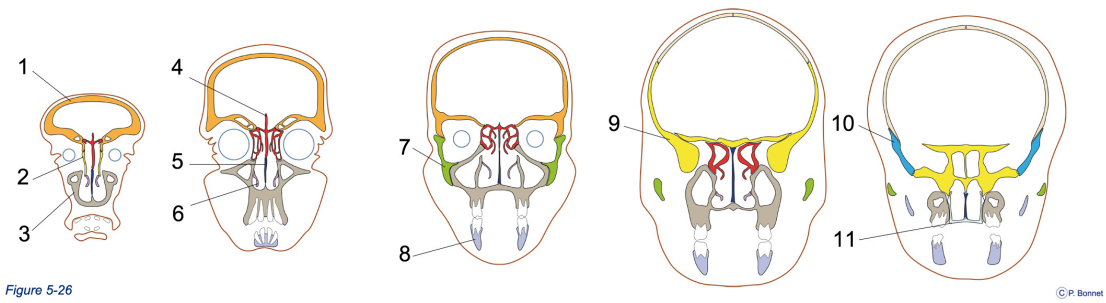

Figure 5-26 ***Massif facial : coupe frontale***

Le plafond des fosses nasales est formé du frontal (= 1) et de l'ethmoïde (4) qui forme également les faces latérales avec le lacrymal (= 2) et la cloison médiane avec le vomer (= 5). L'ethmoïde donne également les cornets supérieurs et moyens qui surplombent le cornet inférieur (6). Le plancher des fosses nasales est formé en avant du maxillaire (= 3) articulé avec le zygomatique (= 7) et en arrière des os palatins (= 11) . La portion postérieure des fosses correspond au sphénoïde (= 9) articulé en arrière avec le temporal (= 10).

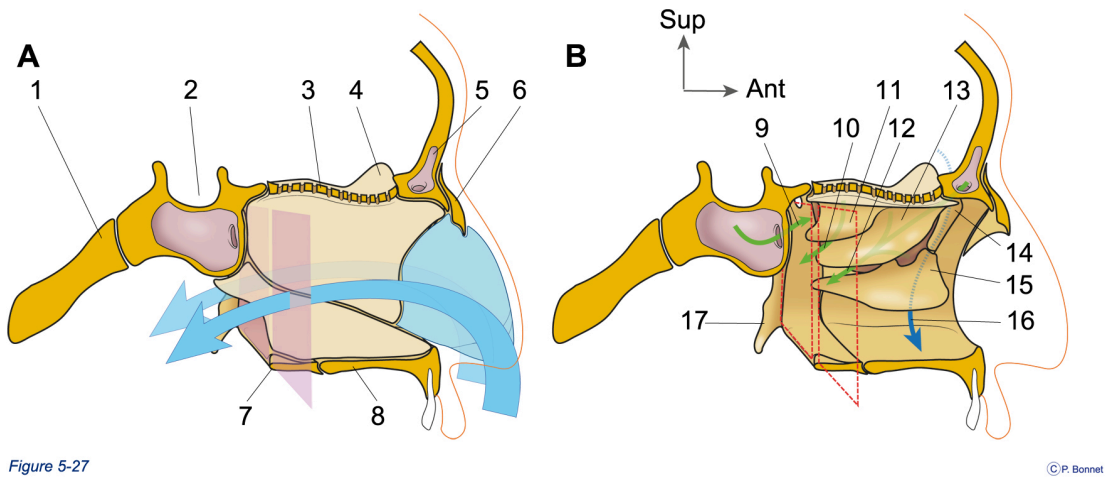

Figure 5-27 ***Fosses nasales : cloison et parois latérale***

***A** : vue de profil droit de la cloison nasale, Sup = Supérieur, Ant = antérieur*

***B** : vue de profil droit de la paroi latérale des fosses nasales gauches après résection de la cloison médiane (Vomer, lame verticale de l'ethmoïde et cartilages)*

1 = Occipital, 2 = selle turcique du sphénoïde, 3 = lame criblée de l'ethmoïde, 5 frontal et son sinus, 6 = os propre du nez et le palais osseux : 7 = os palatin, 8 = maxillaire

En arrière se draine le sinus sphénoïdal (= 9) et via le méat supérieur sous le cornet supérieur (= 11) les cellules ethmoïdales postérieures.

En avant, via le méat moyen sous le cornet moyen (= 13) se drainent (= 12) les cellules ethmoïdales antérieures, le sinus maxillaire et le sinus frontal.

Tout en avant, en suivant le canal dessiné par l'os lacrymal (= 14) aboutissent les voies lacrymales (= 16) via le méat inférieur sous le cornet inférieur (= 15).

*Tout en arrière les apophyses ptérygoïdes du sphénoïde (= 17) délimitent la partie la térale des choanes représentées par des pointillés rouges en **B** et des rectangles violets en **A**.*

L'orbite a la forme d'un cône à base antérieure et sommet postérieur, accolé latéralement aux fosses nasales. L'axe du cône, horizontal, est orienté en dedans d'avant en arrière.

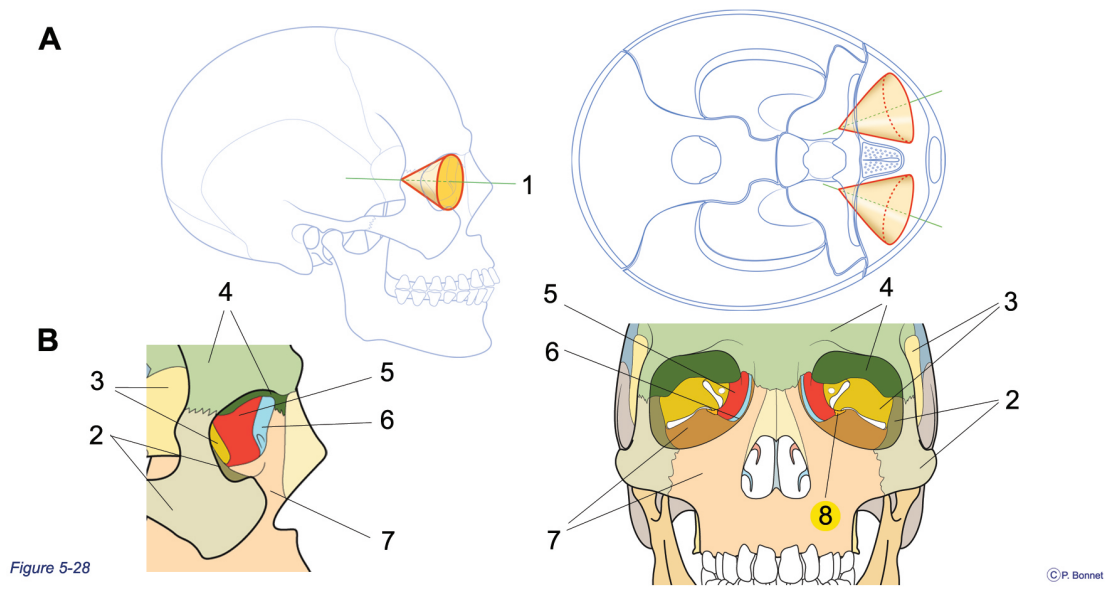

Figure 5-28 ***Orbite***

A : Vues latérale droite et supérieure (base du crâne vue interne) localisant le cône dessiné par la cavité orbitaire, 1 = axe du cône

B : Vues latérale droite et de face identifiant les pièces osseuses constituant la cavité orbitaire : 2 = zygomatique, 3 = sphénoïde, 4 = frontal, 5 = ethmoïde, 6 = lacrymal, 7 = maxillaire et 8 = portion orbitaire du palatin.

Squelette axial : os hyoïde

L'os hyoïde dessine un « U » horizontal, ouvert en arrière, surmonté de deux paires de cornes. Localisé sous la mandibule, il n'est directement articulé à aucune pièce osseuse du squelette, mais il est relié à la mandibule, au sternum, à l'os temporal et aux cartilages laryngés par des éléments fibro-tendineux et musculaires. Il sert

ainsi de base d'attache aux muscles linguaux et à la musculature extrinsèque du larynx.

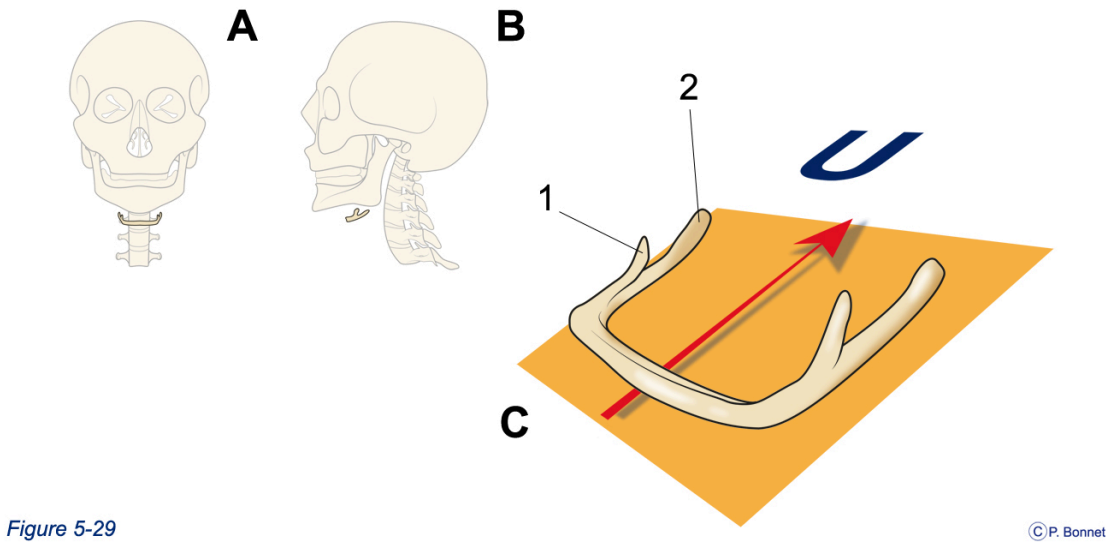

Figure 5-29 ***Os hyoïde***

*Os hyoïde vu de face (**A**) et de profil (**B**) et en vue oblique supérieure gauche (**C**) montrant les petites (= 1) et grandes (= 2) cornes.*

Squelette axial : colonne vertébrale (Rachis)

La colonne vertébrale est un empilement de 33 pièces osseuses ou vertèbres (24 libres, 9 soudées) dessinant une colonne rectiligne de face mais de profil présentant plusieurs courbures physiologiques dans le plan médian (figure 5-30).

Elle est divisée en colonne :

- cervicale (7 vertèbres) : courbure à concavité postérieure = lordose
- thoracique (12 vertèbres) : courbure à convexité postérieure = cyphose
- lombaire (5 vertèbres) : courbure à concavité postérieure = lordose
- sacrum (5 vertèbres fusionnées) : courbure à convexité postérieure = cyphose
- coccyx (4 vertèbres fusionnées) : courbure à convexité postérieure = cyphose

Lorsque la colonne présente une courbure (pathologique) dans le plan frontal, on parle de scoliose.

La colonne constitue l'axe vertical de soutien souple du corps, porte la tête osseuse en lui autorisant une grande mobilité, permet la fixation de la cage thoracique et des membres par l'intermédiaire des ceintures :

- la ceinture scapulaire attache le membre supérieur tout en lui donnant une grande mobilité
- la ceinture pelvienne permet de répartir le poids du corps sur les membres inférieurs

Postérieurement, la colonne dessine un tube osseux qui contient et protège la moelle épinière.

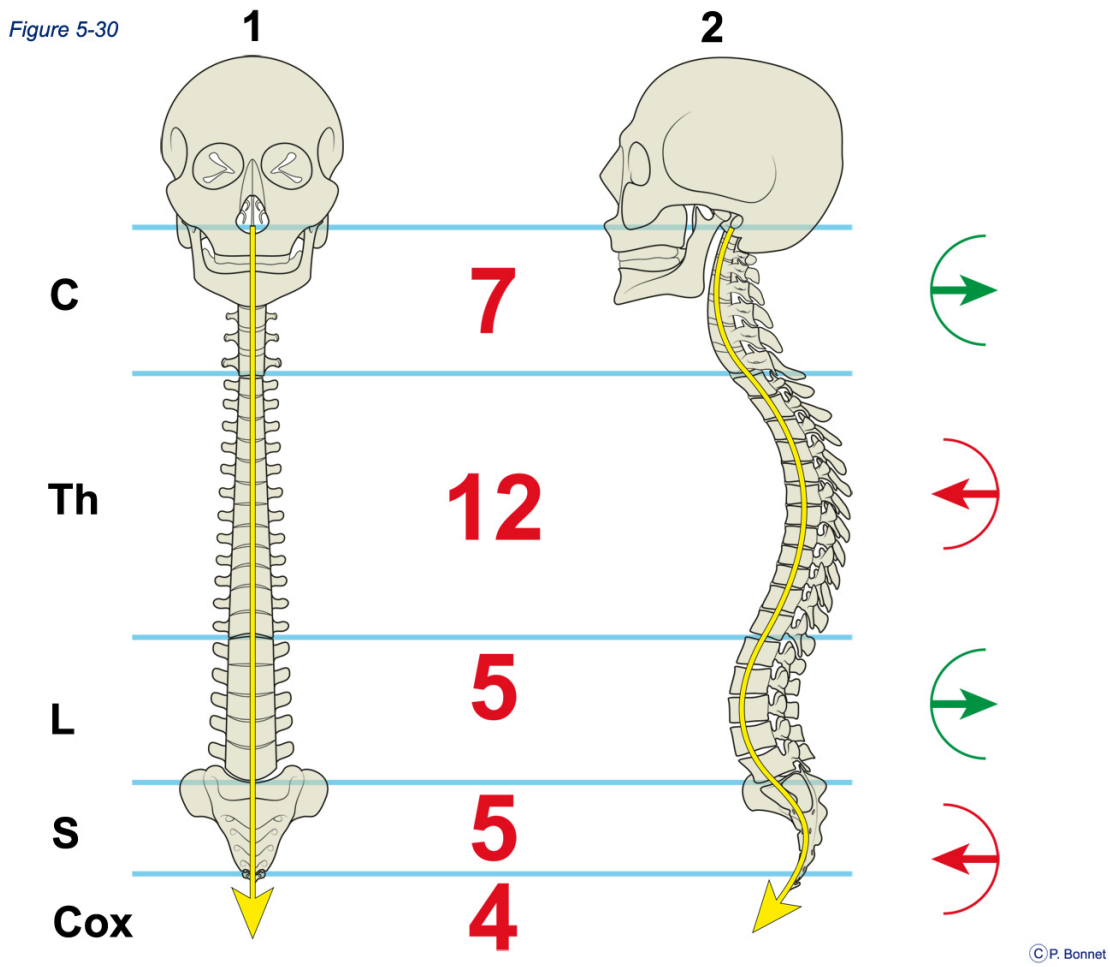

Figure 5-30 ***Colonne vertébrale***

Empilement des 33 vertèbres, rectilgne de face (= 1) et courbe de profil (= 2) formant

*la colonne cervicale **C**, (8 vertèbres, concavité postérieure = lordose)*

*la colonne thoracique **Th** ou dorsale, (12 vertèbres, concavité antérieure = cyphose)*

*la colonne lombaire **L**, (5 vertèbres, concavité postérieure = lordose)*

*le sacrum **S**, (5 vertèbres, concavité antérieure = cyphose)*

*le coccyx **Cox**, (4 vertèbres, concavité antérieure = cyphose)*

Schéma de base de la vertèbre

Une vertèbre type, os irrégulier, présente (figure 5-31)

- le corps vertébral, élément essentiel de soutien
- l'arc vertébral, postérieur, délimitant le foramen vertébral.

Les corps vertébraux sont articulés entre eux par un disque cartilagineux, amortisseur et autorisant des mouvements de flexion/extension, d'inclinaison latérale et de rotation. Progressivement la taille et l'épaisseur des corps vertébraux augmentent vers l'extrémité caudale en réponse aux contraintes mécaniques (poids).

Les 33 vertèbres sont numérotées en fonction de leur localisation cervicale (C1 à C8), thoracique (ou dorsale) (T1 à T8 ou D1 à D8), lombaire (L1 à L5), sacrée (S1 à S5) et coccygienne (Cox 1 à 4)

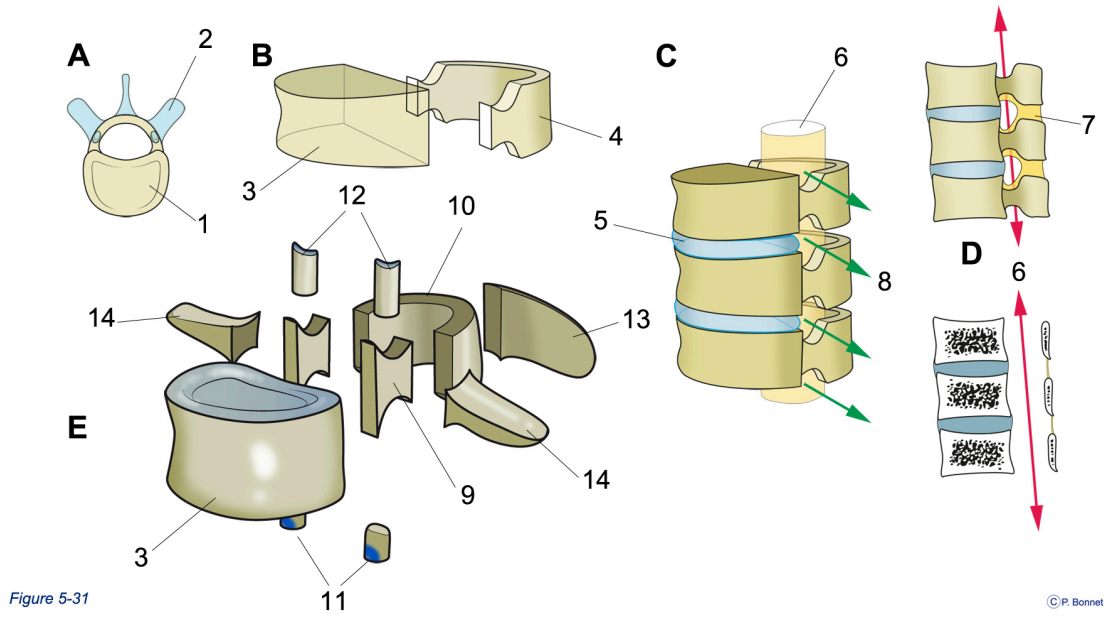

Figure 5-31 ***Vertèbre type***

***A** : la vertèbre comporte un élément central (=1, ocre) auquel s'insèrent des processus ou apophyses (= 2, bleu)*

***B** : élément central isolé divisé en corps vertébral (= 3) et arc vertébral (= 4)*

***C** : éléments centraux isolés empilés vue oblique antérieure : les corps sont unis par le disque intervétébral (= 5) et les arcs vertébraux dessinant le foramen vertébral forment le canal rachidien (= 6) abritant la moelle et ouvert latéralement par une paire d'orifices latéraux, les foramens intervertébraux ou trous de conjugaison (= 8)*

***D** : éléments centraux isolés empilés vue de profil (dessus) et en coupe sagittale (dessous) : la paroi du canal rachidien (= 6) est complétée par des structures ligamentaires (=7)*

***E** : l'arc vertébral se divise en pédicules (= 9) et lames (= 10) qui se prolongent par l'apophyse épineuse (= 13), à la jonction lame / pédicule se fixent et les apophyses transverses (= 14) et les apophyses articulaires supérieures (= 12) et inférieures (= 11) s'articulant avec leurs correspondants des vertèbres sus- et sous jacentes*

Caractéristiques locales des vertèbres

Vertèbres cervicales

Les vertèbres cervicales (figure 5-32) présentent de C3 à C7

- un corps vertébral allongé transversalement avec un foramen vertébral triangulaire
- les apophyses transverses sont percées d'un trou, le foramen transversaire, et montrent deux tubercules
- l'apophyse épineuse est courte (sauf C7), horizontale et munie de deux tubercules
- les apophyses articulaires présentes une surface articulaire plane, orientée à 45°

De chaque côté, l'artère vertébrale issue de la sous-clavière monte verticalement par les différents foramens transversaires à partir de C6.

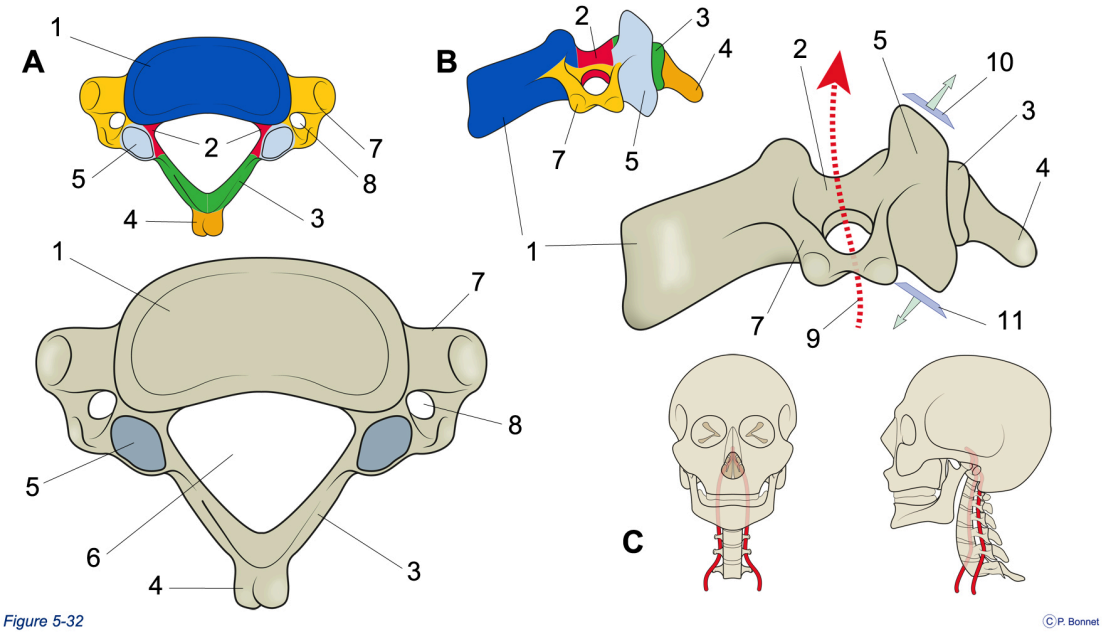

Figure 5-32 ©P. Bonnet

Figure 5-32 ***Vertèbres cervicales(C3 – C7)***

***A** : vues supérieures d'une vertèbre cervicale type*

***B** : vues de profil gauche*

***C** : Trajet de l'artère vertébrale (= 9) dans les foramens transversaires (= 8) de C6 à C1*

1 = corps vertébral, 2 = pédicule, 3 = lame, 4 = apophyse épineuse, 5 apophyses articulaires, 6 = foramen vertébral, 10 = orientation en arrière et en haut des facettes articulaires supérieures, 11 = orientation en avant et en bas des facettes articulaires inférieures

Les deux premières vertèbres cervicales sont encore plus particulières. L'atlas (C1) s'articule avec la base du crâne (os occipital) par deux facettes articulaires supérieures et avec l'axis (C2) par deux facettes inférieures. L'atlas ne possède ni corps ni pro- cessus épineux. L'axis présente une apophyse en forme de dent (odontoïde) surmontant son corps. Cette apophyse s'appuie sur l'arc antérieur de l'atlas et permet des mouvements de rotation suivant un axe vertical. (figure 5-33)

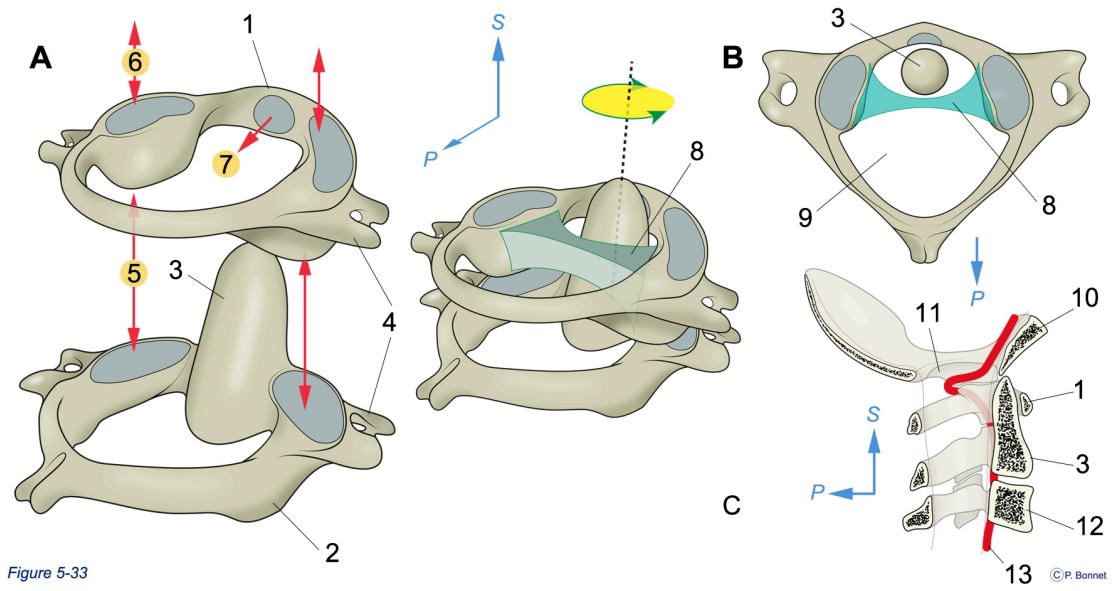

Figure 5-33 ***Atlas et Axis***

P = Postérieur, S = Supérieur

***A** : Vue postéro latérale droite de C1 et C2, 1 = C1 (atlas), 2 = C2 (axis), 3 = apohyse odontoïde, 4 = apophyses transverses et foramen transverse, 5 = articulation atlas / axis, 6 = facette articulaire destinée au condyle occipital, 7 = facette articulaire destinée à l'apophyse odontoïde, 8 = ligament transverse de l'atlas permettant l'articulation en pivot avec l'apophyse odontoïde*

***B** : Vue supérieure de l'atlas (C1) : 9 = foramen vertébral (triangulaire)*

***C** : Section sagittale de la jonction cervico-occipitale osseuse, représentation de la ½ gauche : 10 = occipital et foramen magnum (= 11), section des 3 premières cervicales (atlas 1, axis 2 et C3 = 12), 13 = trajet de l'artère vertébrale gauche pénétrant dans la boîte crânienne par le foramen magnum.*

Vertèbres thoraciques

De T1 à T12, les vertèbres (figure 5-34) présentent

- un corps cylindrique et un foramen vertébral circulaire
- l'apophyse transverse comporte une surface articulaire pour le tubercule costal, excepté en T11 et T12
- l'apophyse épineuse est longue et incliné vers le bas en arrière
- les apophyses articulaires présentes une surface articulaire plane dont le plan regarde en haut, en arrière et latéralement

Les 12 paires de côtes s'articulent, outre par leur tubercule (côtes 1 à 10), par leur tête via une facette articulaire située sur le face postéro latérale du corps vertébral

- Sur T1 pour la première paire de côtes
- A cheval sur la vertèbre correspondante et la sus-jacente (des paires de côtes 2 à 10)
- Uniquement sur le corps vertébral correspondant pour les paires 11 et 12 (côtes flottantes)

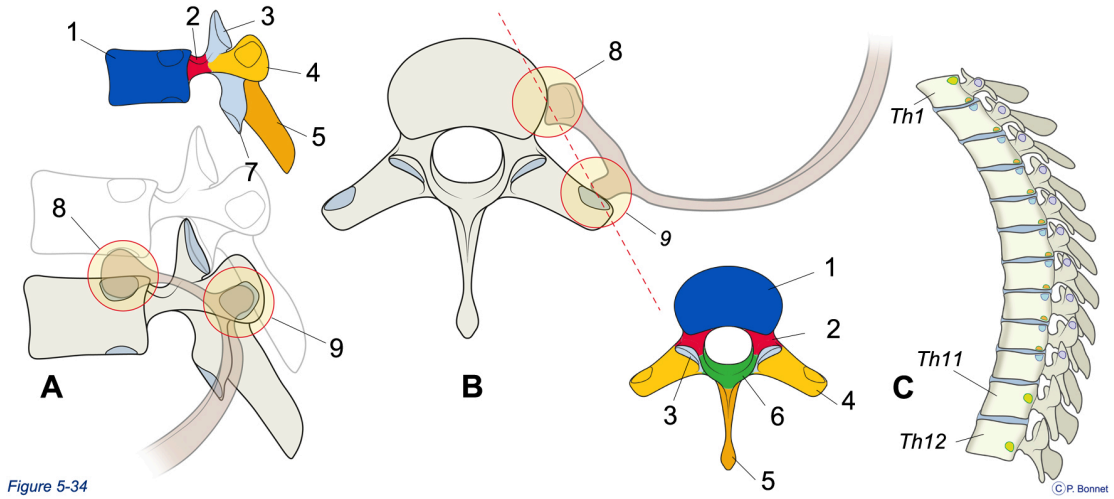

Figure 5-34 ***Vertèbres thoraciques***

A : *Vertèbre thoracique vue de profil avec les facettes articulaires destinées à la côte, sur le corps vertébral (= 8) et sur l'apophyse transverse (= 9)*

B : *idem en vue supérieure*

C : *vue de profil gauche des vertèbres thoraciques montrant la répartition des facettes articulaires destinées au côtes de Th1 (ou D1) (1ère vertèbre thoraciqueou dorsale) à Th12 (D12) (12ème vertèbre thoracique).*

1= corps vertébral, 2 = pédicule, 3 = apophyse articulaire supérieure, 4 = apophyse transverse, 5 = apophyse épineuse, 6 = lame et 7 = apophyse articulaire inférieure.

Vertèbres lombaires

De L1 à L5, les vertèbres plus volumineuses (figure 5-35) présentent

- un corps vertébral massif en forme de haricot et un foramen vertébral triangulaire

- une apophyse épineuse rectangulaire horizontale
- des apophyses transverses longues
- des apophyses articulaires supérieures et inférieures dont les faces articulaires dessinent une gouttière verticale

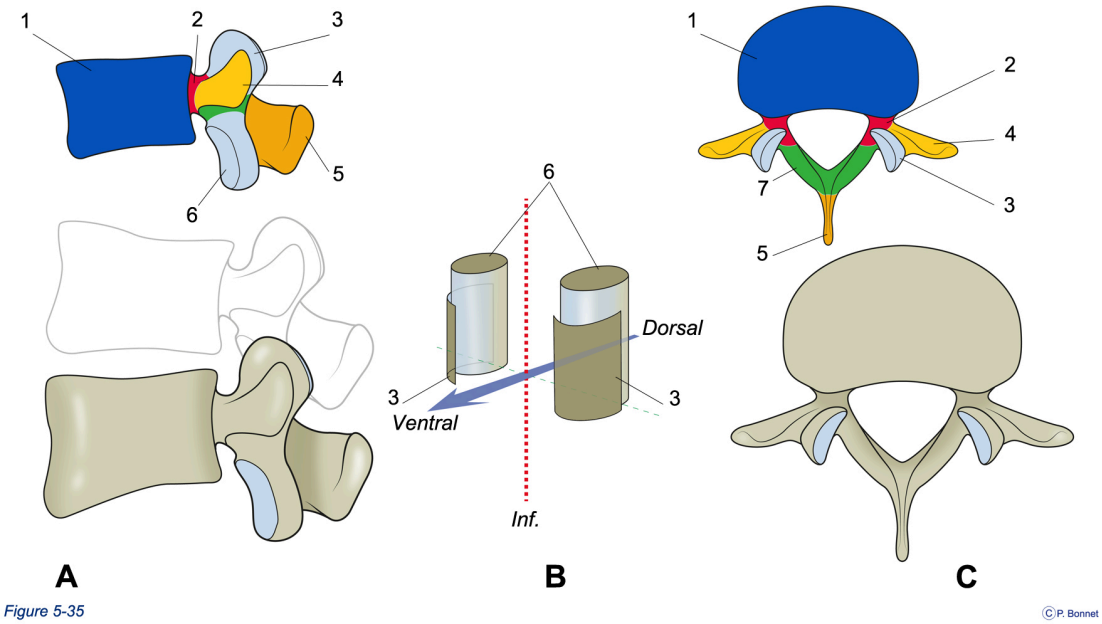

Figure 5-35 ***Vertèbre lombaire***

A : *Vertèbre lombaire vue de profil*

B : *idem en vue supérieure*

1= corps vertébral, 2 = pédicule, 3 = apophyse articulaire supérieure, 4 = apophyse transverse, 5 = apophyse épineuse, 6 = apophyse articulaire inférieure et 7 = lame.

C : *Schématisation de l'articulation entre les apophyses articulaires inférieures (= 6) de la vertèbre sus-jacente et les apophyses articulaires supérieures (= 3) de la vertèbre sous-jacente qui dessinent deux gouttières verticales ouvertes en dedans*

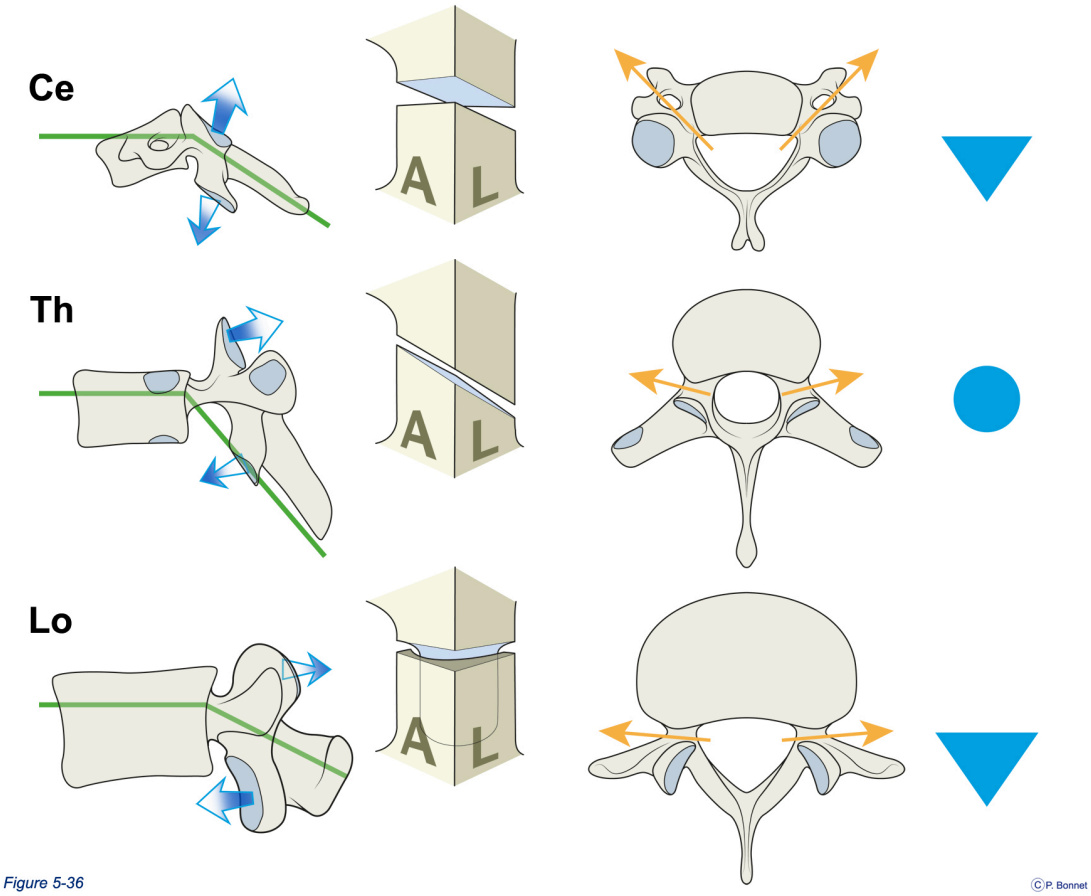

Figure 5-36 ***Comparaison des vertèbres cervicales, thoraciques et lombaires***

De gauche à droite : vue de profil, schématisation des facettes articulaires (A = antérieur, L = latéral), vue supérieure et forme du foramen vertébral. Les flèches oranges indiquent le trajet des nerfs rachidiens.

***Ce** : vertèbre cervicale, apophyse épineuse courte excepté en C7 et modérément inclinée, facettes articulaires presque horizontales, foramen vertébral triangulaire, foramen transversaire.*

***Th** : vertèbre thoracique, apophyse épineuse longue et inclinée, facettes articulaires dans un plan oblique regardant en arrière et en haut, foramen vertébral circulaire, surfaces articulaires costales.*

***Lo** : verèbre lombaire, corps massif, apophyse épineuse quadrangulaire peu inclinée, facettes articulaires dessinant deux gouttières verticales regardant en arrière et en dedans.*

Vertèbres sacrées et coccygiennes

De S1 à S5 et de Cox1 à Cox4, les vertèbres se soudent tant par leurs corps que leurs apophyses pour former deux pièces osseuses (figure 5-37)

- le sacrum os pyramidal à base supérieure incurvé ventralement s'unit à L5 supérieurement et latéralement permet l'attache de la ceinture pelvienne
- le coccyx sous le sacrum

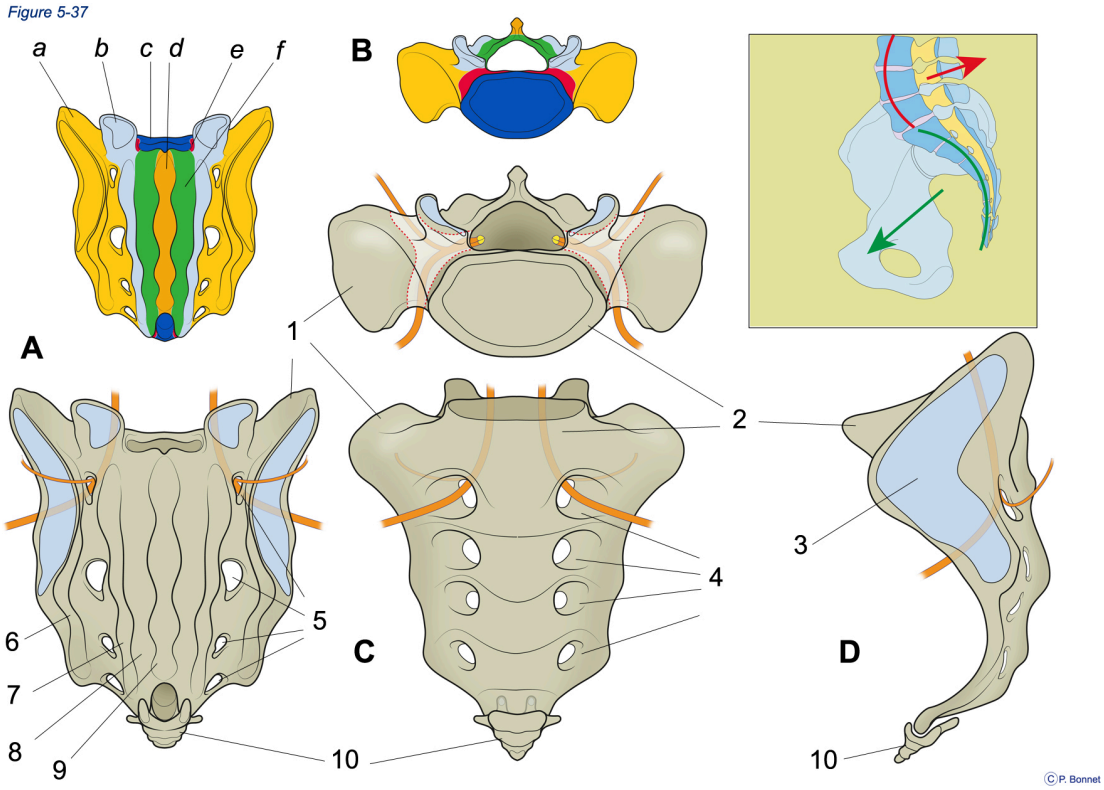

Figure 5-37 ***Sacrum et coccyx***

***A** : sacrum et coccyx vus de dos, **B** : sacrum en vue supérieure, **C** : sacrum et coccyx vus de face*

Dorsalement la fusion respectivement

des épineuses (ocre = d), forme la crête sacrale médiane (= 9)

des lames (vert = c), forme la gouttière sacrale (= 8)

des apophyses articulaires (bleu clair = b), forme la crête sacrale médiale ou intermédiaire (=7)

La fusion des apophyses transverses (jaune = a) forme la crête sacrale latérale et divise l'orifice du foramen de conjugaison en foramens sacraux ventraux (= 4) et dorsaux (= 5) (corps vertébral = c et pédicule = e).

Le corps vertébral de S1 forme le promontoire sacré (= 2)

*La communication latérale du foramen vertébral prend la forme d'un tunnel en « T » (pointillés rouge en **B**) laissant passage aux nerfs rachidiens et à leurs subdivisions ventrales et dorsales (nerf rachidien S1 représenté en orange)*

Latéralement les ailerons du sacrum (= 1) permettent l'articulation à l'os coxal (facette articulaire = 3).

En cartouche, le sacrum décrit une concavité antérieure pelvienne (vert), faisant suite à la lordose lombaire (rouge).

Le coccyx (fusion de 4 vertèbres = 10) complète inférieurement cette concavité.

Squelette axial : cage thoracique

La cage thoracique abrite et protège des organes vitaux (cœur, poumons, gros vaisseaux) et sa mobilité est adaptée à la fonction respiratoire.

Elle est formée des 12 paires de côtes, os plats, s'articulant en arrière aux 12 vertèbres thoraciques et en avant au sternum (figure 5-38).

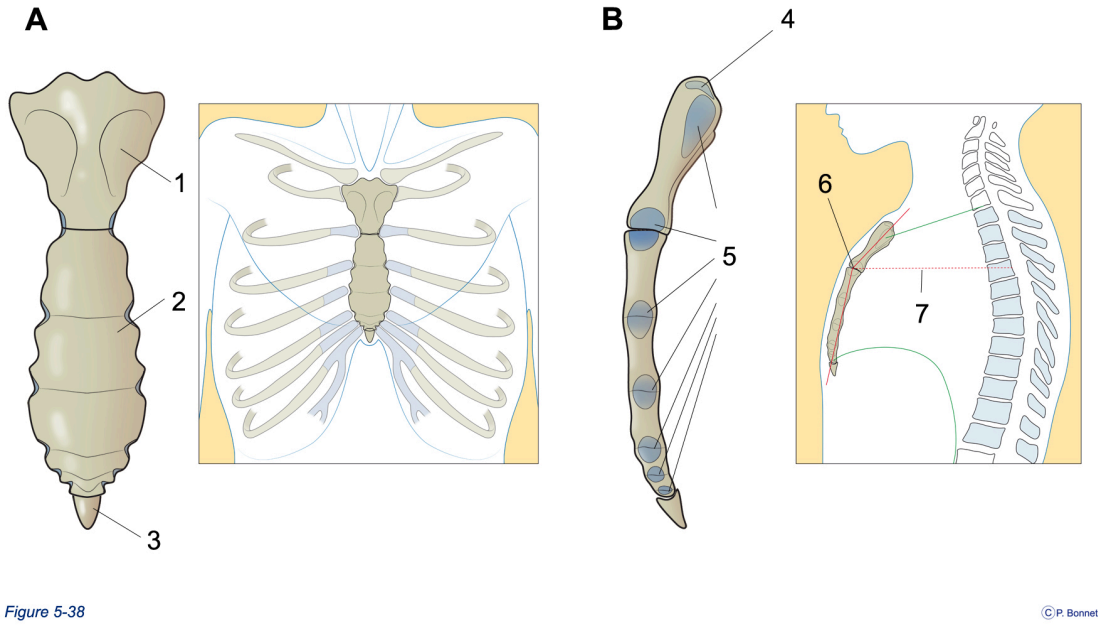

Figure 5-38 ***Sternum, appendice xiphoïde***

***A** : Sternum vu de face : manubrium = 1, corps sternal = 2 et appendice xiphoïde = 3. En cartouche, le plastron costal (face antérieur du thorax) avec l'articulation des clavicules et des 7 premières paires de côtes sur le sternum.*

***B** : Sternum vu de profil, montrant les facettes articulaires destinées à la clavicule (= 4) et aux 7 premi ères côtes (= 5). En cartouche, vue de profil du sternum pour montrer l'angle de Louis (en rouge, entre l'axe du corps sternal et celui du manubrium) dont le sommet donne le niveau du plan correspondant au corps de la quatrième vertèbre thoracique, plan divisant la portion centrale du thorax, le médiastin, en deux portions : supérieure et inférieure.*

Le thorax a la forme d'un cône tronqué à base inférieure et aplati d'avant en arrière . Les 12 paires de côtes dessinent des arcs concaves en dedans et se situent dans des plans obliques inclinés en avant et latéralement.

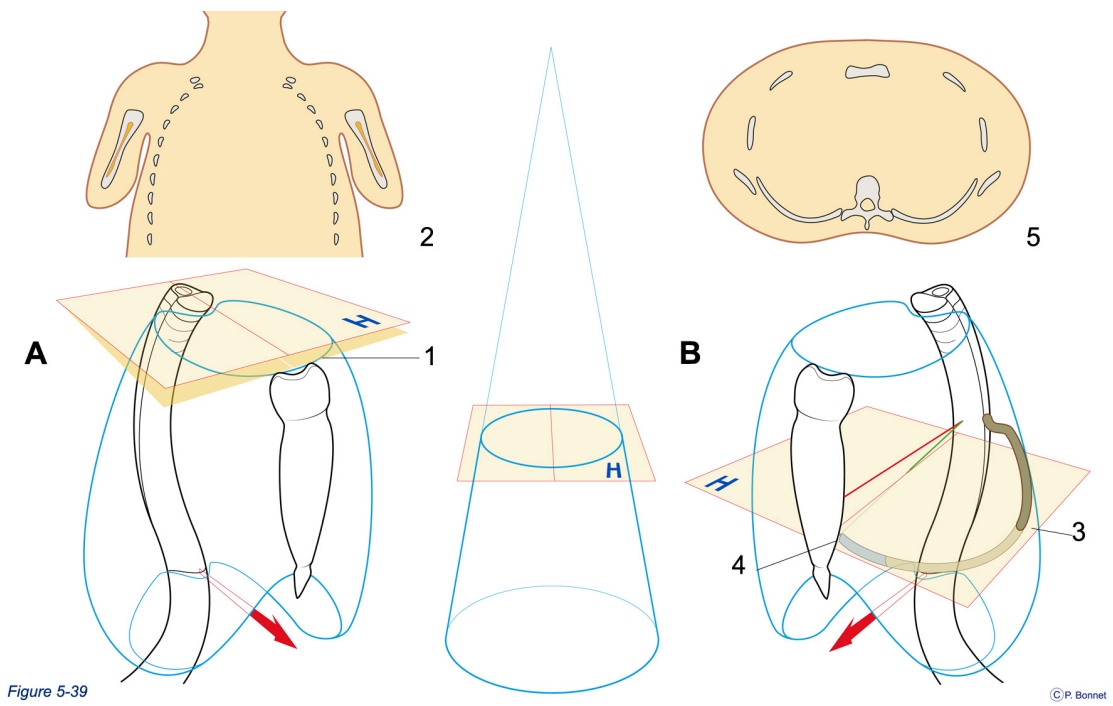

Figure 5-39 ***Cage thoracique***

Vues schématisées de la cage thoracique : en haut coupes frontale (= 2) et horizontale (= 5), en bas forme globale de la cage thoracique en bleu (cône tronqué), la flèche rouge est en orientée d'arrière en avant, vues obliques antérieures.

***A** : Le plan de l'entrée du thorax (= 1) est incliné en avant, sous le plan horizontal (H)*

***B** : L'arc costal est incliné latéralement (= 3) et antérieurement (= 4), le plan horizontal traverse plusieurs côtes (=5)*

Les côtes 1 à 10 s'attachent postérieurement aux vertèbres par deux articulations sur le corps vertébral et l'apophyse transversale (voir figure 5-34). Les côtes 11 et 12 s'attachent sur T11 et T12 uniquement par leur tête sur le corps vertébral. (Figure 5-40)

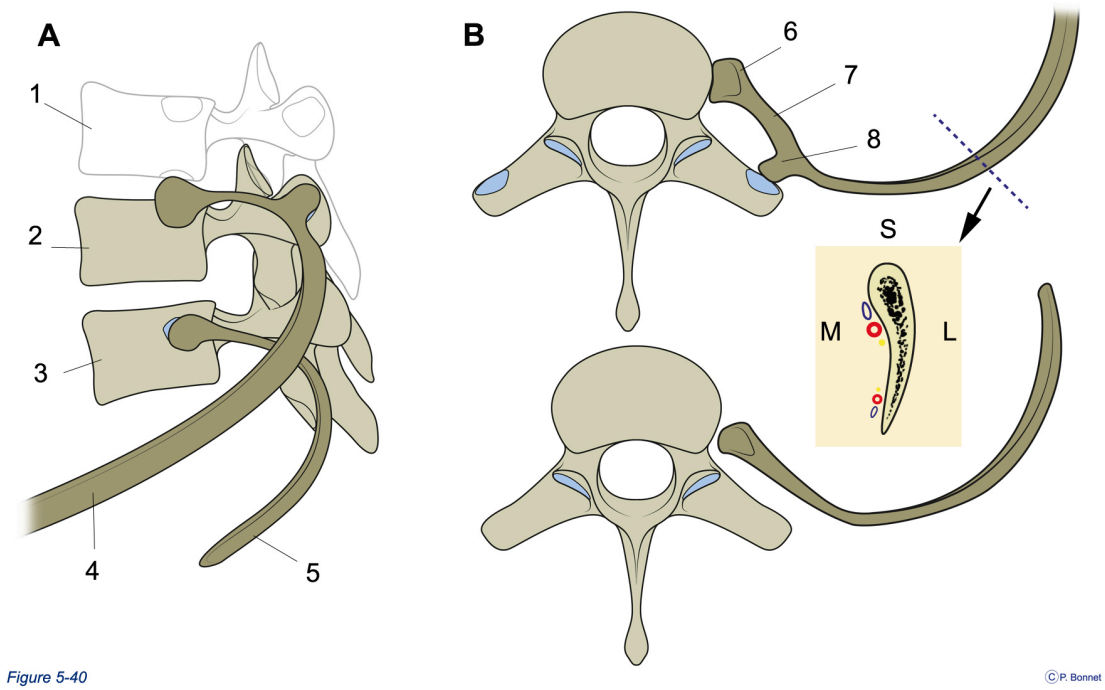

Figure 5-40 ***Articulation postérieure des cotes (vertébrale)***

***A** : Vetèbres thoraciques vues de profil droit, 1 = Th9, 2= Th10, 3 = Th11, 4 = 10ème côte, 5 = 11 ème côte*

***B** : Vue supérieure de Th 10 et Th 11*

La cote se compose d'une tête (= 6), d'un col (= 7) et de C1 à C10 d'un tubercule (= 8), en coupe (cartouche) la côte présente deux lames osseuses (tables) parallèles réunies par de l'os spongieux (diploe) dessinant une concavité médiale abritant nerfs et vaisseaux de la paroi. (M = médial, L = latéral et S = supérieur)

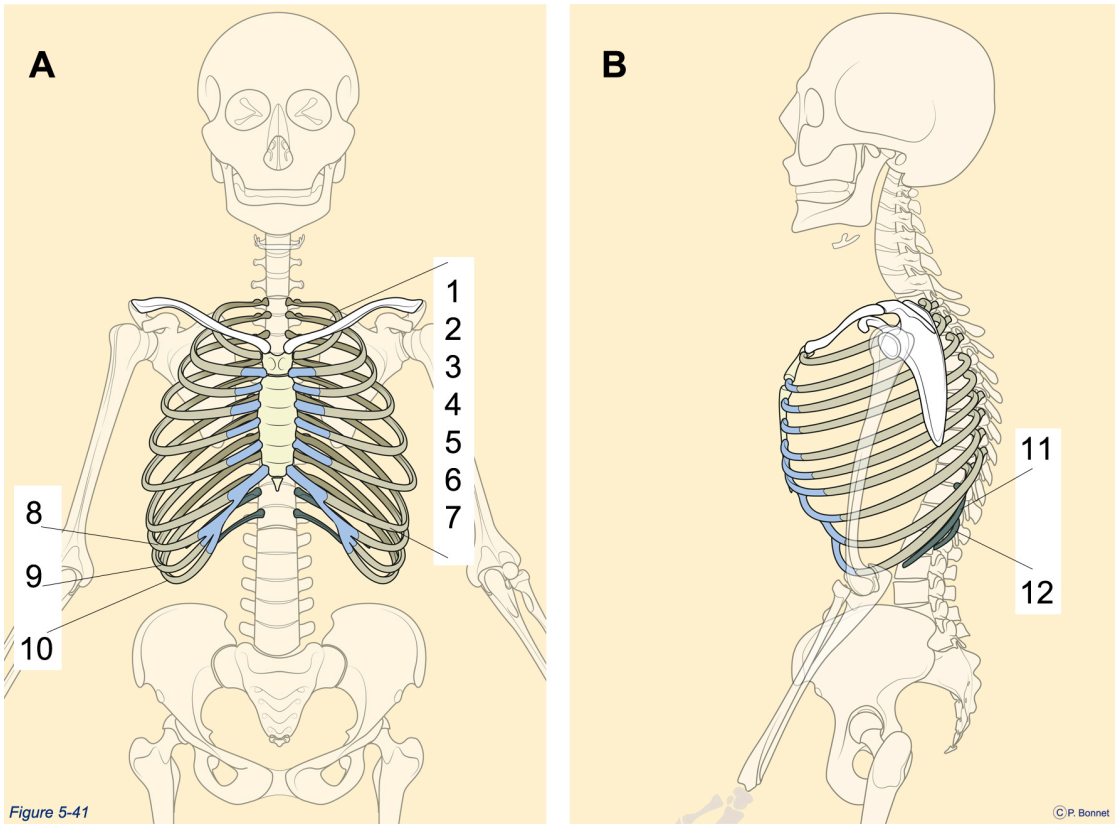

Figure 5-41 ***Articulation antérieure des cotes (sternale)***

***A** Face**B** Profil gauche*

Les 7 premières côtes (vraies côtes) se fixent antérieurement sur le sternum par l'intermédiaire d'un élément cartilagineux (cartilage costal). Les côtes 8, 9 et 10 (fausses côtes) se fixent antérieurement respectivement au cartilage costal de la 7ème de la 8ème et de la 9ème côte. Les côtes 11 et 12 (côtes flottantes) sont libres au niveau de leur extrémité antérieure

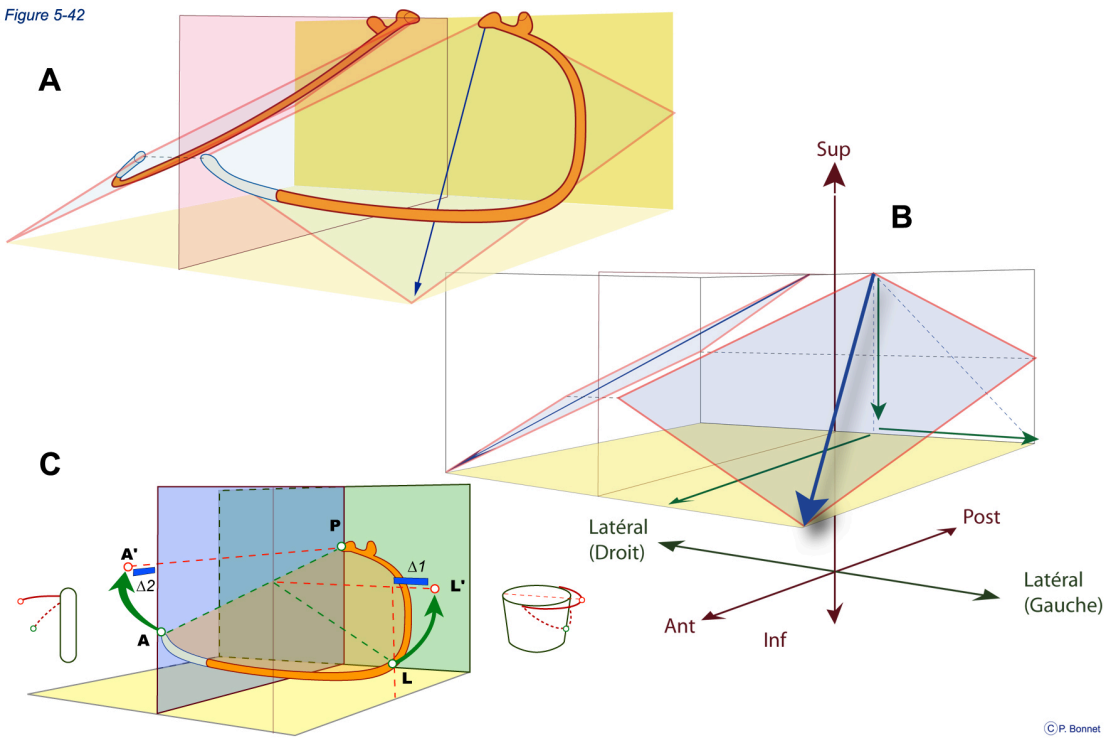

Figure 5-42 ***Arc costal : anse de seau levier de pompe***

***A** : Les paires de côtes occupent des plans obliques inclinés et pivotent sur un axe de rotation postérieur.*

***B** : Matérialisation du plan de l'arc costal incliné vers le bas latéralement et vers le bas antérieurement.*

***C** : Lors du mouvement de rotation sur l'axe postérieur (point P fixe) qui élève les côtes (=inspiration), le plan de l'arc costal s'horizontalise ce qui a pour effet*

- *d'avancer antérieurement l'extrémité costale antérieure de A en A' (mouvement de levier de pompe)*
- *d'écarter latéralement de L en L' le bord externe de l'arc costal (mouvement d'anse de seau)*

Ces deux déplacements augmentent de 2 x Δ1 la largeur de la cage thoracique et de 1 X Δ2 sa profondeur.

Squelette appendiculaire

Les membres sont « appendus » au squelette axial, on parle ainsi de squelette appendiculaire pour désigner ces structures osseuses. Le squelette appendiculaire comprend les membres supérieurs et inférieurs et les deux ceintures qui unissent les membres au squelette axial (Figure 5-43):

- La ceinture scapulaire, anneau osseux incomplet très mobile
- La ceinture pelvienne, anneau osseux fermé transferant du poids du corps sur les membres inférieurs et adapté au passage du fœtus chez la femme

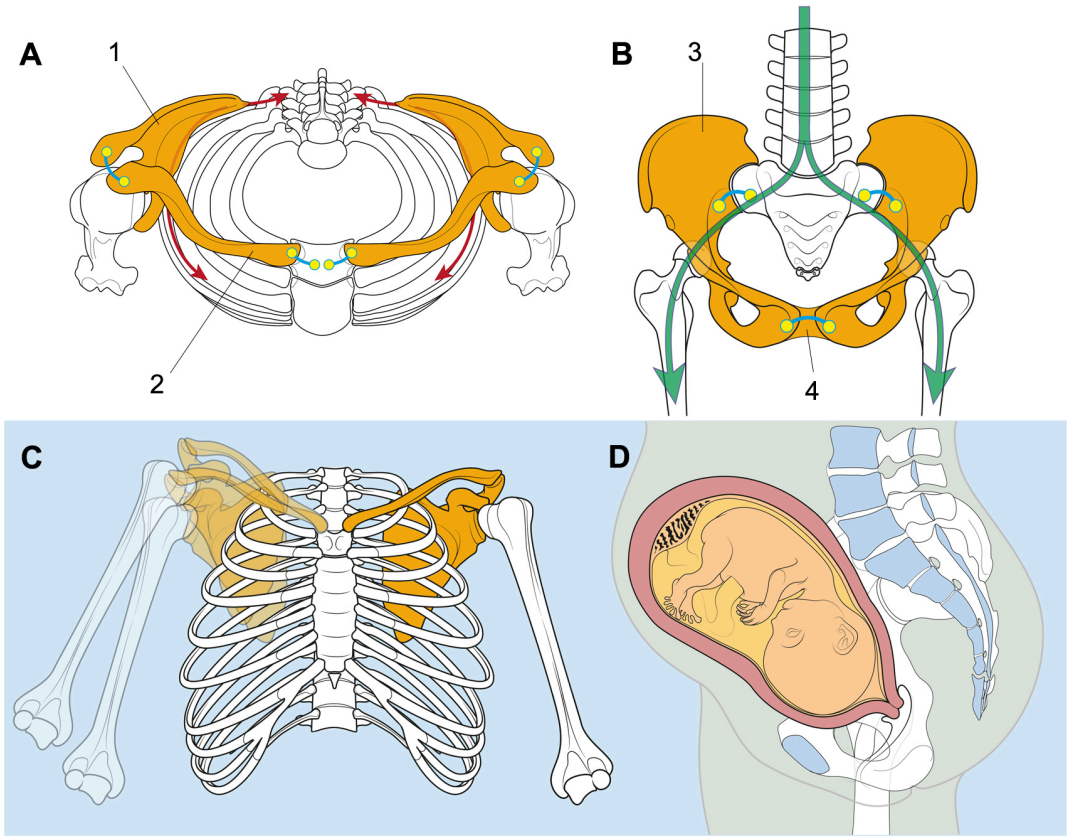

Figure 5-43 ***Ceintures scapulaire et pelvienne***

***A** : Ceinture scapulaire en vue supérieure formée des scapulas (= 1) fixées au thorax par des muscles (flèches rouges) et articulées avec les clavicules (= 2), elles mêmes articulées au manubrium sternal et à la première côte.*

***B** : Ceinture pelvienne vue de face formée des os coxaux (= 3) unis antérieurement par la symphyse pubienne (= 4) et articulés postérieurement au sacrum. En vert, cette ceinture fermée et rigide permet la transmission du poids de la partie supérieure du corps sur les deux membres inférieurs.*

***C** : Mobilité de la ceinture scapulaire glissant sur le thorax (vue de face).*

***D** : Vue de profil en coupe sagittale de la ceinture pelvienne en anneau déterminant la filière pelvi-périnéale empruntée par le fœtus lors de l'accouchement.*

Ceinture scapulaire

Cette ceinture se compose des scapulas (omoplates) articulées en avant avec les clavicules réunies antérieurement par l'intermédiaire du sternum. Cette ceinture reste ouverte en arrière, les scapulas sont fixées à la cage thoracique et au rachis par des muscles et leurs aponévroses. La scapula s'articule avec le membre supérieur (tête humérale), l'ensemble de la ceinture est mobile sur la cage thoracique autorisant le déplacement de l'articulation scapulo-humérale elle même douée d'une grande mobilité.

- La **scapula**, os plat, dessine un triangle à base supérieure. De cette base part l'acromion sur la partie postérieure. Le bord latéral ou axillaire comporte, à la partie supérieure, la surface articulaire destinée à l'humérus surmontée de l'apophyse coracoïde (Figure 5-44)

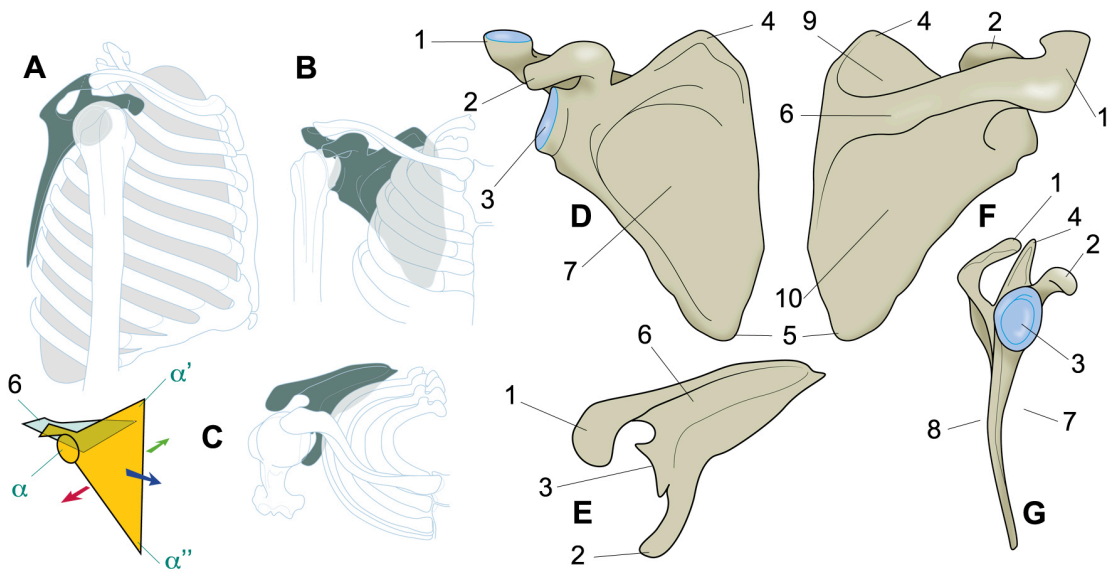

Figure 5-44 ***Scapula***

*Vues de la scapula droite sur le thorax (gauche) et isolée (droite), vues de profil en **A** et **G**, de face en **B** et **D**, de derrière en **F** et de haut en **C** et **H**. En **C**, vue schématisée de l'os, triangulaire, présentant une face antérieure ou costale (fosse scapulaire) (flèche bleue et 7), un angle latéral ◈ comprortant l'apophyse coracoïde (= 2) et la surface articulaire pour l'humérus ou cavité glénoïde (= 3), un angle supérieur ◈ ' (= 4) et un angle inférieur ◈" (=5). La face postérieure (= 8) est divisée par l'épine (= 6) terminée par l'acromion (= 1) en une fosse supra épineuse (= 9) et une fosse infra épineuse (= 10)*

- La **clavicule** os long en forme de « S » aplati s'unit en avant au manubrium sternal et à la première côte et en arrière à l'apophyse acromiale de l'omoplate. (Figure 5-45)

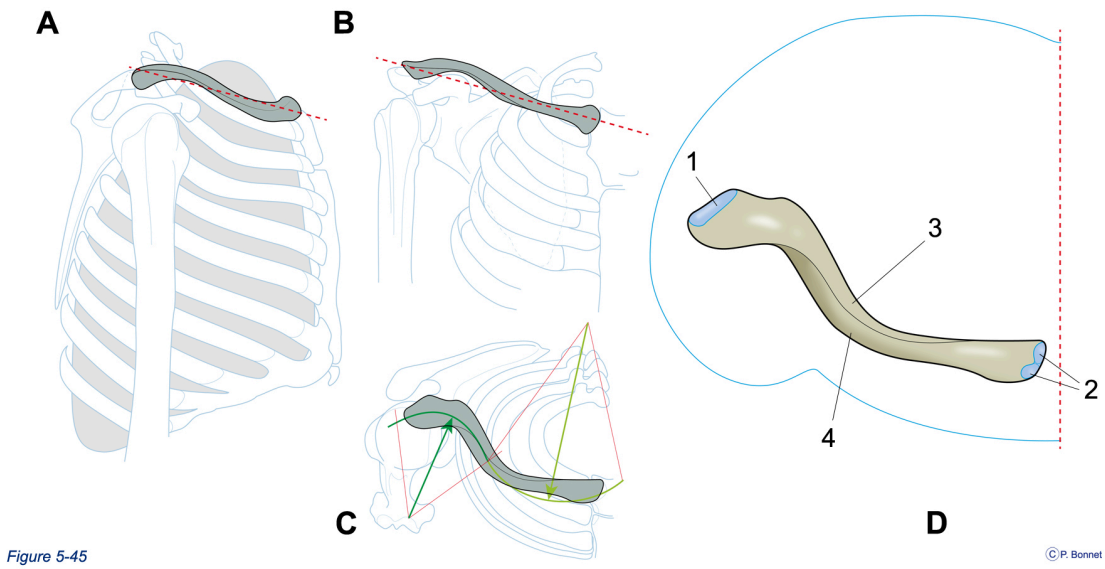

Figure 5-45 ***Clavicule***

***A** : Clavicule droite en vue de profil, extrémité antérieure légèrement inclinée en bas.*

***B** : Clavicule droite en vue face, extrémité médiale légèrement inclinée en bas.*

***C** : Clavicule droite en vue supérieure, forme en « S » latéralement concavité antérieure à petit rayon de courbure et médialement concavité postérieure à grand rayon de courbure.*

***D** : Clavicule droite en vue supérieure, en bleu limites du thorax et de l'épaule, 1 = articilation avec l'acromion, 2 = articulation avec le manubrium sternal et la première côte, 3 = face supérieure, 4 = bord antérieur.*

Membre supérieur

Il se divise en bras, avant-bras et main. L'articulation entre thorax et humérus est l'épaule, entre bras et avant-bras est le coude et celle entre l'avant-bras et la main est le poignet.

- **Le bras** est formé d'un seul os long: l'humérus (figure 5-46). Sa surface articulaire supérieure, sphérique, est la tête humérale répondant à la surface articulaire de l'omoplate. On distingue sur l'épiphyse supérieure un grand et un petit tubercule. La jonction entre la tête et le reste de l'os est le col anatomique, le col chirurgical se trouve sous les tubercules. L'épiphyse inférieure se compose des surfaces articulaires surmontées des épicondyles (latéral et médial) destinées au radius latéralement, le capitulum, et médialement à l'ulna, la trochlée. Antérieurement, la dépression située au dessus de la trochlée est la fosse coronoïde qui répond à l'apophyse coronoïde de l'ulna. Postérieurement la fosse olécrânienne répond à l'olécrâne.

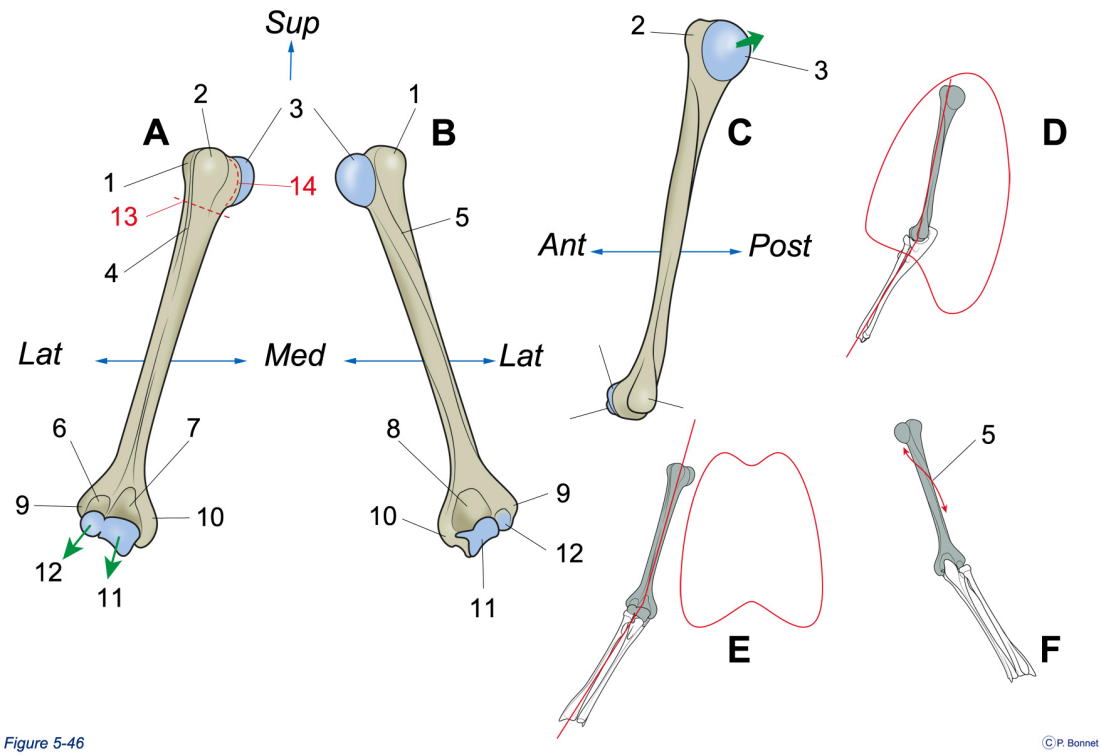

Figure 5-46 ***Humérus***

*Vue d'un humérus droit de face (**A, E**), de dos (**B, F**) et de profil interne (**C, D**).*

*1 = tubercule majeur, 2 = tubercule mineur, 3 = tête humérale articulée avec la scapula (flèche verte) et orientée médialement vers le haut et l'arrière, 4 = sillon intertuberculaire ou gouttière bicipitale, 5 = sillon spiral du nerf radial, 6 = fossette radiale, 7 = fosse coronoïde, 8 = fosse olécrênienne, 9 = épicondyle latéral, 10 = épicondyle médial, 11 = trochlée articulée avec l'ulna (flèche verte), 12 = capitulum articulé avec le radius (flèche verte), 13 = col chirurgical séparant la diaphyse de l 'épiphyse supérieure, 14 = col anatomique (insertion de la capsule articulaire), en **D** et **E** : axes de l'articulation du coude en position neutre.*

- **L'avant-bras** est composé de l'ulna (cubitus) et du radius, réunis par 2 articulations (supérieure et inferieure) ainsi qu'une membrane tendue entre les 2 os (figure 5-47) autorisant le croisement de ces deux os lors du mouvement de pronation. L'épiphyse supérieure de l'ulna est constituée d'une

dépression articulaire s'emboîtant avec la trochlée humérale, délimitée en haut par l'olécrâne et en bas par l'apophyse coronoïde. L'épiphyse supérieure du radius ou tête radiale, s'articule avec l'humérus et l'ulna. L'épiphyse inférieure du radius, plus large, assure une grande partie de la surface articulaire avec le carpe.

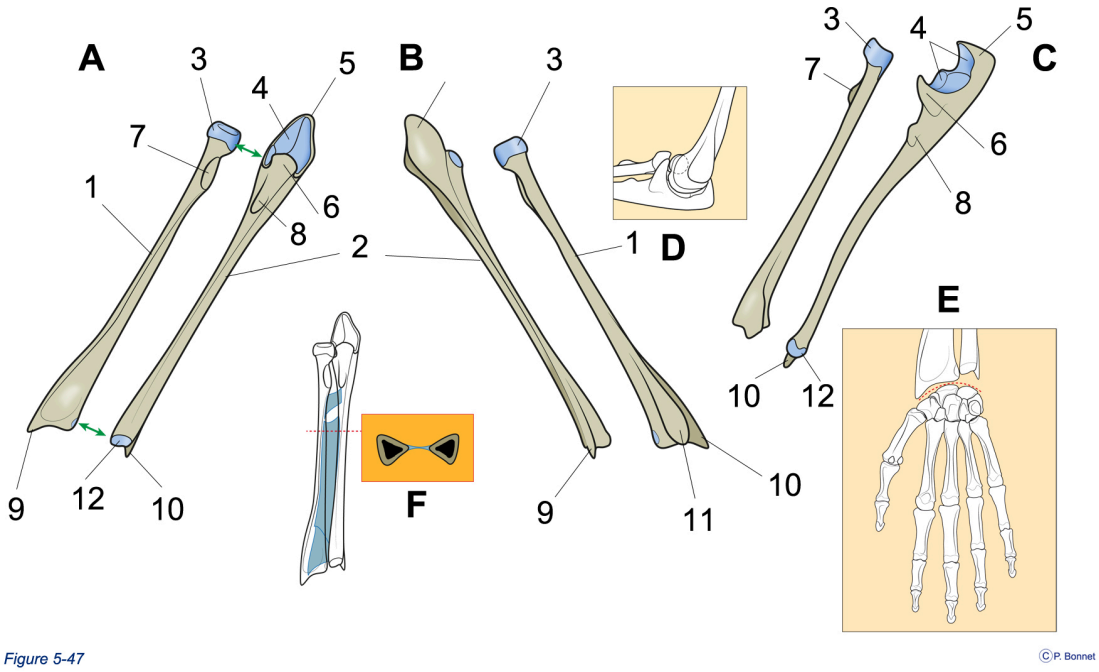

Figure 5-47 ***Radius et Ulna***

*Vue des os de l'avant bras droit, de face (**A**), de dos (**B**) et de profil (**C**) (os séparés)*

1 = radius, 2 = ulna, 3 = tête radiale, 4 = incisure trochléaire entre 5 = olécrâne et 6 = processus coronoïde, 7 = tubérosité radiale, 8 = tubérosité ulnaire, 9 = styloïde radiale, 10 = styloïde ulnaire, 11 = tubercule dorsal, 12 =tête ulnaire.

*En **D** vue interne de l'articulation du coude fléchie montrant l'articulation trochléaire, en **E** , en pointillé rouge, l'interligne articulaire du poignet principalement radio carpien et en **F** vue de face des deux os en position, en bleu, membrane interosseuse et vue en coupe en cartouche.*

- La **main osseuse** regroupe les éléments suivants :le poignet (8 os) ou carpe, le métacarpe (5 os) et les phalanges (14 os).

  Le carpe comprend 8 os disposés en 2 rangées :

  - proximale : scaphoïde, semi-lunaire (lunatum), pyramidal (triquetrum) et pisiforme
  - distale : trapèze, trapézoïde, grand os (capitatum) et os crochu (hamatum).

  Ces os articulés entre eux assurent la mobilité de l'articulation du poignet avec l'avant- bras (radius-ulna) et avec les os du métacarpe. Le carpe est concave en avant, délimitant un canal appelé « canal carpien ».

  Le métacarpe ou paume de la main se compose de 5 métacarpiens orientés en éventail, numérotés de I à V, du pouce à l'auriculaire.

  Les phalanges (os des doigts) sont au nombre de 3 par doigt, excepté pour le pouce (2 phalanges).

  Les métacarpiens et les phalanges sont alignés. On parle ainsi de 1er, 2ème...5ème rayon pour désigner ces os. (figure 5- 48)

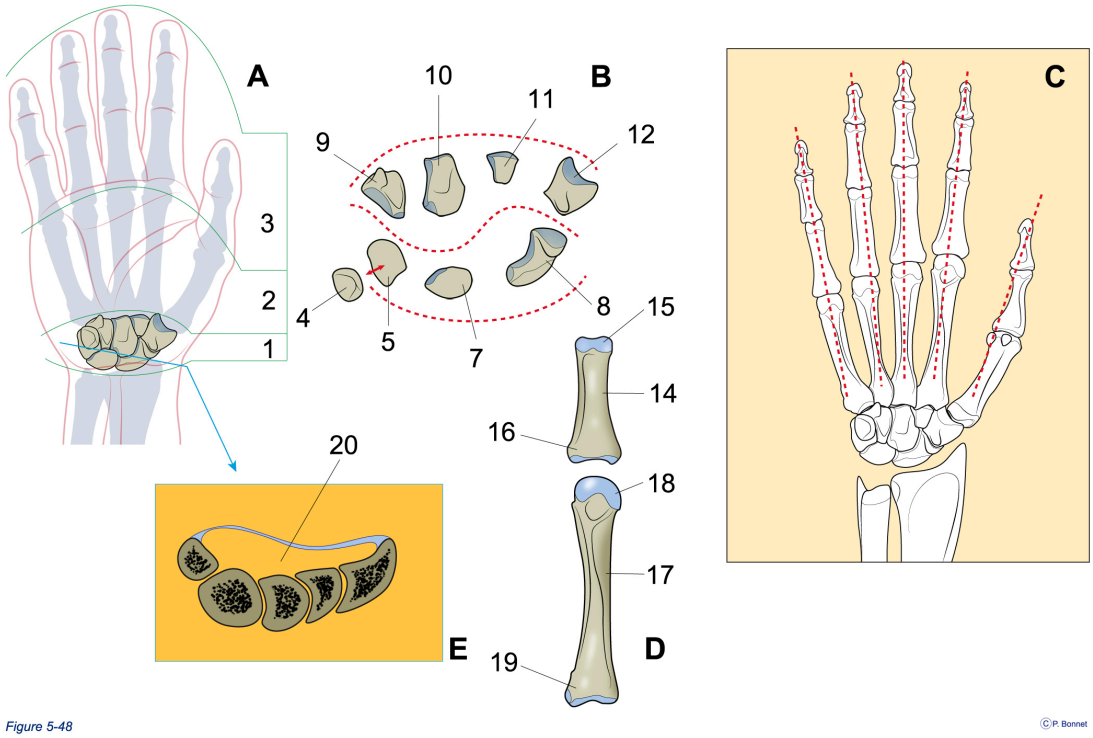

Figure 5-48 ***Main osseuse***

A : *vue de la face ventrale (palmaire) de la main droite : 1 = carpe, 2 = métacarpe, 3 = phalanges*

B : *os du carpe répartis de médial à latéral en deux rangées séparées entre elles par l'interligne médiocarpien:*

- *proximale, articulée avec le radius et l'ulna, : 4 = pisiforme, 5 = triquétrum, 7 = lunatum, 8 = scaphoïde*
- *distale, articulée avec la base des métacarpiens : 9 = hamatum, 10 = capitum, 11 = trapézoïde, 12 = trapèze*

C : *alignement des métacarpiens et des phalanges (proximale, moyenne et distale) sous forme des rayons I (latéral) à V (médial)*

D : *Métacarpien formé d'un corps (= 17) d'une tête (= 18) et d'une base (= 19) articulé avec la phalange proximale formée d'un corps (= 14) d'une tête (= 15) et d'une base (= 16)*

E : *section du carpe : concavité palmaire dessinant le canal carpien (= 20)*

Ceinture pelvienne

La ceinture pelvienne est un anneau osseux complet. Sa mobilité est plus réduite que celle de la ceinture scapulaire, rendant compte des contraintes mécaniques auxquelles elle est soumise. Elle a la forme d'un bassin divisé par la ligne arquée en grand bassin et petit bassin osseux. Le grand bassin fait partie de la région abdominale, le petit bassin de la région pelvienne (figure 5-49), le petit bassin correspond à la filière pelvi-génitale dont les dimensions et formes propres au bassin féminin permettent le passage du fœtus lors de l'accouchement.

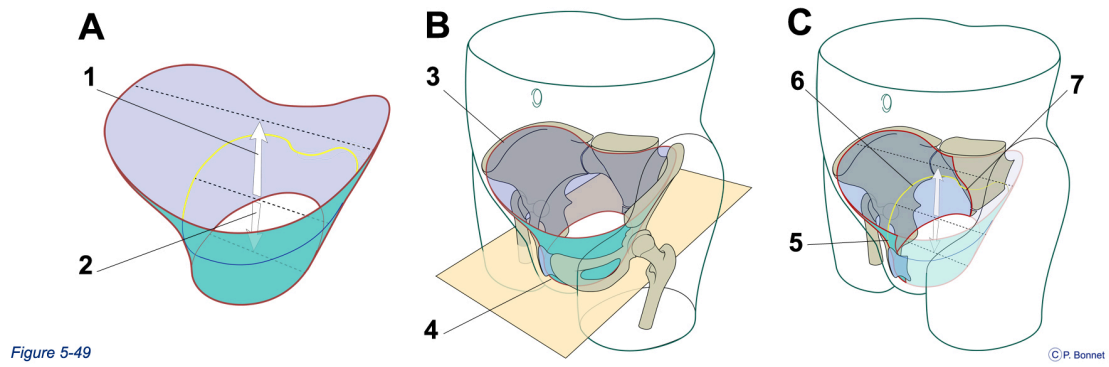

Figure 5-49 ***Grand et petit bassins osseux***

A : *La forme globale de la ceinture pelvienne évoque une bassine divisée en une région supérieure (le grand bassin osseux) (= 1) et une inférieure, le petit bassin osseux (= 2)*

B : *Ce cône renversé a une base supérieure correspondant aux crêtes iliaques (= 3) et un sommet inférieur tronqué par un plan horizontal définissant la limite inférieure ou détroit inférieur. (vue oblique antero supérieure droite)*

C : *Le volume du bassin osseux est divisé en deux par la limite supérieure du petit bassin ou détroit supérieur formé de chaque côté par le rebord de l'os pubien (= 5), la ligne arquée (= 6) et le rebord du promontoire sacré (= 7) (retrait de l'os coxal gauche pour visualiser l'intérieur du bassin).*

Cette ceinture est formée de trois os : les deux os coxaux réunis antérieurement par la symphyse pubienne et articulés en arrière avec le sacrum par les articulations sacro-iliaques.

- L'**os coxal**, de forme complexe (figure 5-50), se divise en pubis, ischion et ilion.

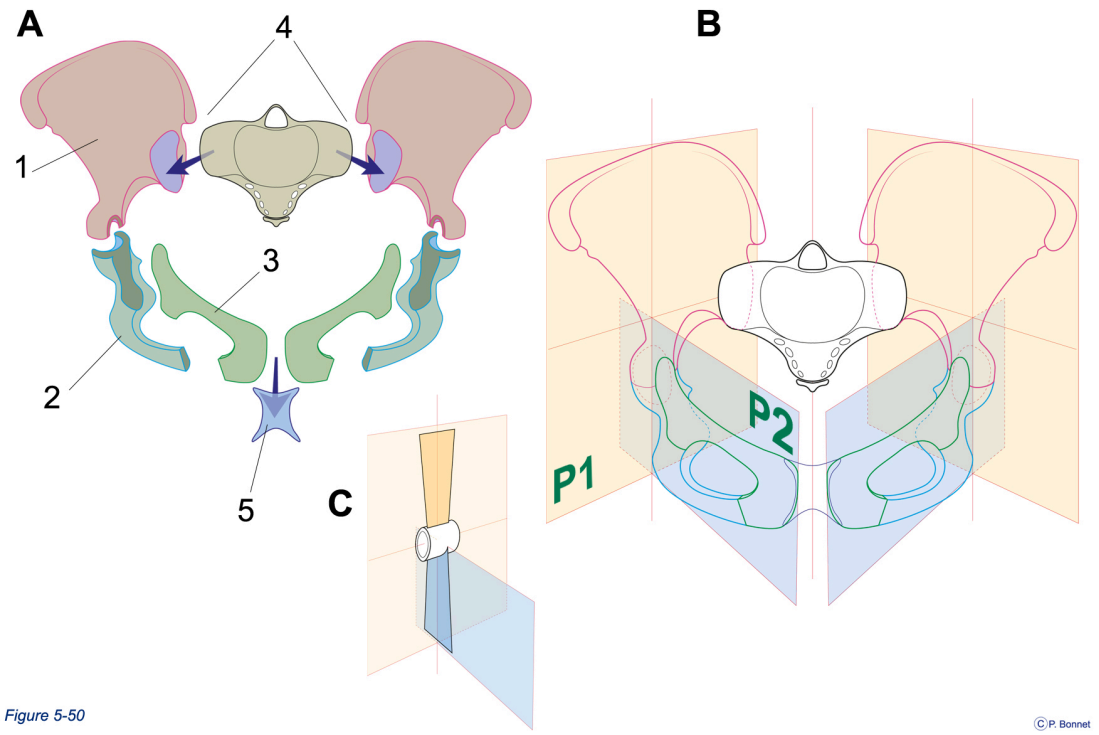

Figure 5-50 ***Géométrie de l'os coxal***

***A** : l'os coxal (ilion = 1, Ischion = 2 et pubis = 3) s'unit au sacrum (4) et à son homologue hétérolatéral par la symphyse pubienne (= 5).*

***B** : la partie postérieure de l'os (supérieure et essentiellement formée de l'ilion) occupe un plan (= P1) vertical oblique d'arrière en avant et de dedans en dehors, la partie antérieure (plutôt inférieure et comportant l'ischion et le pubis) occupe elle un plan vertical (P2) oblique d'arrière en avant mais de dehors en dedans. Ceci confère à l'os coxal la forme d'une hélice (**C**)*

- Le point de réunion des trois parties de l'os coxal, sur la face externe contient la face articulaire destinée à la tête fémorale en forme de sphère creuse (glène), l'acétabulum. L'articulation de la hanche (tête fémorale / cavité acétabulaire) possède les propriétés mécaniques adaptées au transfert du poids du corps sur les membre inférieurs de façon alternative sans déboitement (luxation) autorisant la position érigée, la marche et la course. En position assise, l'entièreté du poids du corps repose sur les tubérosités ischiatiques. Le pubis ferme antérieurement la ceinture pelvienne par la symphyse pubienne. Les reliefs principaux de l'os coxal sont repris dans la figure 5-51.

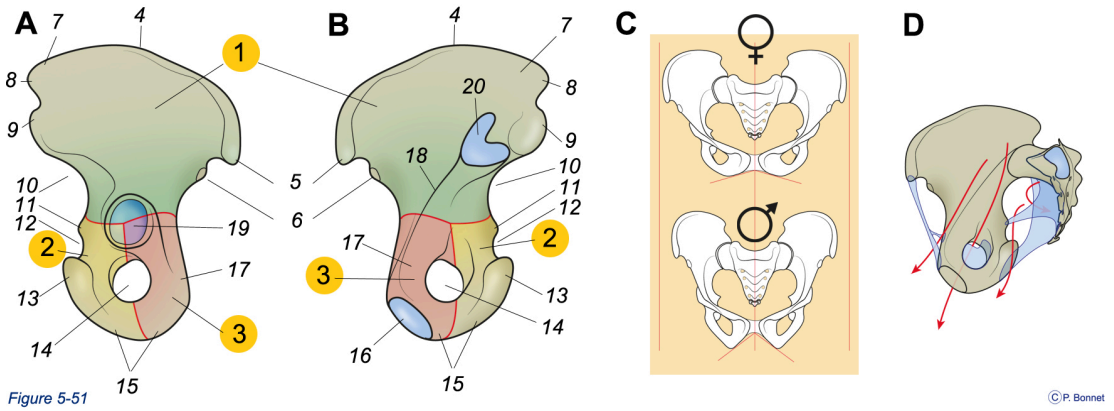

Figure 5-51 ***Os coxal***

*Os coxal droit vu de profil externe (**A**) et interne (**B**) formé des 3 parties à la convergence desquelles se trouve la cavité glénoïde (fosse acétabulaire = 19) destinée à la tête fémorale :*

1. *= ilion (aile iliaque) avec la crête iliaque (= 4), les épines iliaques antérieures (5 = supérieure, 6 = inférieure) et postérieures (8 = supérieure, 9 = inférieure), la tubérosité iliaque (= 7), la grande échancrure incisure ischiatique (= 10), la ligne arquée (= 18) et la facette articulaire de l'ilion destinée à l'aileron sacré*
2. *= ischion avec sa tubérosité ischiatique (= 13), l'épine ischiatique (= 11) et la petite échancrure ischiatique (= 12)*
3. *= pubis avec la facette articulaire symphysaire (= 16), la branche iliopubienne (= 17) délimitant avec la branche ischio-pubienne (= 15) le foramen obturé (= 14)*

***C** : ceintures pelviennes vues de face montrant les différences femme / homme*

***D** : la ceinture osseuse est complétée par des ligaments délimitant des zones de passage (flèches rouges) du pelvis vers la racine de la cuisse, la région glutéale et le périnée.*

Chez la femme, les diamètres du bassin et de ses détroits (pelvimétrie), comparés à ceux du fœtus, conditionnent la possibilité de l'accouchement par voie naturelle. (figure 5-52)

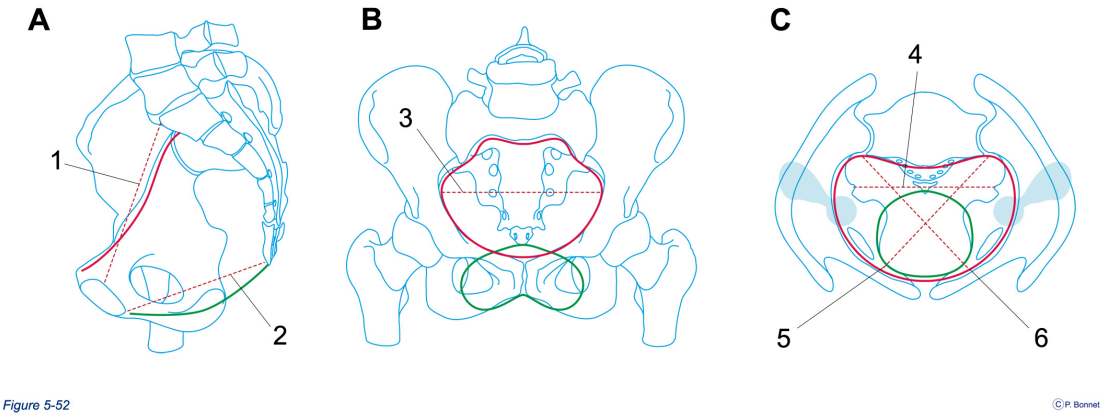

Figure 5-52 ***Os coxal : détroits, principaux diamètres.***

Bassin vu par sa face interne (section sagittale) A, de face (B) et de haut (C).

- *Traits rouges = limites du détroit supérieur*
- *Traits verts = limites du détroit inférieur*

1 = diamètre antéro postérieur et 4 = diamètre transversal du détroit moyen (entre les deux épines ischiatiques) sont les deux plus petits (11 cm chez la femme)

3 = diamètre transversal du détroit supérieur, 5 et 6 = diamètres obliques (5 droit et 6 gauche)

Membre inférieur

Il se divise en cuisse, jambe et pied. L'articulation entre le bassin (os coxal) et la cuisse est la hanche, entre la cuisse et la jambe est le genou, entre la jambe et le pied est la cheville.

- **La cuisse** comporte le fémur (figure 5-53), l'os le plus long et le plus robuste de tout le corps humain Son épiphyse supérieure est faite de la tête fémorale

(sphéroïde) suivie du col fémoral et de deux tubérosités permettant les insertions des groupes musculaires stabilisant la hanche : les grand et petit trochanters. L'épiphyse inférieure comporte en avant la trochlée fémorale divisée en arrière en 2 condyles (latéral et médial) séparés par la fosse inter condylienne et surmontés des épicondyles (latéral et médial). Entre ces deux épiphyses, la diaphyse présente une section triangulaire avec deux faces postérieures (latérale et médiale) réunies par laligne âpre et une face antérieure.

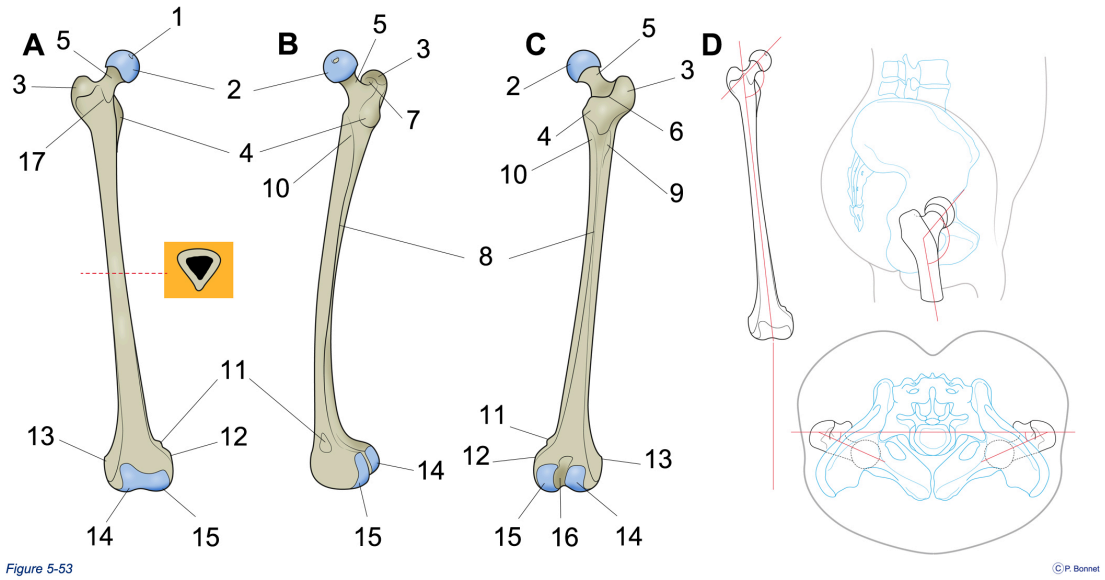

Figure 5-53 ***Fémur***

*Fémur droit vu de face (**A**), de profil interne (**B**) et de dos (**C**)*

L'épiphyse supérieure se compose de la tête (= 2) avec sa fossette (= 1), du col (= 5), des grand (= 3) et petit (= 4) trochanters réunis antérieurement par la ligne intertrochantérienne (= 17) et postérieurement par la crête intertrochantérienne (= 6) qui délimite la fosette trochantérienne.

La diaphyse de section triangulaire (en cartouche) présente une crête postérieure la ligne âpre (= 8) prolongée en haut de la tubérosité glutéale (= 9) et de la ligne pectinée (= 10).

L'épiphyse inférieure comporte les condyles médial (= 15) et latéral (= 14) séparés de la fosse intercondylienne (= 16) et surmontés des épicondyles latéral (= 13) et médial (= 12). Sur l'épicondyle médial se trouve le tubercule des adducteurs (= 11).

*En **D**, représentation des axes d'orientation des portions fémorales.*

- Le genou contient la **patella** (figure 5-54)incluse dans le tendon du quadriceps. En forme de triangle à base supérieure, elle s'articule avec une trochlée sur la face antérieure de l'épiphyse fémorale inférieure.

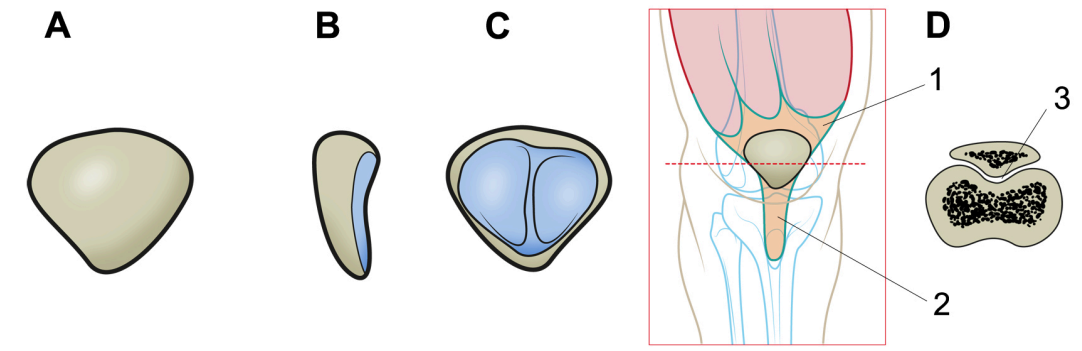

Figure 5-54 ©P. Bonnet

Figure 5-54 ***Patella***

*Patella vue de face (**A**), de profil (**B**) et de dos (**C**). En **D**, vue de face de l'articulation du genou, 1 = tendon du quadriceps, 2 = ligament patellaire et section par un plan transversal montrant la patella dans la trochlée fémorale (= 3).*

- La **jambe** est formée de deux os, le tibia interne et la fibula externe (figure 5-55). Parallèles, ils sont unis par une articulation supérieure, une inférieure et par une membrane interosseuse. L'articulation tibio-fibulaire ne permet que très peu de mouvement. L'épiphyse tibiale supérieure comporte les surfaces articulaires répondant aux condyles fémoraux (plateau tibial). L'articulation inférieure comporte les surfaces articulaires des malléoles latérales et médiales, disposées en mortaise au pourtour du tenon constitué par le Talus.

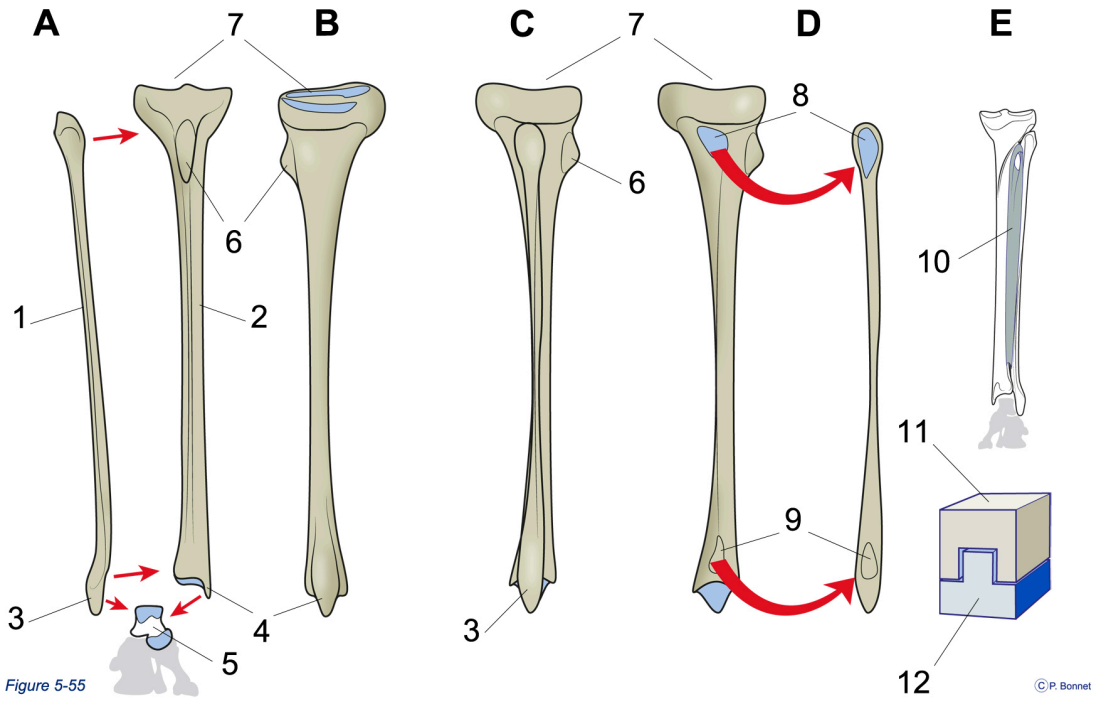

Figure 5-55 ***Tibia et fibuladroits***

*Vues de face, os séparés (**A**), de profil interne (**B**), de profil externe (**C**), face interne du tibia et externe de la fibula (**D**) et vue postérieure (**E**) avec la membrane interosseuse (= 10).*

1 = Fibula, 2 = Tibia, 3 = Malléole latérale et 4 = Malléole médiale réalisant un emboitement avec le Talus (= 5) en tenon (= 12) et mortaise (= 11), 6 = Tubérosité tibiale, 7 = Plateau tibial, 8 = Articulation tibio-fibulaire proximale (synoviale), 9 = Articulation tibio-fibulaire distale (syndesmose).

- Le **pied** comprend le tarse, le métatarse et les phalanges. Ces structures segmentaires peuvent supporter le poids du corps grâce à leur disposition en forme d'arche dessinant la voûte plantaire (figure 5-56). Le tarse se compose du talus, articulé avec le tibia et la fibula-du calcaneum (postérieur , donne le relief du talon), du naviculaire (interne), du cuboïde (externe)et de trois cunéiformes (médial, intermédiaire et latéral). Le métatarse est formé de 5

métatarsiens, numérotés de I à V (I = interne, V externe). Les phalanges constituent l'ossature des orteils. On distingue une phalange proximale, une intermédiaire et une distale sauf pour le 1er orteil, ou gros orteil (hallux) qui n'en possède que deux (proximale et distale).

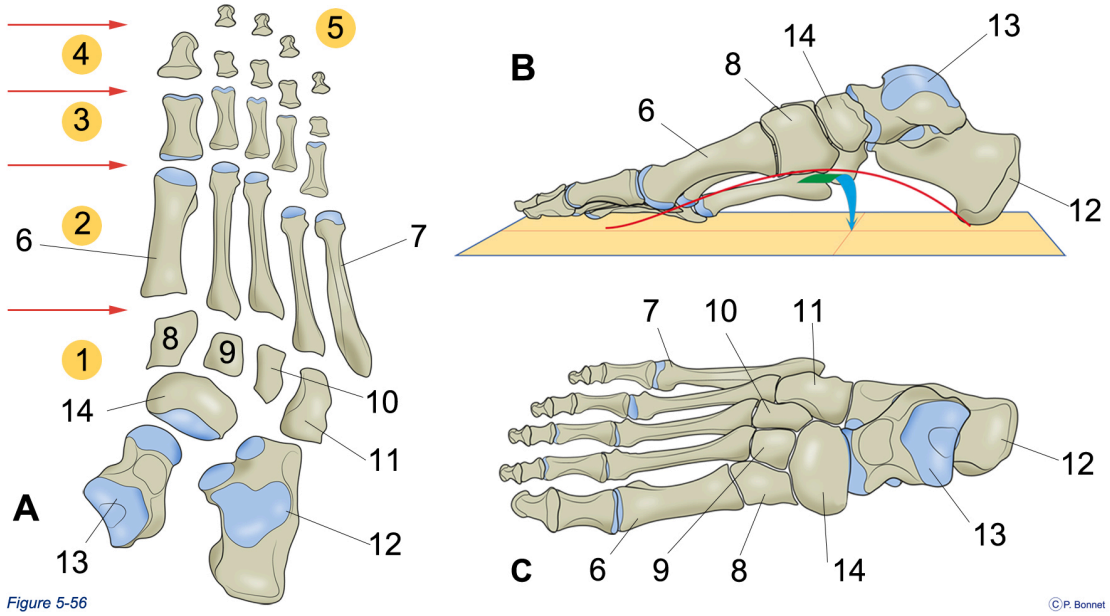

Figure 5-56 ***Squelette du pied***

*Vues du pied droit (**A** : supérieur os séparés, **B** : de profil interne, **C** : supérieur os en place)*

1 = Tarse, 2 = Métatarse, 3 = Phalanges proximales, 4 = Phalanges intermédiaires (sauf R1 = distale), 5 = Phalanges distales (R2 à R5)

6 = Premier métatarsien, 7 = 5éme Métatarsien, 8 = cunéiforme médial, 9 = cunéiforme intermédiaire, 10 = cunéiforme latéral, 11 = Cuboïde, 12 = Calcanéum, 13 = Talus, 14 = Naviculaire.

*En **B**, arche plantaire sagittale en trait rouge, arche plantaire latérale : flèche verte/bleue*

section 2 : arthrologie

Origine et structure des articulations.

Les différentes pièces osseuses du squelette sont reliées entre elles par les articulations autorisant des mouvements d'amplitude et de directions très variables. L'étude de ces structures d'union est l'arthrologie ou syndesmologie.

Le squelette naît du mésoderme, le sclérotome des somites donnera le rachis et des axes issus du mésoderme de la plaque latérale (somatopleure) donneront le squelette des membres (cfr figure 5-3). A partir de ce mésoderme naissent les pièces osseuses dont la première ébauche est souvent cartilagineuse entre lesquelles persistent du tissu mésodermique à l'origine des articulations. (figure 5-57)

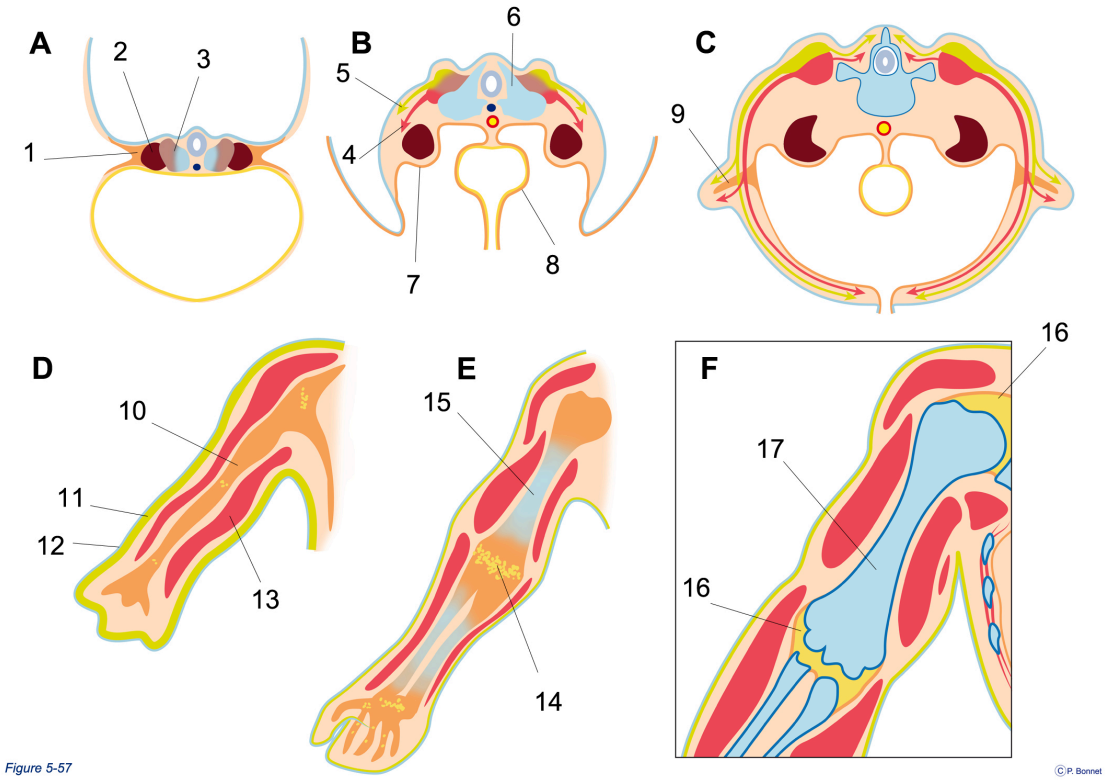

Figure 5-57 ***Naissance des articulations***

***A** : Le mésoderme mis en place lors de la gastrulation évolue en mésoderme de la plaque latérale (= 1), mésoderme intermédiaire (= 2) et mésoderme paraaxial (= 3).*

***B** : le mésoderme paraaxial évolue en somitomères puis somites donnant le dermatomyotome (= 5 et 6) (point de départ du derme et des muscles striés squelettiques) et le scérotome (= 6) à l'origine des vertèbres. Le mésoderme de la plaque latérale donne deux feuillets tapissant la cavité coelomique : la somatopleure (= 7) et la splanchnopleure (= 8).*

***C** : Latéralement après la plicature de l'embryon, des axes de mésoderme (= 9) naissent de la somatopleure.*

***D** : Ces axes (= 10) sont à l'origine du squelette des membres, entourés des muscles provenant du myotome (= 13), enfermés dans l'enveloppe cutanée formée de l'épiderme (= 12) d'origine ectodermique et de son derme (= 11) d'origine mésodermique (dermatome).*

***E** : L'axe mésodermique du squelette évolue avec apparition de portions cartilagineuses (= 15) reliées par les articulations naisssantes (= 14).*

***F** : Les pièces du squelette au départ cartilagineuses (= 17) sont unies par les articulations d'origine mésodermique (= 16).*

Ces tissus mésodermiques interposés entre les pièces osseuses évoluent

- Soit en un tissus simple fibreux, cartilagineux ou osseux
- Soit en une structure complexe formée de différents tissus : cartilage, tissu fibreux et ses dérivés.

Le premier groupe constitue les **articulations simples** (ou fausses articulations), caractérisées par leur composante tissulaire et de mobilité très réduite (synarthrose) :

1. Tissus fibreux – articulation fibreuse
2. Tissus cartilagineux – articulation cartilagineuse
3. Tissus osseux – articulation osseuse

Le deuxième groupe constitue les **articulations complexes** (ou vraies articulations – articulations synoviales) classées suivant la géométrie des surfaces articulaires

emboitées réalisant des articulations semi mobiles (amphiarthroses) ou mobiles (diarthroses).

Le squelette axial comporte plus d'articulations immobiles ou semi mobiles assurant le maintien et la protection (boite crânienne, canal médullaire, cage thoracique) tandis que le squelette appendiculaire comporte plutôt des articulations mobiles autorisant les mouvements des membres multidirectionnels et de grande amplitude.

Articulations simples

Les articulations fibreuses.

Les deux pièces osseuses sont réunies par du tissu conjonctif dense. Ces articulations, peu mobiles, comprennent (figure 5-58) et (figure 5-59) :

- Les *sutures* qui unissent les os du crâne par leurs bords crénelés. Le tissu conjonctif finit, à l'âge adulte, par s'ossifier, réalisant une synostose. L'immobilité assurée par ces articulations confère à la boite crânienne sa rigidité indispensable à la protection de l'encéphale.

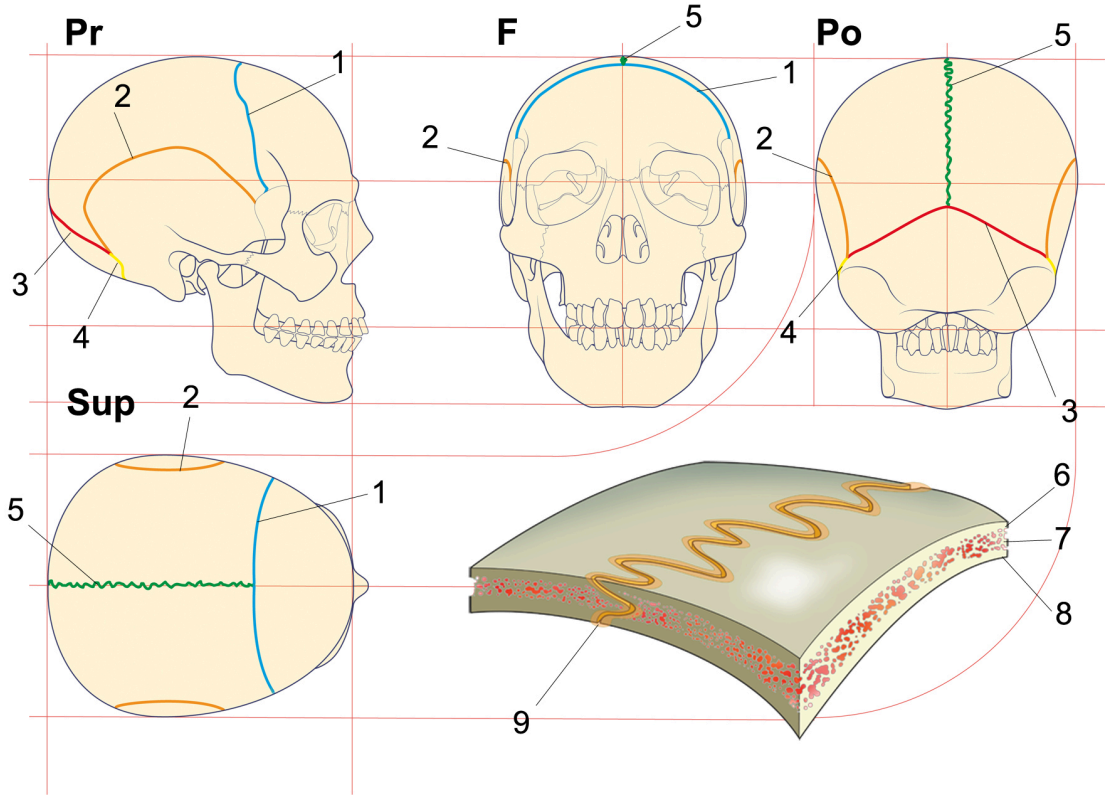

Figure 5-58 ***Les sutures du crâne***

*Vues de la tête osseuse de profil (**Pr**), de face (**F**), de dos (**Po**) et supérieure (**Sup**) montrant les sutures*

Coronale ou frontale = 1

Pariéto-temporale ou squameuse = 2

Pariéto-occipitale ou lambdoïde = 3

Occipito-mastoïdienne = 4

Sagittale = 5

Vue de l'union de deux os plats (table externe =6 , interne = 8 et diploë = 7) par du tissu fibreux (= 9) unissant les indentations dessinées dans les 3 plans.

- Les *syndesmoses* où le tissu conjonctif dense de liaison peut former une membrane interosseuse, une mince corde (ligament interépineux, ligament tibio-fibulaire…) ou une couche fibreuse dense (portion postérieure de l'articulation sacro-iliaque, articulation entre la première côte et le manubrium). L'amplitude du mouvement autorisé dépend de la longueur la membrane et de sa souplesse: l'articulation réalisée par la membrane interosseuse est presque immobile entre le tibia et la fibula mais autorise le croisement des diaphyses de l'ulna et du radius lors des mouvements de pronation / supination. Les fontanelles, articulations transitoires entre les os crâniens du nouveau-né, font partie des syndesmoses.
- Les *gomphoses* qui assurent articulation entre la dent et la mâchoire. La dent est glissée telle une cheville dans la cavité alvéolaire. Elle est fixée à la paroi de l'alvéole par une jonction fibreuse, la desmodonte. Cette articulation transmet les contraintes de pression exercées sur la dent à l'os alvéolaire, stimulant sa croissance.

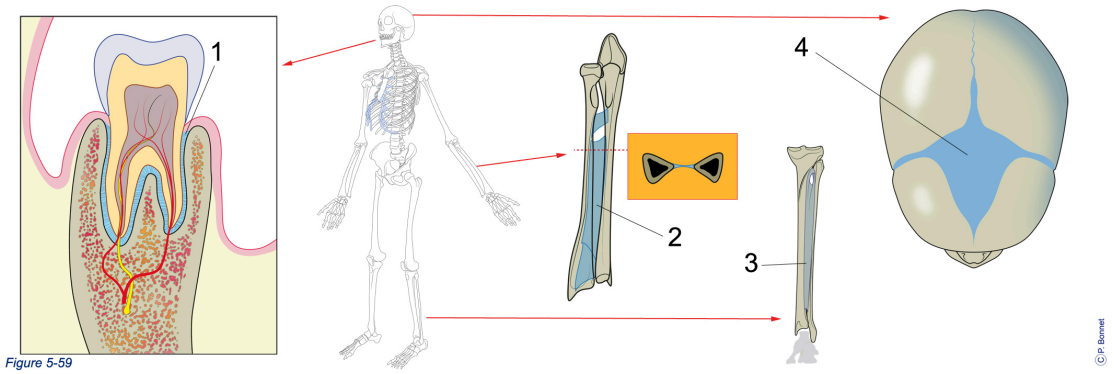

Figure 5-59 ***Gomphose et synsdesmoses***

La gomphose (= 1) unit les racines dentaires à l'os alvéolaire, les deux os de l'avant bras et de la jambe sont unis par une membrane interosseuse (= 2 et 3), les os du crâne en croissance sont unis par des plaques fibreuses chez le nouveau né, les fontanelles (= 3 , vue supérieure du crane montrant la grande fontanelle).

Les articulations cartilagineuses

Les deux pièces osseuses sont réunies par du tissu cartilagineux. On en distingue deux types :

- Les *synchondroses*, articulations cartilagineuses primaires, ou le tissu cartilagineux est essentiel à la croissance de l'os et subira une ossification en fin de croissance (synostose). Les jonctions costo-sternales des côtes 2 à 10 se réalisent également par l'interposition de tissu cartilagineux et sont reprises dans ce groupe mais elles ne s'ossifient pas (possible calcification variable à l'âge avancé). (figure 5-60).

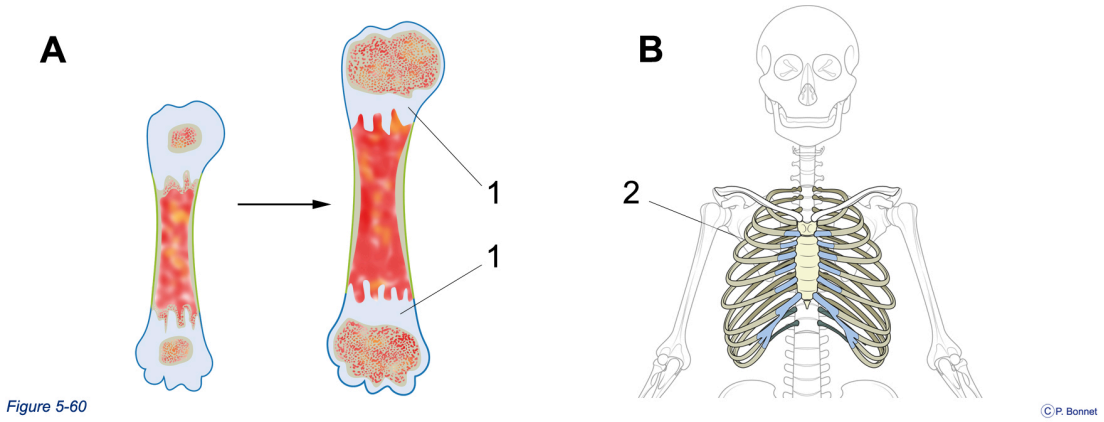

Figure 5-60 ***Synchondroses***

***A** : L'ébauche cartilagineuse d'un os long est progressivement remplacée par du tissu osseux tant au niveau épiphysaire que diaphysaire. Les cartilages de conjugaison (dit de croissance) (= 1) unissent diaphyse et épiphyses*

***B** : Les côtes 2 à 10 sont unies directement ou indirectement au sternum par une pièce cartilagineuse (= 2)*

- Les *symphyses* ou articulations cartilagineuses secondaires qui siègent dans le plan médian : symphyses pubienne, mandibulaire, manubrio-sternale et intervertébrales. Les symphyses mandibulaire et manubrio-sternale s'ossifient (figure 5-61).

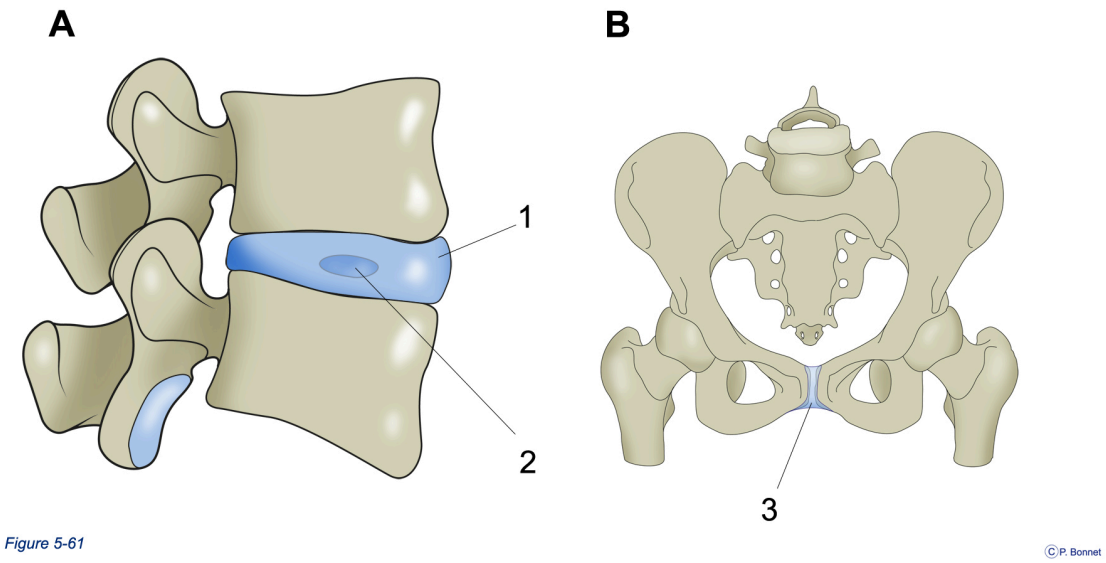

Figure 5-61 ***Symphyses***

***A** : symphyse intervertébrale ou disque intervertébral (= 1) comportant une zone centrale de consistance plus molle, le nucléus pulposus (= 2)*

***B** : symphyse pubienne (= 3) unissant les deux portions pubiennes des os coxaux.*

Les articulations osseuses ou synostoses.

Les deux pièces osseuses sont soudées sans mouvement possible, il ne s'agit donc plus de véritables articulations. On retrouve dans ce groupe (figure 5-62)

- les zones de fusion diaphyso-épiphysaires liées à l'ossification des cartilages de croissance ou plaque épiphysaires donnant les lignes épiphysaires visibles aux rayons X et les zones de fusion des portions osseuses formant les os complexes (os coxal : pubis, iliaque et ischion, le sacrum et les vertèbres S1 à S5 ou le coccyx et les vertèbres cox 1 à 4)
- la plupart des sutures du crâne à l'âge adulte, les jonctions mandibulaires ou manubrio-sternale
- souvent la jonction du manubrium et de la première côte

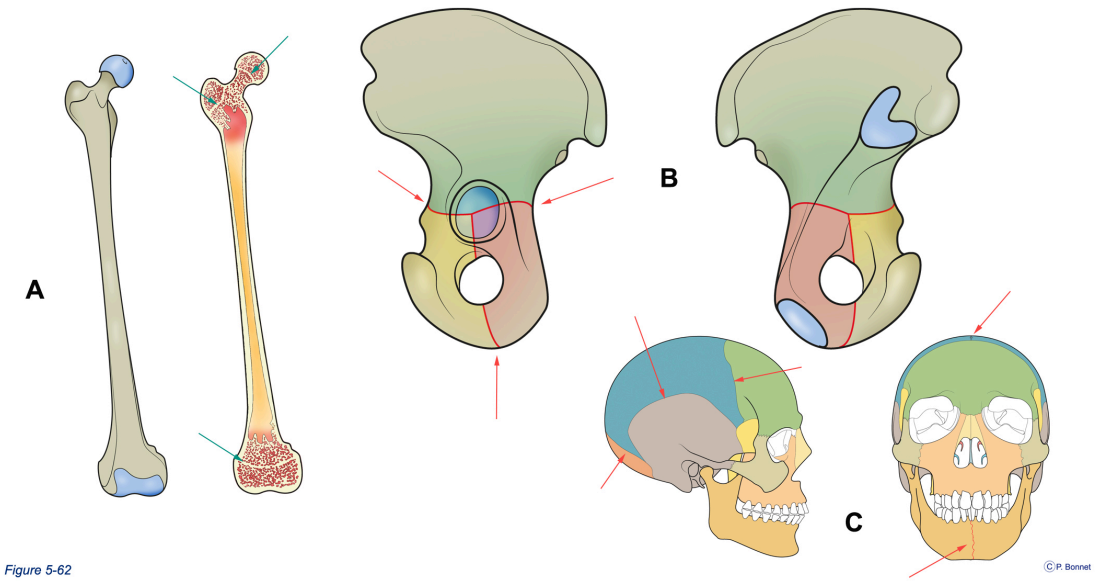

Figure 5-62 ***Synostoses***

***A** : Lignes épiphysaires fémorales*

***B** : Os coxal, fusion des os iliaque, ischion et pubis*

***C** : Sutures et symphyse mentonnière ossifées de tête osseuse*

Articulations complexes

Les deux os sont réunis au sein d'une cavité délimitée par du tissu fibreux : la cavité articulaire et la capsule articulaire. A la face interne de cette cavité le tissu fibreux se transforme en membrane synoviale sécrétant le liquide synovial visqueux et délimitant l'espace intrasynovial. Au sein de la cavité articulaire, l'os cortical des surfaces osseuses en contact l'une avec l'autre est recouvert de cartilage, le cartilage articulaire. Le liquide synovial, exsudat sanguin, contient de l'acide hyaluronique et agit comme lubrifiant des surfaces articulaires.

Des faisceaux fibreux insérés sur le périoste renforcent la cohésion de l'articulation : les ligaments articulaires.

- Les ligaments intrinsèques ou capsulaires correspondent à des épaississements de la capsule articulaire *(exemple : ligament collatéral interne du genou)*
- Les ligaments externes ou extracapsulaires sont individualisés à la surface de la capsule articulaire *(exemple : ligament collatéral externe ou fibulaire du genou)*.
- Les ligaments internes ou intracapsulaires sont situés au sein de la capsule mais en dehors de l'articulation délimitée par la membrane synoviale (extrasynoviaux) *(exemples : ligaments croisés du genou, ligament de la tête fémorale)*

Au sein de l'articulation du genou et de l'articulation temporo-mandibulaire on retrouve en intrasynovial des disques cartilagineux fixés à la capsule articulaire qui permettent une meilleure congruence des surfaces articulaires : les ménisques

La mobilité des articulations par rapport aux tissus extra articulaires (muscles, tendons, fascias, peau) est facilitées par des bourses séreuses. (figure 5-63)

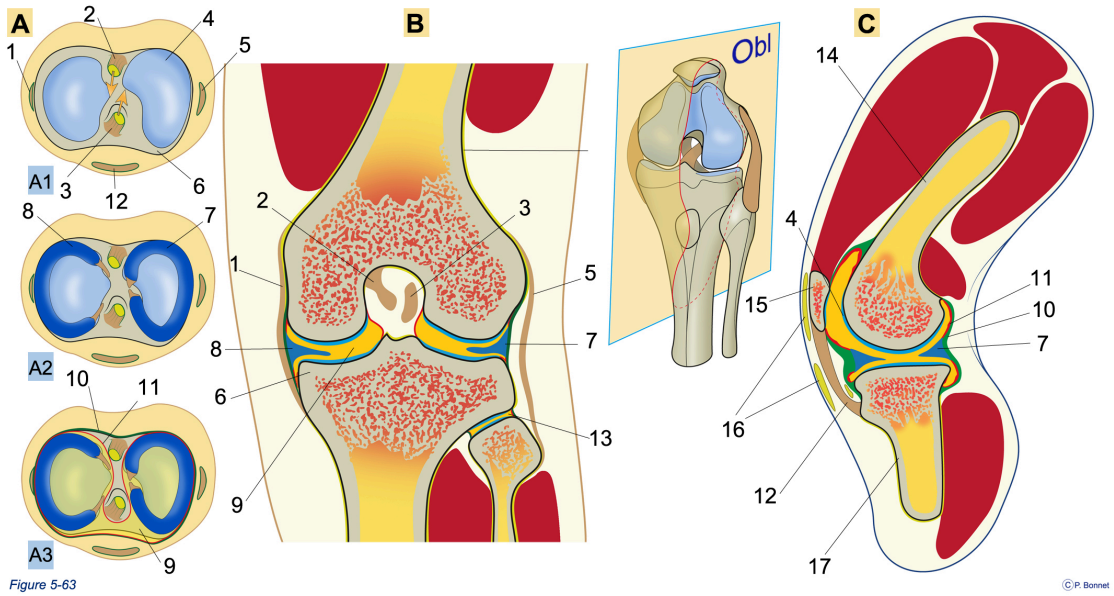

Figure 5-63 ***Articulation synoviale : genou***

***A** : vue supérieure du plateau tibial (= 6)*

A1 : cartilage articulaire = 4, ligament collatéral interne = 1 et externe ou fibulaire = 5, ligament croisé postérieur = 2 et antérieur = 3, ligament patellaire = 12

A2 : mise en place des ménisques, externe = 7 et interne = 8

A3 : représentation de la capsule articulaire = 10, de la membrane synoviale = 11 et de la cavité synoviale =9

***B** : coupe frontale de l'articulation du genou : 13 = articulation tibio-fibulaire supérieure.*

***C** : coupe oblique du genou suivant le plan Obl : 14 = diaphyse fémorale, 15 = patella, 16 = bourses séreuses, 17 = diaphyse tibiale.*

La classification des articulations complexes se base sur la géométrie des faces articulaires emboîtées. On distingue ainsi les articulations (figure 5-64) :

- *Planes*
- *Trochléennes* (charnière)

- *Trochoïdes* (pivot)
- *Condylaires* (ellipsoïdes)
- *En selle*
- *Sphéroïdes*

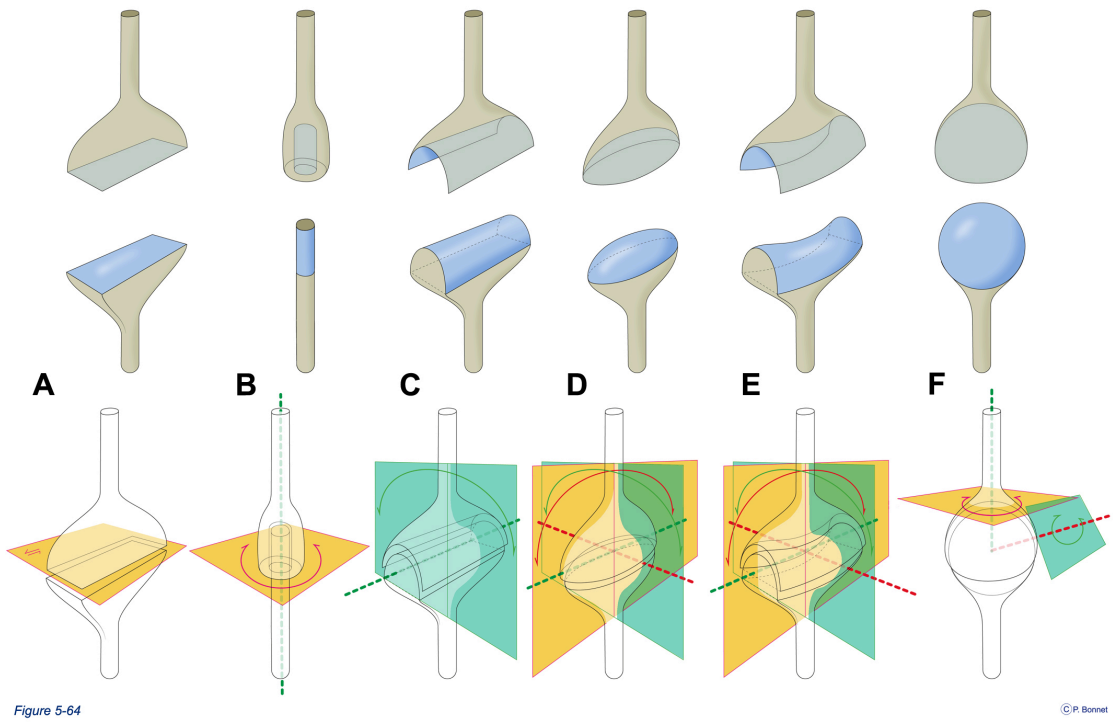

Figure 5-64 ***Articulations Synoviales – géométrie***

***A** : Articulation plane Les surfaces articulaires sont planes et réalisent des plans parallèles autorisant un mouvement de glissement limité par la capsule articulaire.*

***B** : Articulation trochoïde Les surfaces articulaires sont cylindriques, l'axe du cylindre correspond à l'axe principal de l'os. Le mouvement se fait autour de l'axe du cylindre et donc de l'os tel un pivot*

***C** : Articulation trochléenne Les surfaces articulaires sont cylindriques, l'axe du cylindre est perpendiculaire à l'axe principal de l'os. Le mouvement se fait autour de l'axe du cylindre telle une charnière.*

***D** : Articulation condylaire Les surfaces articulaires sont ellipsoïdes, un éllipsoïde (condyle) s'emboite dans une cavité glénoïde présentant un relief d'ellipsoïde en creux. Les mouvements sont possibles suivant deux axes de rotation perpendiculaires qui correspondent aux axes (grand et petit) de l'ellipsoïde.*

***E** : Articulation en selle Les surfaces articulaires dessinent une selle basée sur une ellipse: la première surface est en creux suivant le grand axe de l'ellipse et en relief suivant le petit axe tandis que la deuxième surface est en creux suivant le petit axe de l'ellipse et en relief suivant le grand axe. Les mouvements sont possibles suivant deux axes de rotation perpendiculaires qui correspondent aux axes (grand et petit) de l'ellipse concernée, avec une amplitude supérieure au mouvement de l'articulation condylaire.*

***F** : Articulation sphéroïde Les surfaces articulaires sont sphéroïdes, une sphère s'emboite dans une cavité glénoïde présentant un relief sphérique en creux. Les possibilités de mouvements sont multiples : l'axe de l'os portant la sphère peut se déplacer autour du centre de la sphère suivant tous les rayons et effectuer des rotations sur ce même axe.*

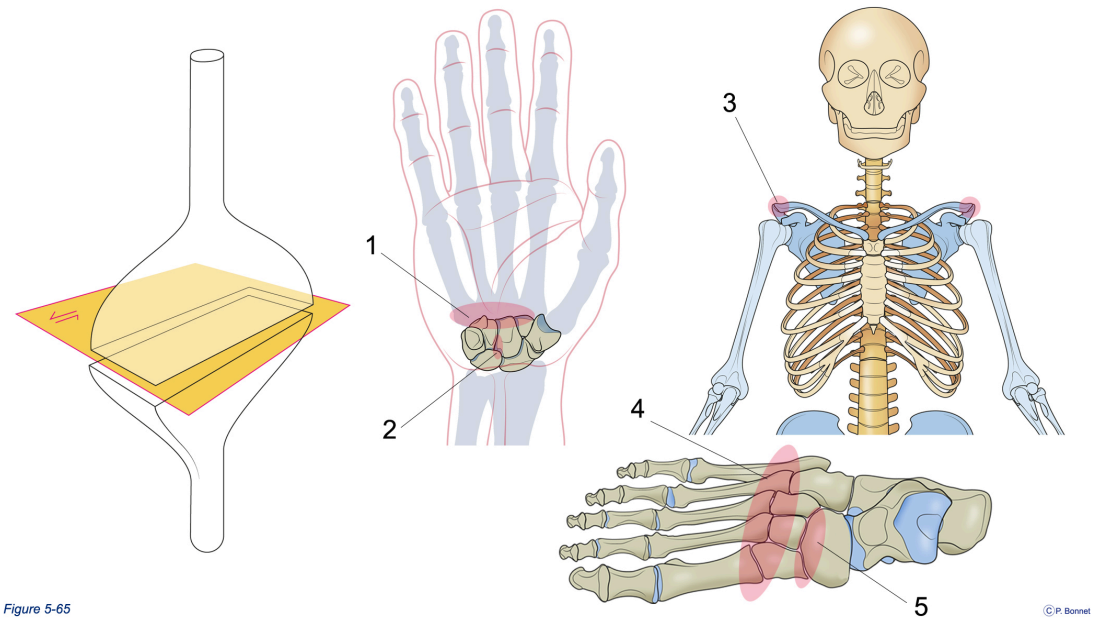

Figure 5-65 ***Articulations planes***

Exemples : Carpo-métacarpiennes R2 à R5 (= 1), certaines articulations du carpe (= 2), acromio-claviculaire (= 3), Tarso-métatarsienne (= 4) et certaines articulations du tarse.

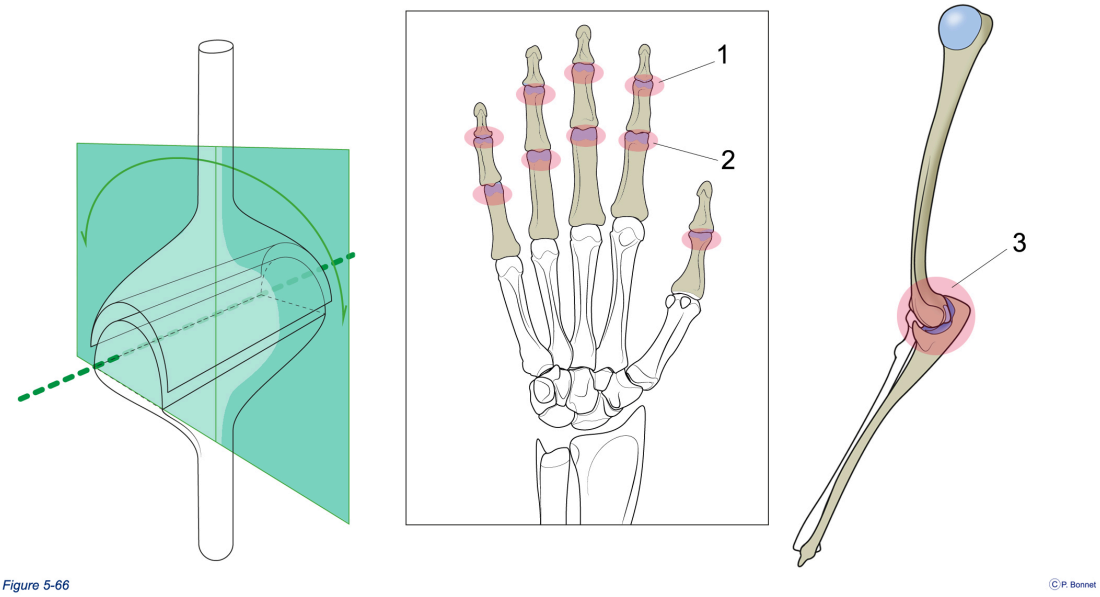

Figure 5-66 ***Articulations Trochléennes***

Exemples : articulations interphalangiennes distales (= 1) et proximales (= 2), articulation huméro-ulnaire (coude) (= 3)

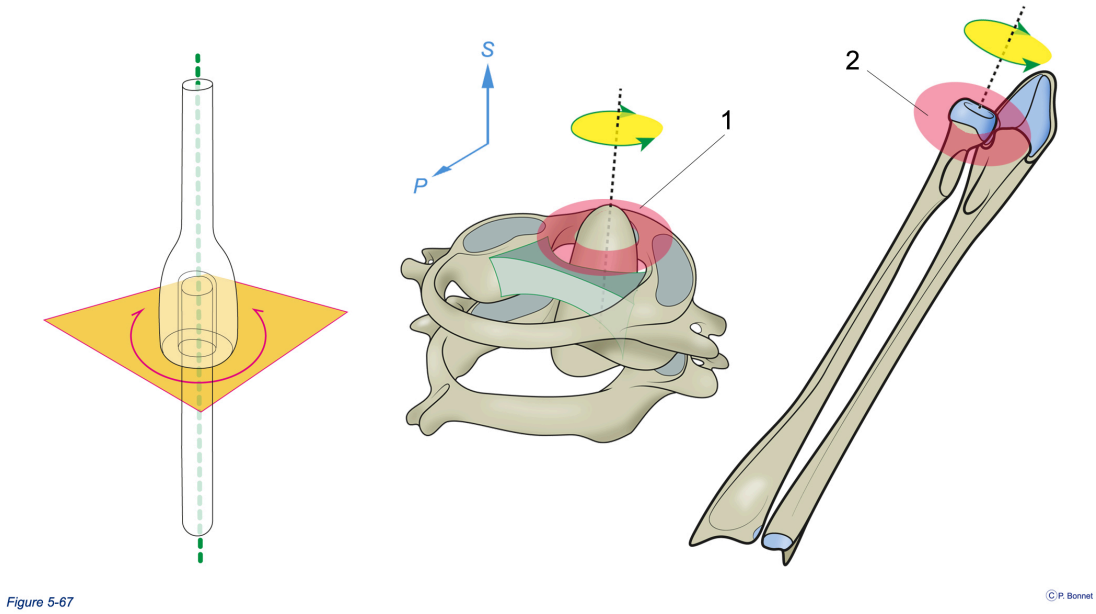

Figure 5-67 ***Articulations trochoïdes***

Exemples : articulation entre l'atlas et l'axis (= 1) ou entre la tête radiale et l'ulna (= 2)

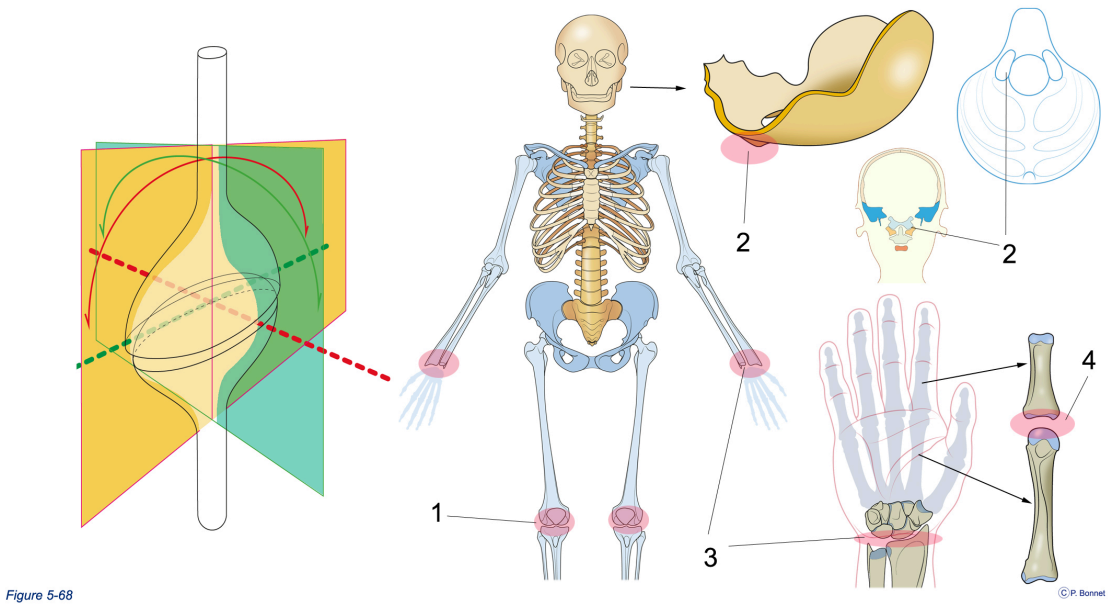

Figure 5-68 ***Articulations condylaires***

Articulation entre l'atlas et l'occipital, articulation métacarpo-phalangienne, l'articulation radio-carpienne, l'articulation fémoro-tibiale qui présente deux condyles (articulation bicondylaire)

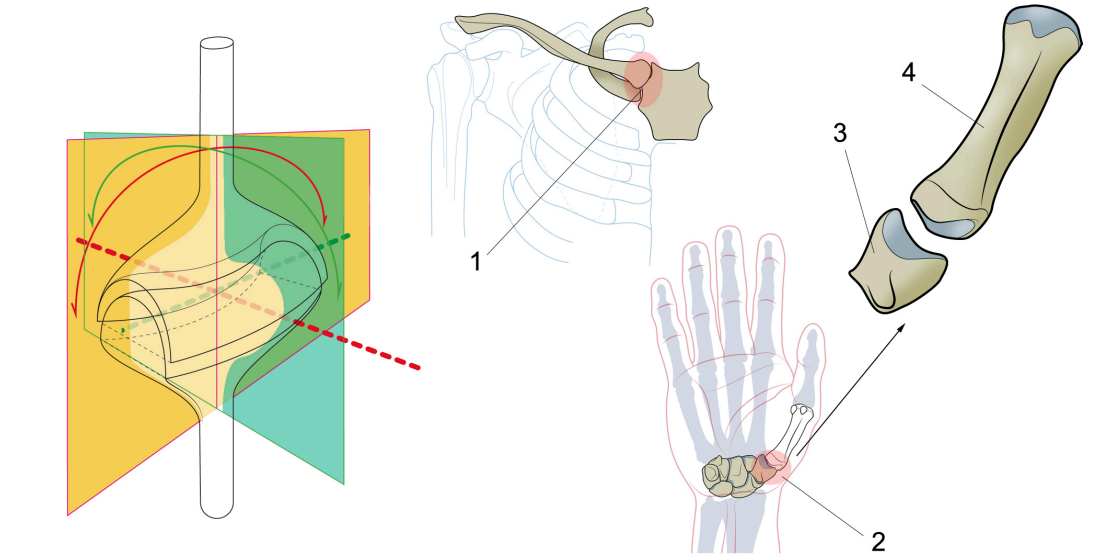

Figure 5-69 ***Articulations en selle***

Exemples : articulation entre la clavicule, le manubrium sternal et la première côte (= 1), la première articulation carpo-métacarpienne (= 2) entre le trapèze (= 3) et le premier métacarpien (= 4).

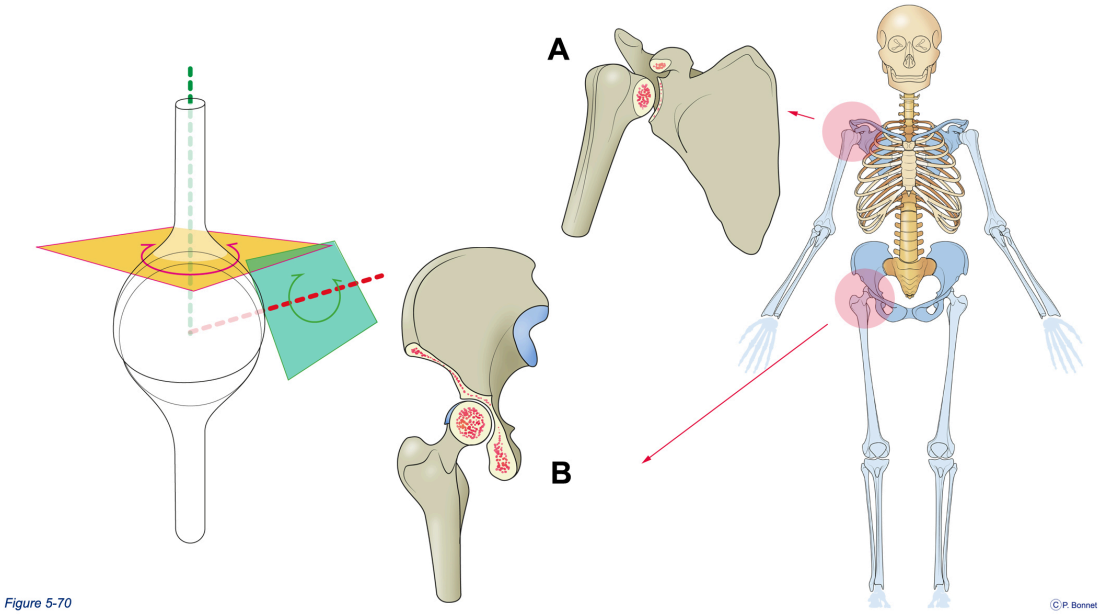

Figure 5-70 ***Articulations sphéroïdes***

***A** : Articulation scapulo-humérale (épaule)*

***B** : Articulation coxo-fémorale (hanche)*

Section des articulations par un plan frontal.

Amplitude des mouvements

L'amplitude de mouvement des articulations dépend de facteurs propres à sa géométrie mais également des tissus environnants.

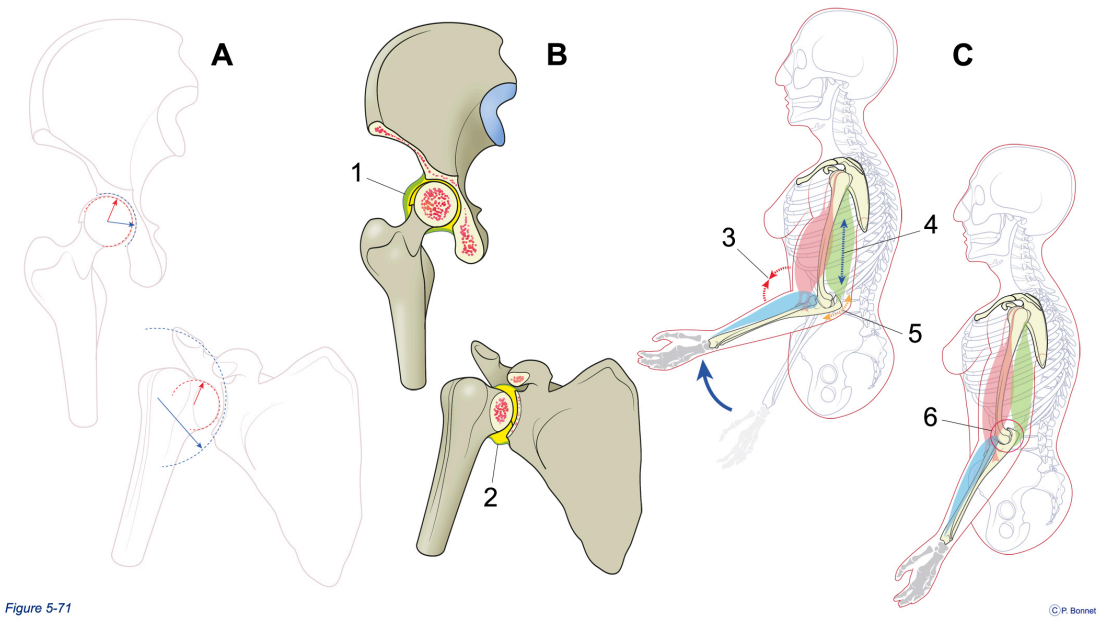

Figure 5-71 ***Amplitude des mouvements articulaires : facteurs limitants***

*Limitation osseuse : la géométrie des pièces articulaires : (**A**) la hanche présente des coubures similaires au niveau de la tête fémorale et de l'acétabulum alors qu'au niveau de l'épaule l'emboitement entre la tête fémorale et la glène scapulaire est moins prononcé. (**C**) L'extension du coude est limitée par la rencontre de l'olécrâne et de l'humérus (6)*

*Limitation ligamentaire : la laxité plus ou moins prononcée de la capsule articulaire et les ligaments mis sous tension limitent l'amplitude du mouvement : (**B**)La capsulaire articulaire de la hanche (= 1) est plus épaisse et resserrée que celle de l'épaule (= 2)*

*Limitation musculaire et des tissus mous : l'allongement des groupes musculaires au repos est limité : dans la flexion du coude (**C**), le triceps est étiré (= 4), les muscles de l'avant bras rencontrent ceux de la face antérieure du bras (= 3) et la flexion du coude nécessite la mobilité des tissus mous en regard (= 5)*

section 3 : myologie

La cellule musculaire

La cellule de base d'un muscle, le myocyte (ou myoblaste) en réponse à une stimulation (électrique ou chimique) est capable de raccourcissement au prix d'une dépense énergétique. Le cytoplasme du myocyte contient des chaînes de protéines qui se chevauchent et sont doués d'une activité enzymatique, les myofibrilles, permettant un téléscopage des protéines aboutissant à un raccourcissement de l'ensemble de la chaîne protéique. Ces chaînes, alignées au sein du cytoplasme, sont fixées par leurs extrémités à la membrane cytoplasmique. Ainsi, lors du raccourcissement des chaînes (contraction) la cellule se raccourcit et met en mouvement les structures auxquelles elle est elle-même fixée. (figure 5-72)

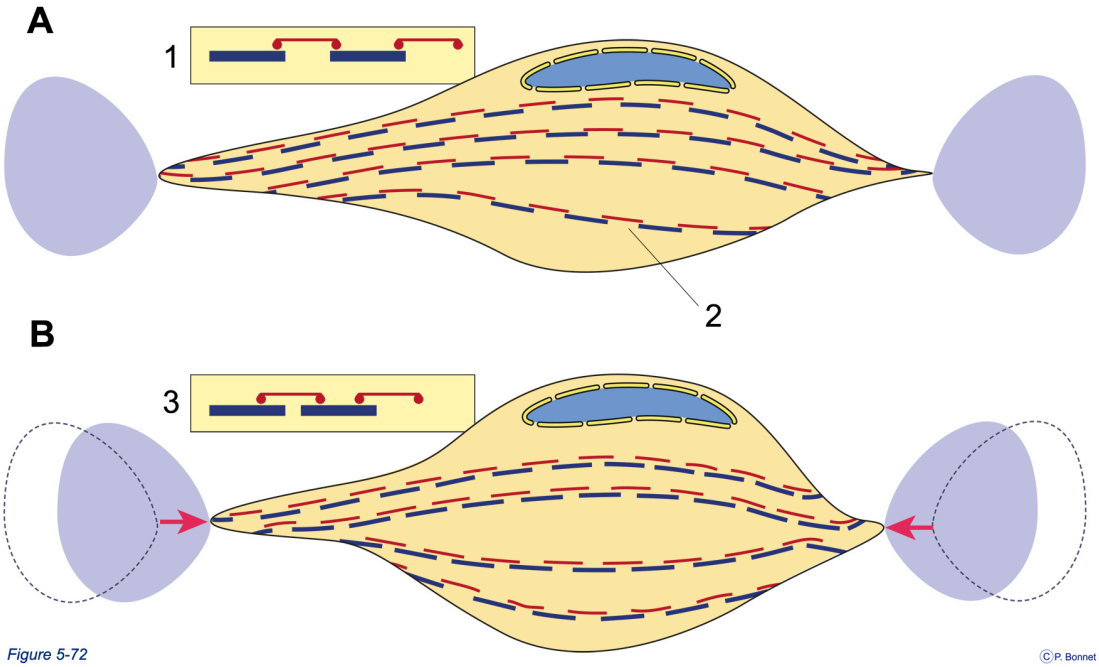

Figure 5-72 ***Myocyte***

***A** : Phase de repos, les myofibrilles alignées dans le cytoplasmes (= 2) sont composées de protéines chevauchées (= 1)*

***B** : Phase de contraction, le chevauchement est accentué (= 3) raccourcissant les myofibrilles fixées aux extrémités de la cellule qui se raccourcit et mobilise les éléments auxquels elle est attachée.*

Une fois le raccourcissement effectué, après une recharge en ressource énergétique, c'est un mécanisme passif qui permet le retour à la longueur initiale de la cellule : montage des cellules musculaires en groupes agoniste / antagoniste, effet de la pesanteur, distension par une pression cavitaire... (figure 5-73)

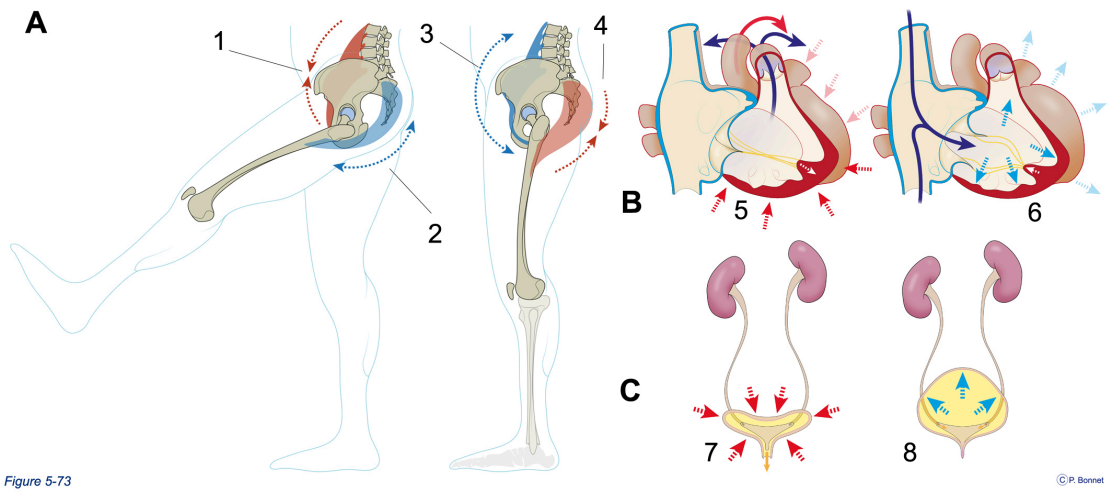

Figure 5-73 ***Relâchementet élongation musculaires***

A *muscles striés squelettiques : la contraction (ici une flexion de la hanche) d'un agoniste du mouvement (= 1) provoque l'élongation de son antagoniste (= 2), dans le mouvement inverse les rôles sont échangés, la contraction de 4 (agoniste) entraîne l'extension de la hanche et l'élongation du fléchisseur (antagoniste)*

B *muscle strié cardiaque : la contraction des ventricules (= 5) (systole ventriculaire) chasse le sang hors du cœur, la relaxation ventriculaire (diastole ventriculaire) est favorisée par le remplissage en provenance des oreillettes (passif et actif)*

C *muscles lisses : la contraction de la vessie (= 7), muscle lisse creux (ou détrusor), projette l'urine vers l'urèthre, le relâchement du détrusor et son expansion se fait par le remplissage par l'urine d'origine urétérale.*

Classification des muscles.

On distingue les **muscles lisses** et les **muscles striés** (squelettiques et cardiaque).

Le muscle lisse se compose d'un ensemble de myocytes orientés le plus souvent de façon identique au sein desquels les chaînes de protéines sont disposées dans la même direction sans alignement des zones de chevauchement. L'aspect macro- et microscopique est celui d'une bande lisse d'où son nom de muscle lisse. Ces bandes ou plaques musculaires composent la parois de nombreux viscères (tube digestif, système urinaire et génital) et se retrouvent à de multiples endroits du corps (peau, œil, vaisseaux…). La contraction de ces muscles est involontaire, modulée par les systèmes nerveux autonomes en réponse à leurs médiateurs chimiques et capable de maintenir un tonus important de longue durée (exemple: systèmes sphinctériens involontaires). (figure 5-74)

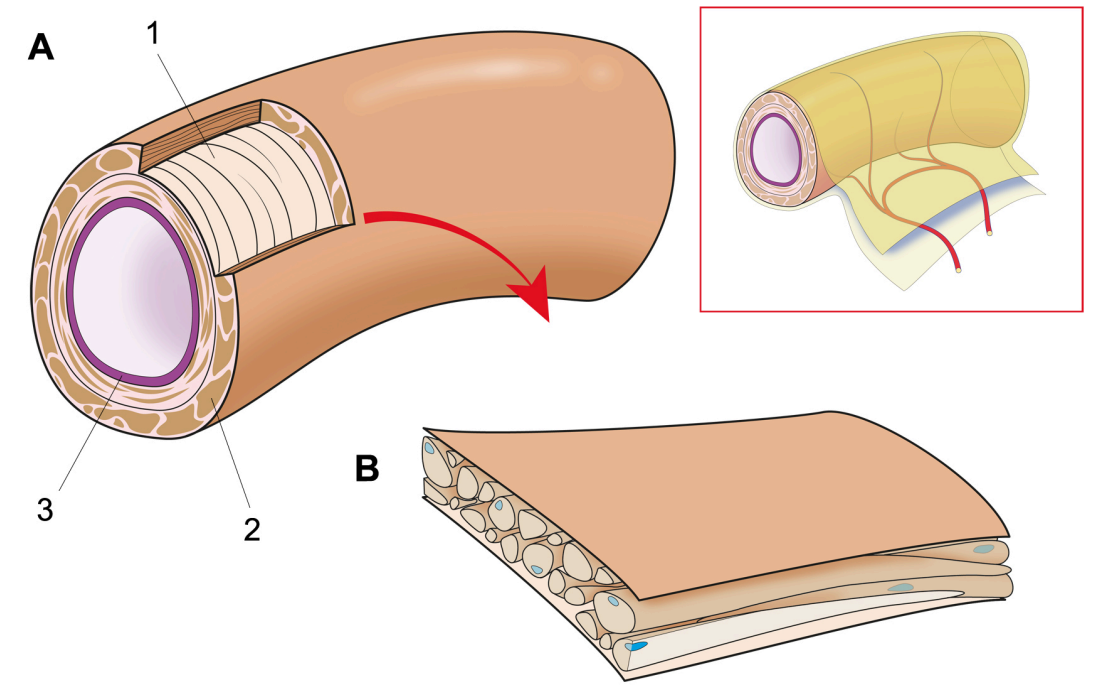

Figure 5-74 ***Muscleslisses***

***A** : Portion d'intestin grêle (repris avec sa vascularisation en cartouche) montrant les tuniques musculaires lisses circulaire (interne) (= 1) et longitudinale (externe) (= 2) délimitant la cavité intestinale (lumière) tapissée de sa muqueuse (= 3)*

***B** : agrandissement d'une portion des muscles lisses longitudinaux externes formés de cellules orientées parallélement, fusiformes et mononuclées.*

Le muscle strié présente deux caractéristiques :

- les chaînes protéiques orientées au sein du cytoplasme sont alignées : les zones de chevauchement sont disposées côte à côte. A faible grossissement microscopique, cet alignement dessine une striation transversale d'où la dénomination de muscle strié.

- les différents myocytes fusionnent pour donner naissance à des cellules plurinuclées organisées soit en syncytium (réseau) (muscle strié cardiaque) soit en gigantesques cellules, les fibres musculaires striées squelettiques. (Figure 5-75)

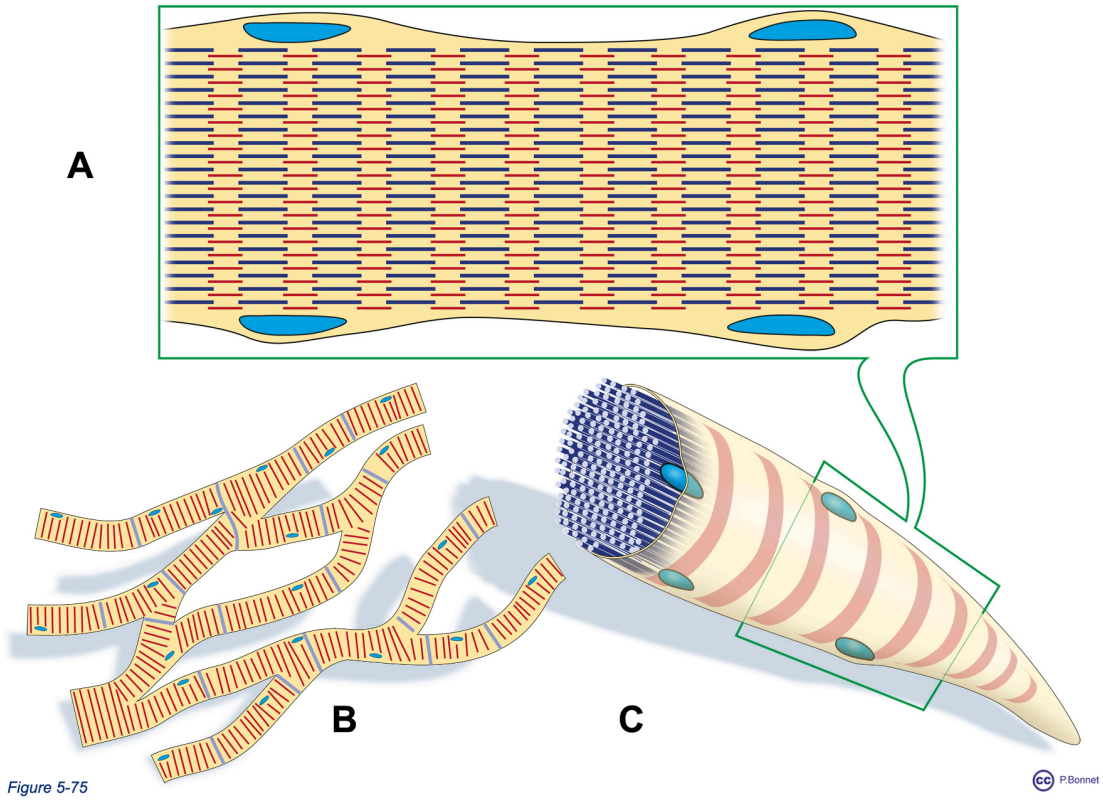

Figure 5-75 ***Muscles striés***

***A** : Agrandissement d'une portion de muscle strié montrant l'alignement des chaînes protéiques donnant la striation transversale*

***B** : Fusion des cellules suivant un mode de réseau (syncitium) = muscle strié cardiaque*

***C** : Fusion pour former une cellule géante multinuclée (ici sectionnée transversalement), la fibre musculaire striée squelettique*

Le muscle strié cardiaque (myocarde) se contracte de façon autonome et modulée par les systèmes nerveux autonomes, il sera étudié dans le chapitre....

Les muscles striés squelettiques dépendent du système nerveux somatique, leur contraction est volontaire (contrôlée consciemment) ou réflexe.

Origine embryologique des muscles.

Les myocytes sont essentiellement originaires du feuillet mésodermique, suivant des modalités propres aux 3 types de myocytes : lisse, strié cardiaque et strié squelettique (Figure 5-76).

- Les muscles constituant la paroi de l'arbre respiratoire et du tube digestif viennent du mésoderme de la plaque latérale et ceux du système urinaire du mésoderme intermédiaire.
- Le muscle strié cardiaque naît du mésoderme situé au devant de la membrane pharyngée au niveau de l'aire cardiaque.
- Les muscles striés squelettiques viennent du mésoderme para-axial qui donnera les somitomères, puis les somites. Des somites naissent les dermatomes et myotomes.

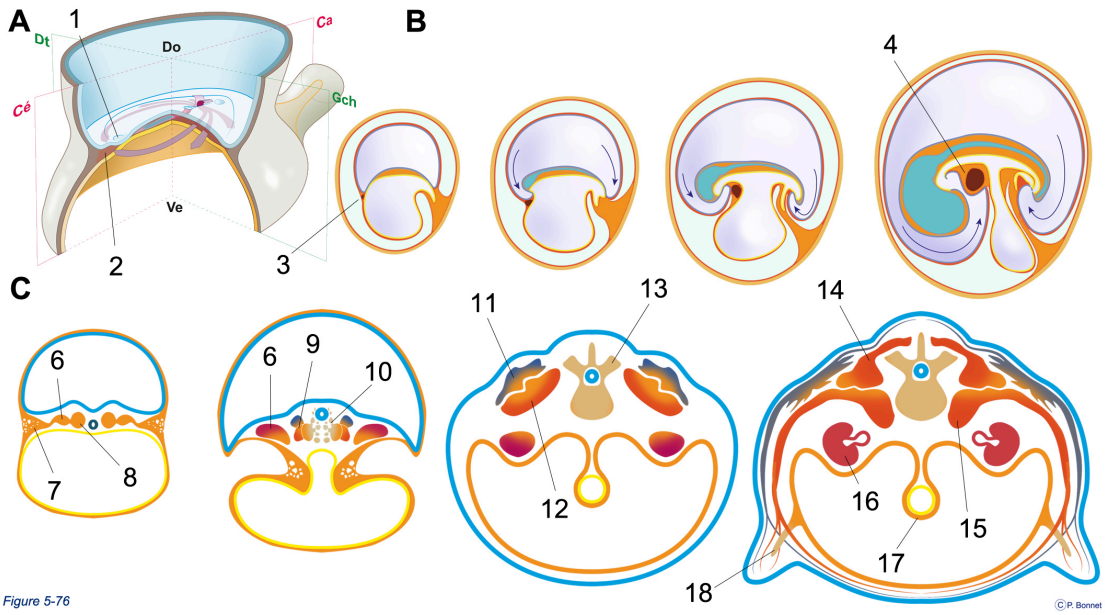

Figure 5-76 ***Origine des tissus musculaires***

Voir également les figures 3-13 et 3-16.

***A** : Vue supérieure de l'embryon lors de la gastrulation, le mésoderme est mis en place, une portion migre au devant de la membrabe pharyngée (= 1) pour former l'aire cardiaque primitive (= 2)*

***B** : Série de coupes sagittales montrant la mise en place du cœur primitif (= 3) issu du mésoderme de l'aire cardiaque progressivement en position ventrale et thoracique (= 4)*

***C** : Série de coupes transversales montrant l'évolution du feuillet mésodermique divisé en lame latérale (= 7) , mésoderme intermédiaire (= 6) et mésoderme paraaxial (= 8)*

La plaque latérale donnera la splanchnopleure (= 17) à l'origine des muscles lisses du tube digestif et de l'arbre respiratoire et la somatopleure donnant le futur axe osseux des membres (= 18)

Le mésoderme intermédiaire est à l'origine du système urinaire (=16) et d'une partie du système génital dont il donnera la musculature lisse

Le mésoderme paraaxial (= 8) évolue en somitomères puis somites qui se divisent en sclérotome (= 10) à l'origine du rachis (=13) et en dermato-myotomes (= 9)

Les dermatomo-mytomes donneront

- *Les dermatomes (= 11) (derme, nerfs et muscles lisses de la peau)*
- *Les myotomes (= 12) qui se divisent en*
    - *Hypomères (= 15) dont sont issus les muscles de l'abdomen, du thorax, les muscles para-axiaux ventraux et ceux des membres*
    - *Epimères (= 14) qui donneront les muscles du dos, paraaxiaux dorsaux.*

Le muscle strié cardiaque sera décrit dans le chapitre 6, les muscles lisses seront étudiés avec les viscères. Tout ce qui suit ne concerne que les muscles striés squelettiques, objet de ce chapitre.

Rôles des muscles striés squelettiques.

En se contractant, en fonction de leurs attaches, les muscles permettent (figure 5-77)

- les mouvements du corps humain
- le maintien de la posture par la stabilisation des articulations.

Ils forment les parois du tronc et interviennent pour fermer les extrémités de viscères (rôle sphinctérien). Ils sont également capables de fournir de la chaleur par un découplage de la séquence énergétique chimique/mécanique (frissonnements).

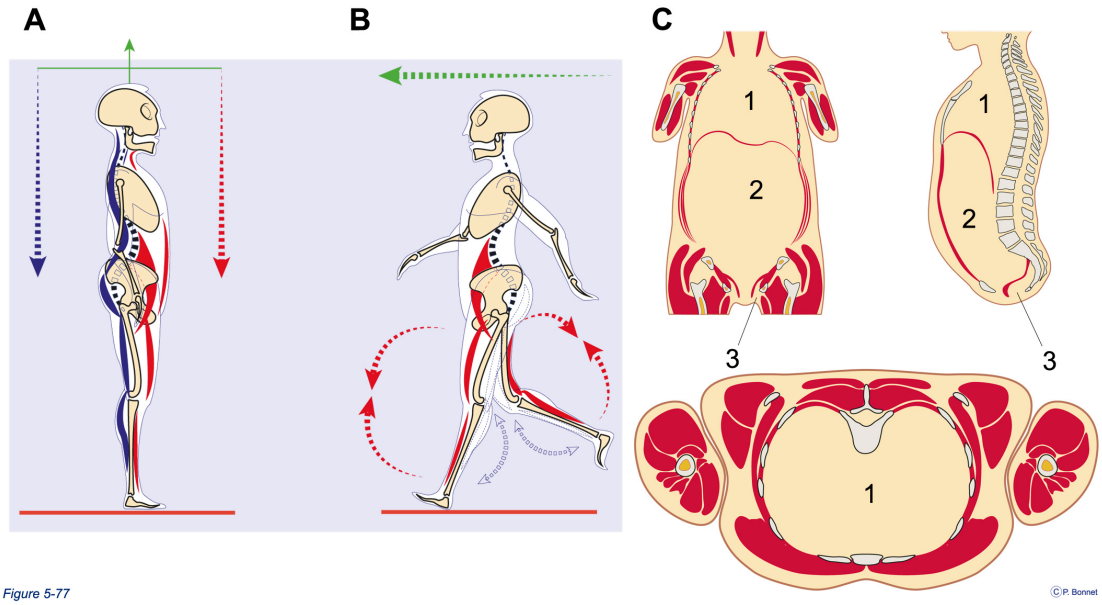

Figure 5-77 ***Action des muscles striés***

***A** : Contraction des couples agonistes / antagonistes (voir figure 5-81) pour assurer la posture*

***B** : Contractions alternatives de ces couples pour permettre le mouvement*

***C** : Fermeture des parois du tronc (coupes frontale (F), sagittale (S) et transversale(T)) : 1 = thorax, 2 = cavité abdomino-pelvienne, 3 = périnée*

Terminologie

La myologie comporte une terminologie morphologique et fonctionnelle.

Morphologiquement, partant de l'os le plus proximal, le muscle s'attache à son **point d'origine** et trouve son **insertion** sur l'os distal qui sera rapproché de l'os proximal (dit immobile) lors de son raccourcissement. Usuellement on parlera

d’insertions proximale (origine) et distale (insertion proprement dite). Les attaches peuvent être directes sur l’os ou indirecte via un tendon (corde fibreuse) ou une aponévrose (lame fibreuse) (figure 5-78).

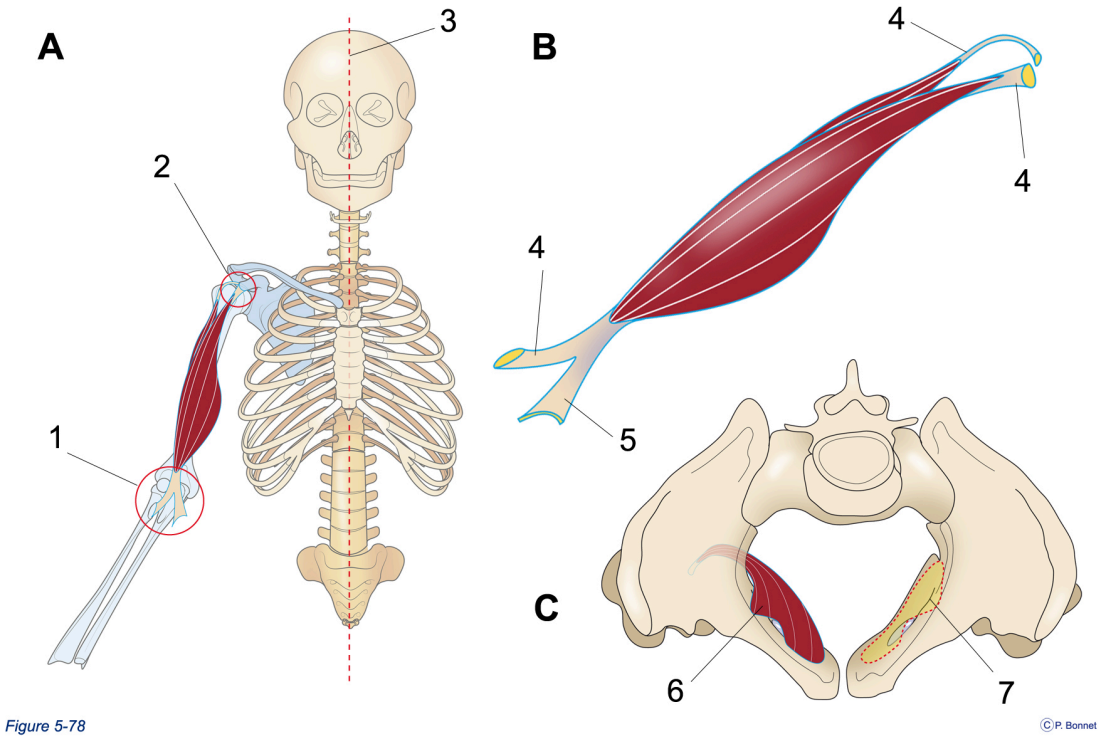

Figure 5-78 ***Insertions musculaire***

***A** : L'attache musculaire la plus distale (= 1) par rapport à l'axe médian (= 3) est l'insertion musculaire, l'attache la plus proximale est l'origine (= 2)*

***B** : Attaches indirectes par un tendon (= 4) ou une aponévrose (= 5)*

***C** : Attache directe sur l'os (= 6) du muscle obturateur interne, en 7 surface d'attache sur l'os coxal*

Les myocytes (cellules géantes plurinuclées) forment les **fibres musculaires** et s'organisent en **faisceaux musculaires** (figure 5-79 et 80)

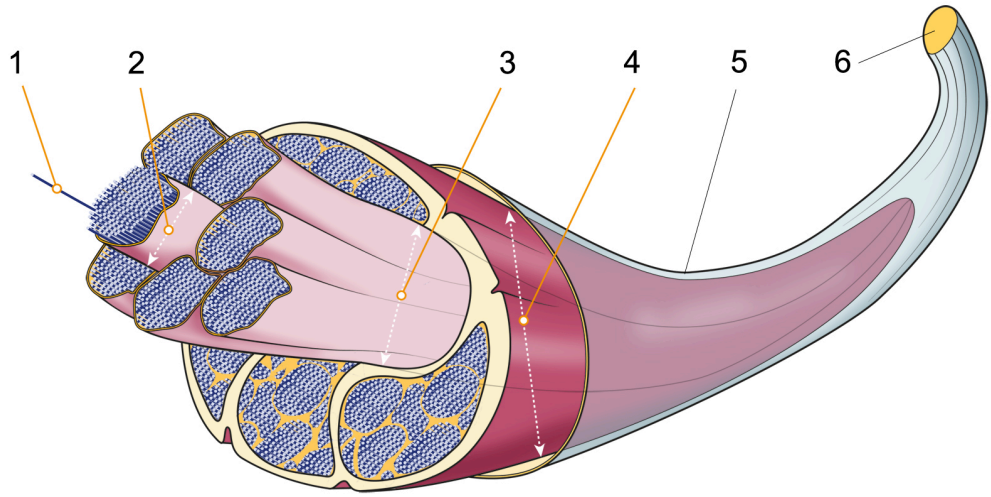

Figure 5-79 ©P. Bonnet

Figure 5-79 ***Les composants d'un muscle***

Les chaines protéiques (myofibrilles) (= 1) sont regroupées dans un myocyte plurinucléé, la fibre musculaire (= 2). Plusieurs fibres musculaires constituent un faisceau musculaire (= 3), les faisceaux musculaires associés constituent le muscle (= 4), recouvert de son aponévrose (= 5) et attaché au squelette indirectement par un tendon (= 6) ou une aponévrose d'insertion, voire directement sur le périoste.

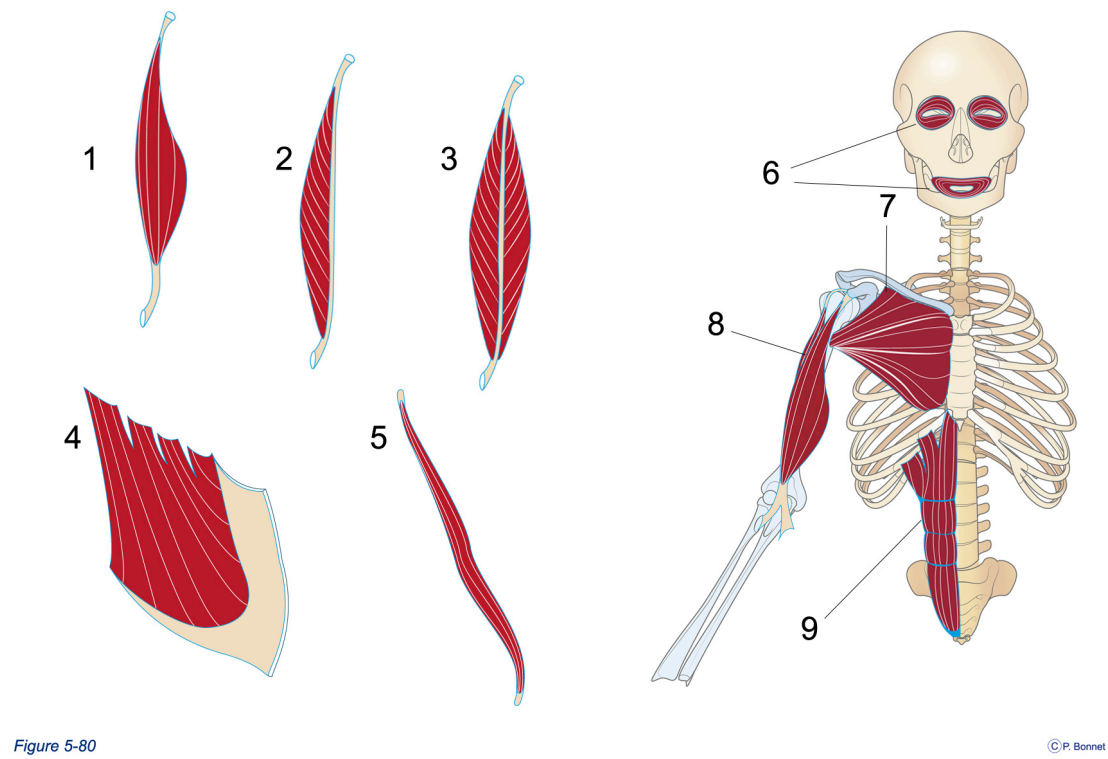

Figure 5-80 ***Morphologiemusculaire***

Des faisceaux parallèles dessinent une courroie (= 5) ou un fuseau (= 1)

Des faisceaux courts sont disposés en diagonale sur un tendon central, sur un (unipenné) (= 2) ou sur ses deux côtés (bipenné) (= 3)

Des faisceaux disposés en éventail, se réunissent sur un tendon unique (convergent) (= 7)

Des faisceaux dessinent des cercles concentriques laissant un orifice central : muscles oribculaires (= 6)

Les faisceaux naissent de plusieurs origines, 2 (biceps = 8), 3 (triceps), 4 (quadriceps)

Les faisceaux dessinent des plaques, muscles plats (=4) ou des bandes avec des tendons intermédiaires (= 9)

Fonctionnellement, les muscles ou leurs faisceaux constitutifs, s'organisent en couples **agonistes** ou **antagonistes** en fonction du déplacement qu'ils opèrent sur une même articulation (figure 5-81).

- Deux muscles agonistes provoquent le même mouvement de l'articulation.
- Deux muscles antagonistes provoquent des mouvements opposés, la contraction de l'un permet l'allongement de l'autre lorsqu'il est relâché. Par contre, lors d'une contraction simultanée de muscles antagonistes, l'articulation est immobilisée (rôle dans la posture).

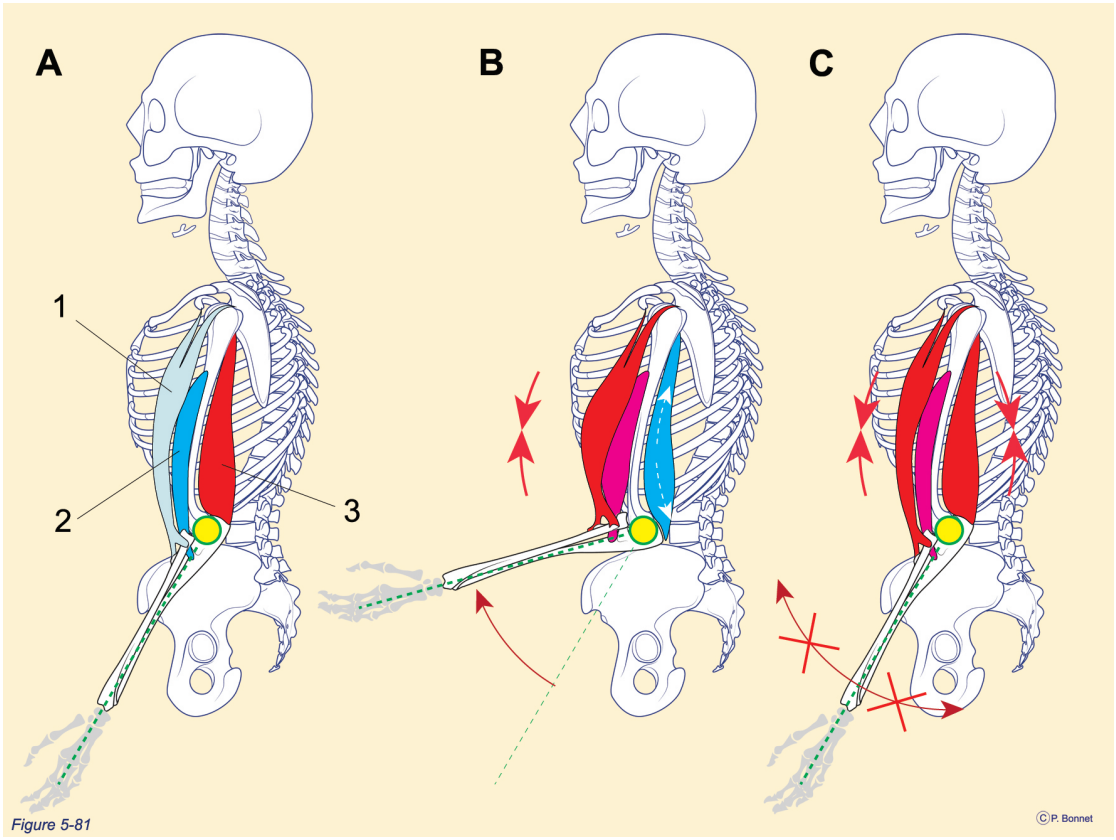

Figure 5-81 ***Agonistes antagonistes***

***A** : le Biceps (= 1) et le Brachial (= 2) sont agonistes pour la flexion du coude, le Triceps (= 3) , extenseur, leur est antagoniste*

***B** : la contraction conjointe de 1 et 2 permet la flexion du coude et l'élongation de 3*

***C** : la contraction simultanée de 1, 2 et 3, bloque l'articulation du coude dans sa position*

Les muscles se raccourcissent activement et rapprochent origine et insertion : on parle de contraction **concentrique.** Lorsqu'un muscle freine le mouvement d'une articulation, il se contracte mais origine et insertion s'éloignent : on parle de contraction **excentrique.** (figure 5-82)

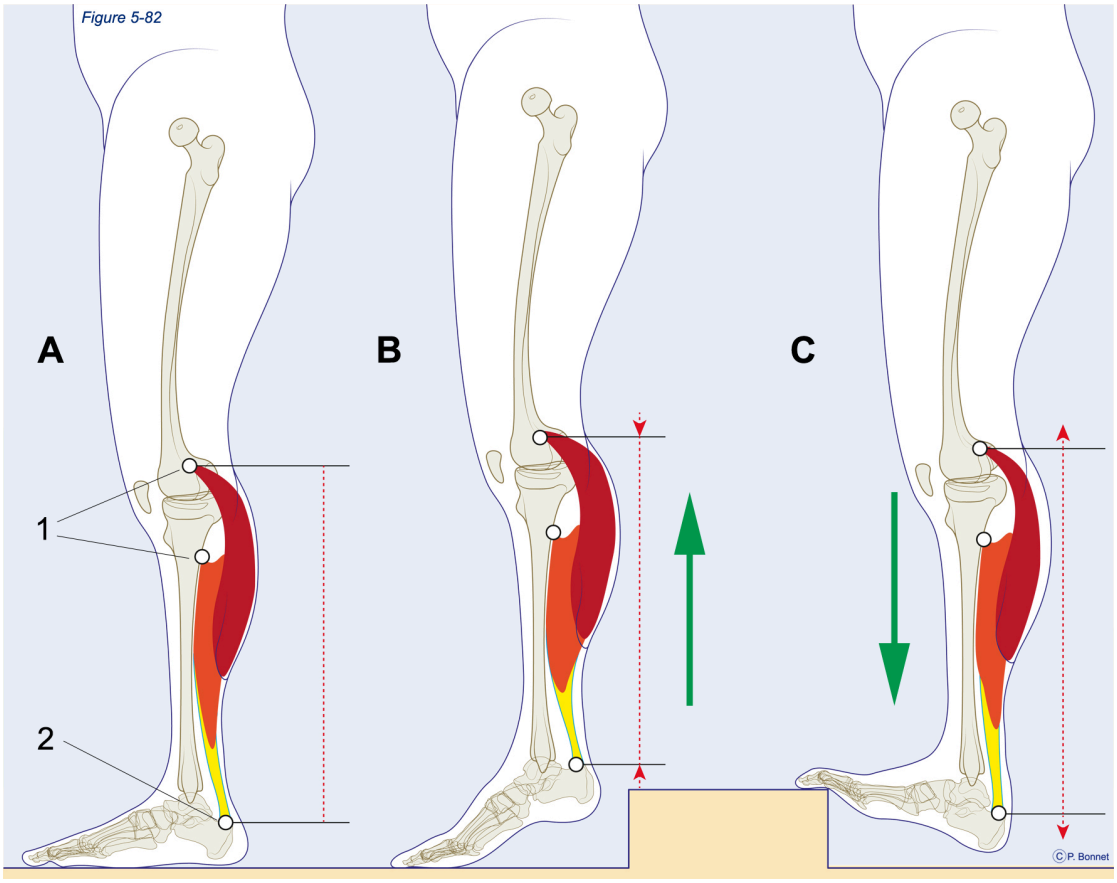

Figure 5-82 ***concentrique / excentrique***

***A** : Origines (1) et insertion (2) du triceps sural*

***B** : Contraction concentrique lors du dressement sur la ponite des pieds : origine et insertions se rapprochent*

***C** : Contraction excentrique lorsque le triceps sural freine la descente du talon : origines et insertion s'éloignent*

Dans certaines situations, la contraction se fait à tension constante (isotonique), à longueur musculaire constante (isométrique) ou à vitesse constante (isocinétique).

La traction musculaire s'applique sur des os articulés : en fonction du point d'appui et des zones d'application de la charge et de la traction, on décrit les trois systèmes mécaniques de **levier** permettant une amplification du mouvement ou une démultiplication de la charge. (figure 5-83)

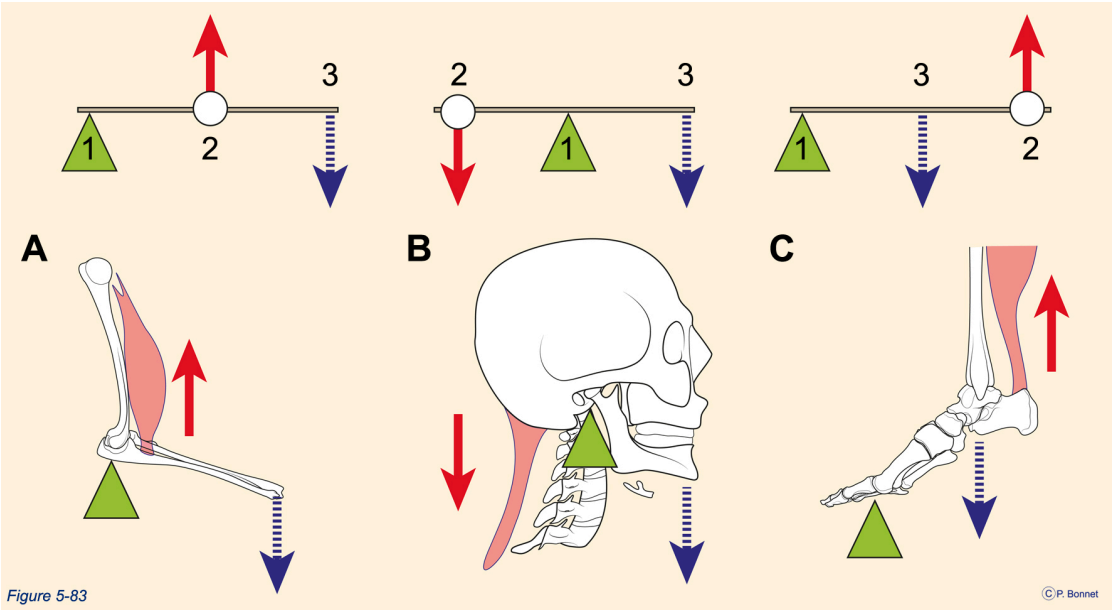

Figure 5-83 ***Les trois types de levier***

Les leviers se caractérisent par les positions relatives du point d'appui (=1), de la force (= 2) et de la charge (= 3)

***A** : levier inter-moteur ou interforce (biceps au niveau du coude)*

***B** : levier inter-appui (trapèze, splénius, épineux au niveau de l'articulation crâne / colonne cervicale)*

***C** : levier inter-résistant (triceps sural au niveau de l'articulation de la cheville)*

Aperçu des principaux muscles

Le corps humain comporte plus de 600 muscles. Leur connaissance (insertions, fonction, innervation) doit s'intégrer dans une approche fonctionnelle dont la précision dépasse l'objectif de cet ouvrage . L'aperçu de la disposition de ces muscles est divisé arbitrairement comme suit :

- A – Muscles de l'axe corporel dorsalement et ventralement
- B – Muscles composant les parois thoraciques, abdominales et pelviennes
- C -Muscles de la tête et du cou
- D – Muscles de l'épaule et du membre supérieur
- E – Muscles de la hanche, de la fesse et du membre inférieur

Muscles de l'axe corporel, dorsalement et ventralement

Dorsalement (figure 5-84), dans les gouttières dessinées par les apophyses épineuses et transverses des vertèbres se logent les muscles érecteurs du rachis étendus de l'os occipital au sacrum. Ils équilibrent le mouvement de flexion antérieur du rachis lié à la pesanteur et à l'action des muscles antérieurs pour permettre l'érection verticale du rachis. Par leurs actions alternatives droites et gauches, ces muscles pairs participent aux mouvement de flexion / extension latérale du rachis et à sa rotation. Plus superficiellement, les muscles fixés aux rachis, aux crêtes iliaques, à la scapula et à l'humérus participent en plus aux mouvements de l'épaule, du bras et des côtes.

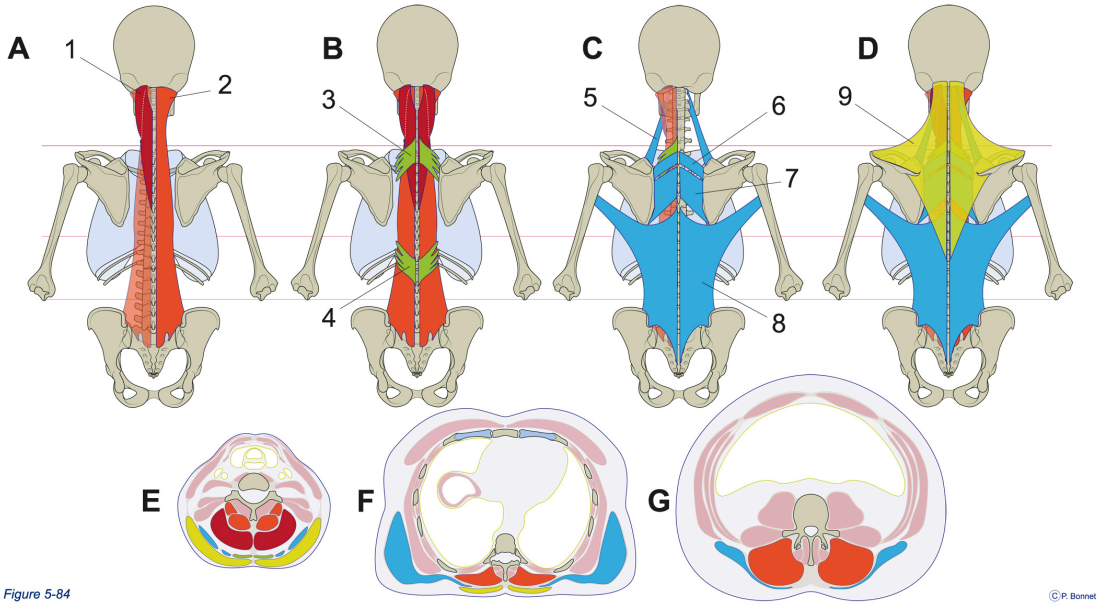

Figure 5-84 ***Les muscles dorsauxde l'axe (nuque et dos)***

***A** : Plan profond, en plus d'une série de muscles (non labellisés) insérés entre les apophyses transverses et épineuses, entre les apophyses épineuses et entre les transverses, se trouvent le M. Splénius (= 1) et les érecteurs du rachis (= 2)*

***B** : Plan intermédiaire composé des M. dentelés supérieur (= 3) et inférieur (= 4)*

***C** : Plan superficiel composé du M. angulaire de la scapula (= 5), des M. rhomboïdes (petit = 6 et grand = 7) et du grand dorsal (= 8)*

***D** : Plan superficiel recouvert du M. trapèze (= 9)*

*Coupes transversales montrant ces muscles au niveau cervical (**E**), thoracique (**F**) et lombaire (**G**)*

Ventralement (figure 5-85), les masses musculaires sont développées aux deux extrémités du rachis.

- Au niveau cervical, les muscles agissent comme des haubans (muscles scalènes) soutenant la colonne cervicale par leur insertion latérale sur les

premières côtes tout réduisant l'inclinaison latérale des premiers arcs costaux.

- Au niveau lombo sacré, ils solidarisent le rebord costal postérieur (XIIème côte) à la crête iliaque (carré des lombes), réduisant l'élévation des côtes inférieures. Le muscle psoas iliaque inséré à la fois sur le rachis et l'aile iliaque agit comme le plus puissant fléchisseur de la hanche sur le bassin, et permet en fonction de sa contraction uni ou bilatérale, l'inclinaison du rachis, antérieurement et latéralement.

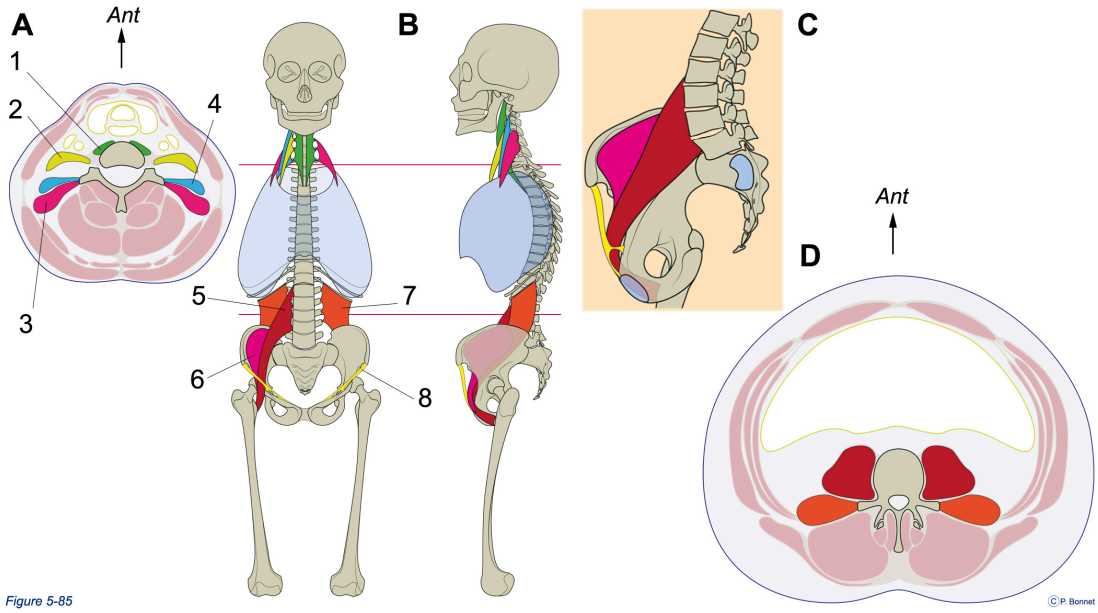

Figure 5-85 ***Les muscles ventraux de l'axe***

***A** : Coupe transversale de la base du cou montrant les muscles*

Long du cou et de la tête = 1

Scalène antérieur = 2

Scalène postérieur = 3

Scalène moyen = 4

***B** : Vue de face et de profil gauche : 5 = muscle psoas et 6 = muscle iliaque se réunissant pour passer sous le ligament inguinal (= 8) , 7 = carré des lombes.*

***C** : Agrandissement d'une section sagittale du tronc, partie inférieure, vue interne.*

***D** : Coupe transversale de l'abdomen montrant les rapports des muscles carré des lombes et psoas*

Muscles composant les parois thoraciques,

abdominales et pelviennes

Au niveau thoracique (figure 5-86), les espaces intercostaux sont fermés par 3 couches de muscles qui en tentant de rapprocher les côtes lors de leur contraction, stabilisent l'espace intercostal lors des mouvements respiratoires (tendance à la dépression de l'espace en inspiration et l'inverse en expiration). Les intercostaux externes élèvent globalement les côtes et sont inspirateurs à l'inverse des intercostaux internes et intimes qui sont expirateurs.

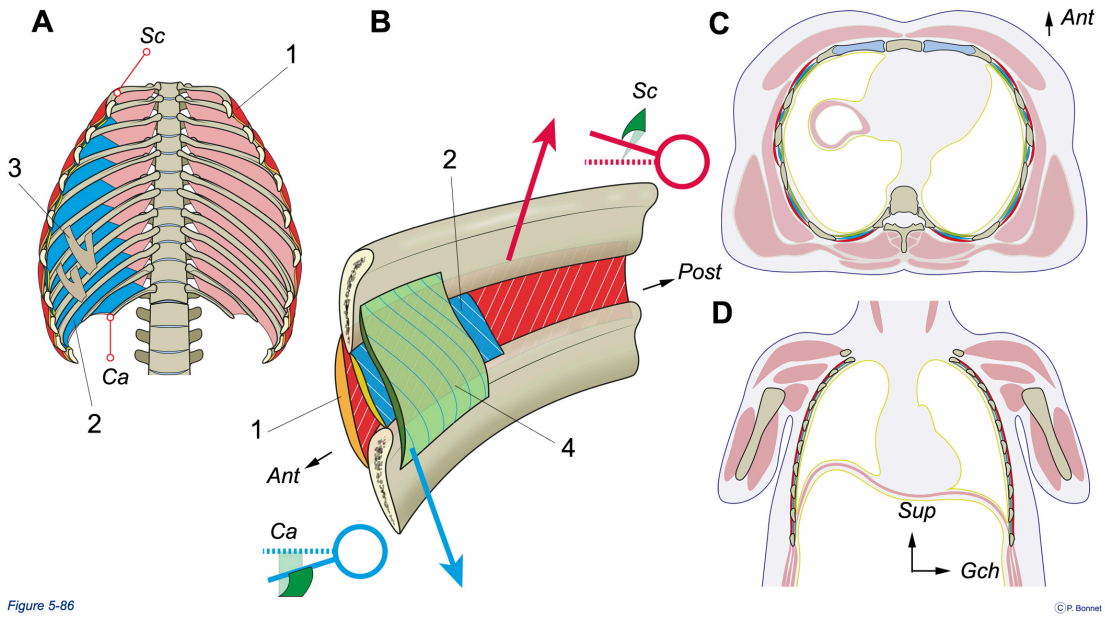

Figure 5-86 ***Les muscles fermant la cage thoracique***

Les espaces intercostaux sont fermés par les muscles intercostaux (externes = 1), internes (= 2) et intimes (= 4) auxquels s'ajoutent à la face interne du thorax les muscles subcostaux (= 3) et transversaux.

***A** : Vue de la portion postérieure d'une section frontale du thorax montrant la répartition des intercostaux internes , externes (les intercostaux intimes ne sont pas représentés) et des subcostaux.*

***B** : Vue interne d'un espace intercostal entre deux fragments de côtes. De part leur répartition et le blocage de la descente des premières côtes par l'étirement des muscles scalènes (= Sc), les intercostaux externes élèvent les côtes et sont inspirateurs. Inversément, les intercostaux internes et intimes abaissent les côtes et sont expirateurs en raison de leur répartition et de l'impossibilité du relèvement des dernières côtes par l'étirement du muscle carré des lombes (= Ca).*

***C :** Coupe transversale du thorax et disposition des intercostaux.*

***D** : Coupe frontale du thorax et disposition des intercostaux.*

Au niveau abdominal (figure 5-87), partant dorsalement, 3 couches de muscles plats (oblique externe, oblique interne et transverse) rejoignent la paroi antérieure formée de deux muscles plats étendu de la cage thoracique au pubis de part et d'autre de la ligne médiane antérieure : les muscles grands droits de l'abdomen. Ils constituent la paroi latérale et antérieure de l'abdomen, par leurs contractions symétriques ou alternées ils produisent :

- La tension de la sangle abdominale (augmentation de la pression abdominale, refoulement céphalique des coupoles diaphragmatiques)
- L'abaissement du rebord costal inférieur
- L'inclinaison et la rotation du rachis

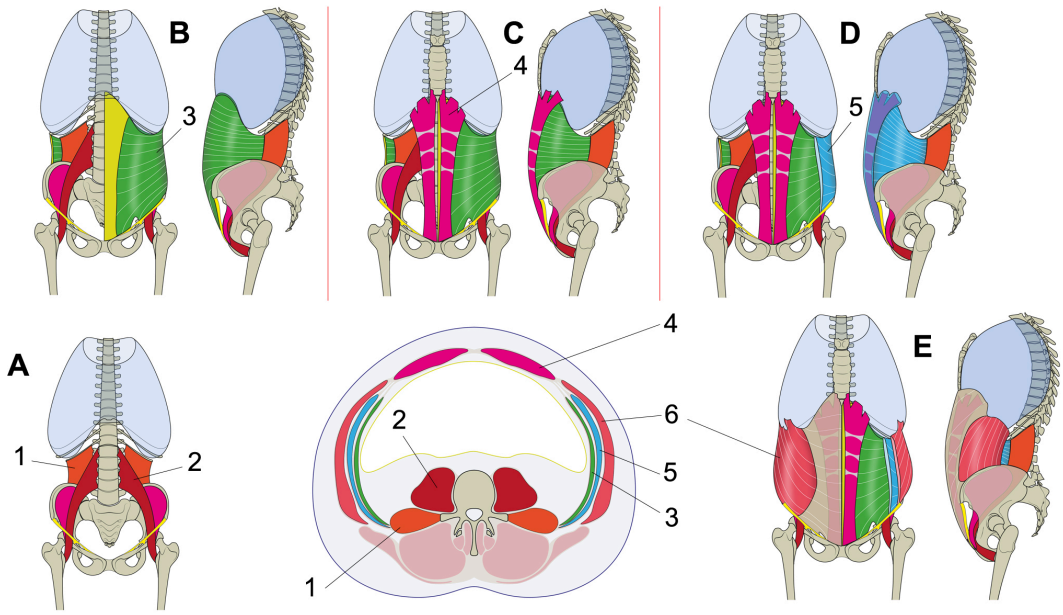

Figure 5-87 ***Les muscles constituant la paroi abdominale***

A *vue de face (muscles de la paroi postérieure) et coupe transversale au niveau lombaire: muscle carré des lombes = 1, muscle psoas iliaque = 2*

B *vues de face et de profil gauche, plan profond : muscle transverse = 3 dont l'aponévrose d'insertion antérieure rejoint son homologue hétérolatérale (représentation du seul muscle gauche en entier)*

C *vues de face et de profil gauche, plan profond : les muscles grands droits (= 4) se glissent au devant de l'aponévrose du transverse*

D *vues de face et de profil gauche, plan intermédiaire : le muscle oblique interne (= 5) recouvre le transverse (seule la moitié postérieure est représentée sur la vue de face) et son aponévrose d'insertion antérieure rejoint son homologue hétérolatérale en se divisant en deux feuillets emballant le muscle grand droit*

E *vues de face et de profil gauche, plan superficiel : le muscle oblique externe (représentation complète à droite, sectionné à gauche) s'insère antérieurement par une grande lame aponévrotique qui recouvre les grands droits.*

Les fibres de l'oblique externe sont dirigés d'arrière en avant et de haut en bas (« les mains dans les poches »), celles de l'oblique interne dessine un éventail majoritairement dirigé d'arrière en avant et de bas en haut et celles du transverse sont horizontales.

La paroi du bassin (ceinture pelvienne) (figure 5-88) est formée d'un anneau osseux complété par des ligaments et des muscles qui dessinent les orifices de communication entre la région abdomino-pelvienne et les régions inguinales (racines des membres inférieurs) et glutéales (fesses).

Par leur insertion fémorale, ces muscles permettent le mouvement de la hanche :

- Flexion (muscle psoas iliaque)
- Rotation externe (obturateur interne et piriformis)

L'anneau osseux, ligamentaire et musculaire sert d'insertion au muscle fermant le pelvis : le releveur de l'anus (diaphragme pelvien)

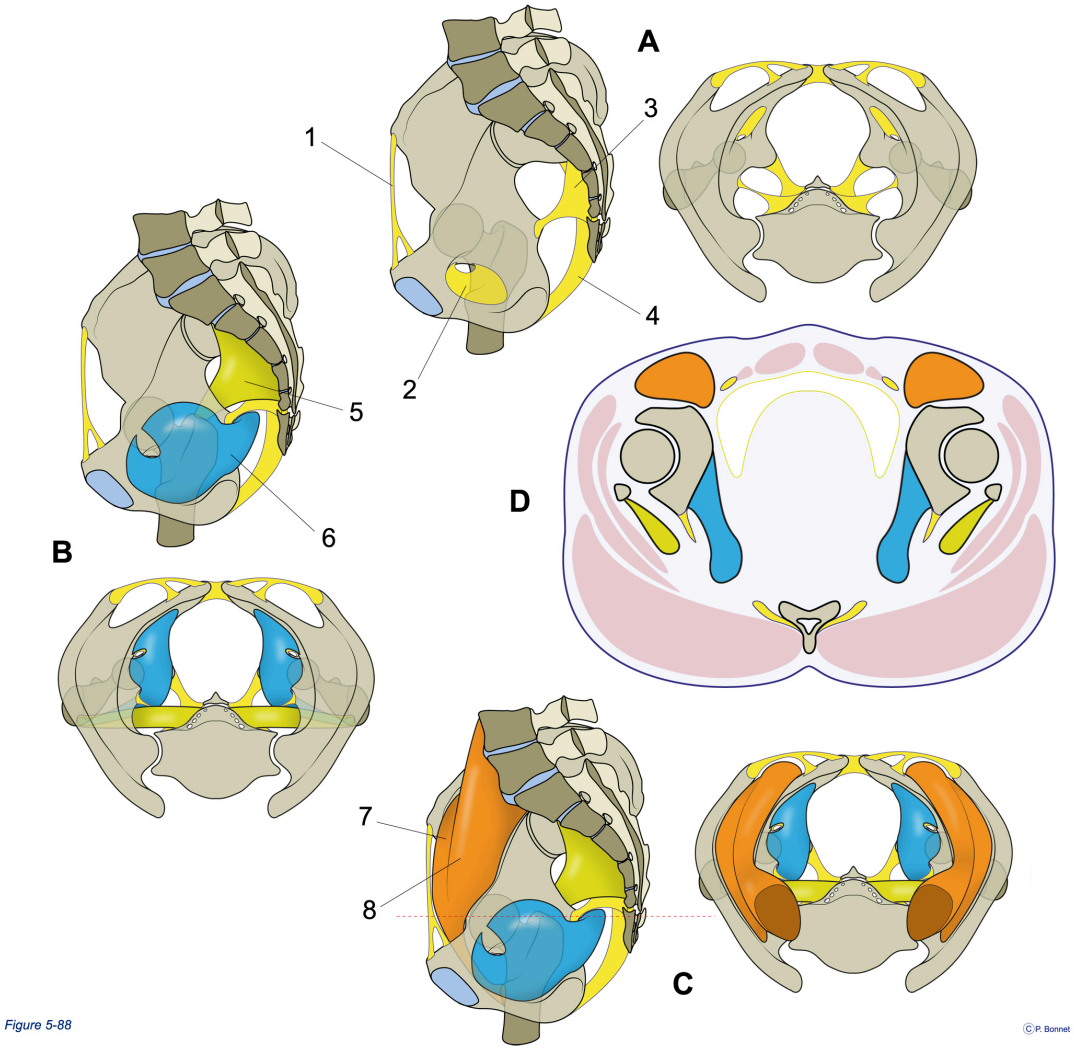

Figure 5-88 ***Les muscles constituantla paroi latérale du bassin***

***A** : bassin de profil gauche en vue interne et vue supérieure, ligaments abdomino-pelviens : 1 = ligament inguinal (insertion antéro latérale et inférieure des muscles transverses, et obliques), 2 = membrane obturatrice, 3 = ligament sacro-épineux, 4 = ligament sacro tubérositaire*

***B** : bassin de profil gauche en vue interne et vue supérieure : 5 = muscle piriformis sortant du pelvis par la grande échancrure sciatique (grand foramen sciatique), 6 = muscle obturateur interne sortant du pelvis par la petite échancrure sciatique (petit foramen sciatique).*

***C** : bassin de profil gauche en vue interne et vue supérieure : au dessus du détroit supérieur le muscle psoas (sectionnésur la vue supérieure) (= 8) iliaque (= 7) quitte le grand bassin (abdomen) en passant sous le ligament inguinal pour s'insérer sur le fémur. Le piriformis et l'obturateur interne situés sous le détroit supérieur sont des muscles pelviens.*

***D** : coupe transversale du bassin (niveau indiqué par le pointillé rouge en « **C** »)*

La portion inférieure de la ceinture pelvienne (pelvis osseux) est fermée par le diaphragme pelvien (figure 5-89), musculaire, le levator ani. Ce muscle divise le pelvis osseux en

- une portion supérieure ou pelvis vrai
- une portion inférieure s'étendant entre la face caudale du muscle et le revêtement cutané entre les deux membres inférieurs : le périnée

L'orifice inférieur et central du levator ani permet le passage du pelvis vrai vers le périnée des systèmes digestif, génital (femme) et urinaire (d'arrière en avant).

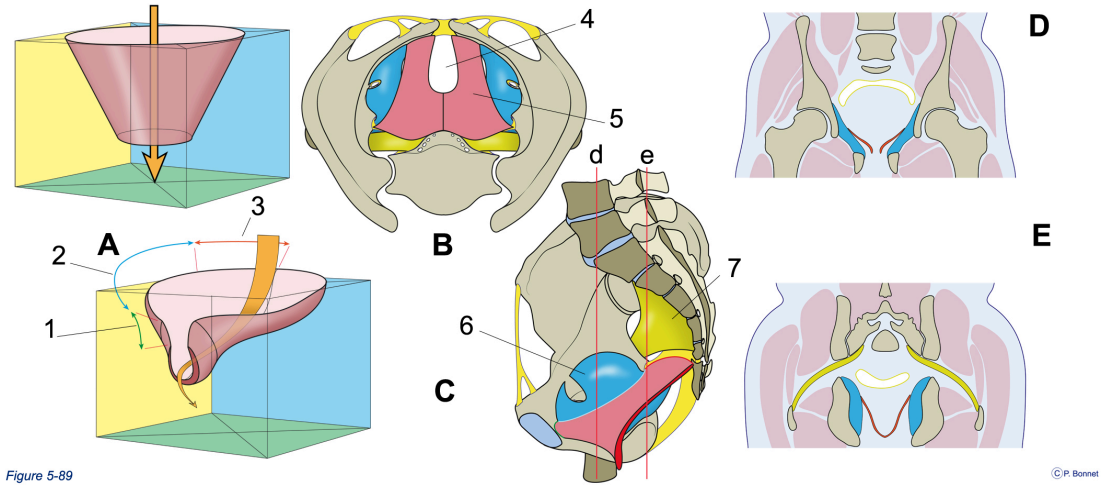

Figure 5-89 ***Le diaphragme pelvien***

***A** comparaison entre un entonnoir « géométrique » et l'entonnoir pelvien dont l'insertion supérieure est interrompue antérieurement et se prolonge sur le pubis (=1), l'obturateur interne (= 2) et le ligament sacro-épineux (= 3). Son orifice inférieur (hiatus musculaire) regarde en avant et en bas, il dessine un « toboggan » (flèche orange) dont la portion postérieure est plus horizontalisée. La contraction de la sangle antéro-inférieure attire le contenu de l'orifice inférieur vers le haut et l'avant d'où la dénomination de muscle « releveur de l'anus »*

***B** bassin en vue supérieure et **C** de profil gauche en vue interne : hiatus musculaire = 4, releveur de l'anus = 5, obturateur interne = 6 et piriformis = 7*

D** et **E** coupes frontales suivant respectivement les plans d (par l'hiatus musculaire) et e (par la portion postérieure horizontale) sur **C

Le cylindre ostéo-musculaire du tronc est divisé en thorax (supérieur) et abdomen (inférieur) par le diaphragme respiratoire (figure 5-90) inséré sur le rebord costal inférieur, l'appendice xiphoïde et le rachis lombaire. Le diaphragme respiratoire est en forme de bicoupole à concavité inférieure, sa partie centrale est tendineuse. Ses fibres musculaires s'étendent de façon radiaire et quasi verticalement du bord externe du centre tendineux vers l'insertion distale en dessinant deux bandes musculaires postérieures, les piliers droit et gauche, fixant le diaphragme au rachis lombaire (L3 à droite et L2 à gauche). Les piliers sont réunis par une arche, l'arcus

médian, et se joignent aux insertions latérales par des arches latérales les arcus médiaux et latéraux.

Le raccourcissement des fibres musculaires diaphragmatiques descend le centre tendineux en comprimant le contenu abdominal et relève le rebord costal. Lors de sa contraction le diaphragme augmente les 3 diamètres de la cage thoracique : le vertical et par l'élévation des côtes le latéral (mouvement d'anse de seau) et l'antéro-postérieur (mouvement de levier de pompe). C'est le muscle inspirateur principal. Par différents orifices il laisse passage aux éléments vasculaires, digestifs et musculaires entre le thorax et l'abdomen.

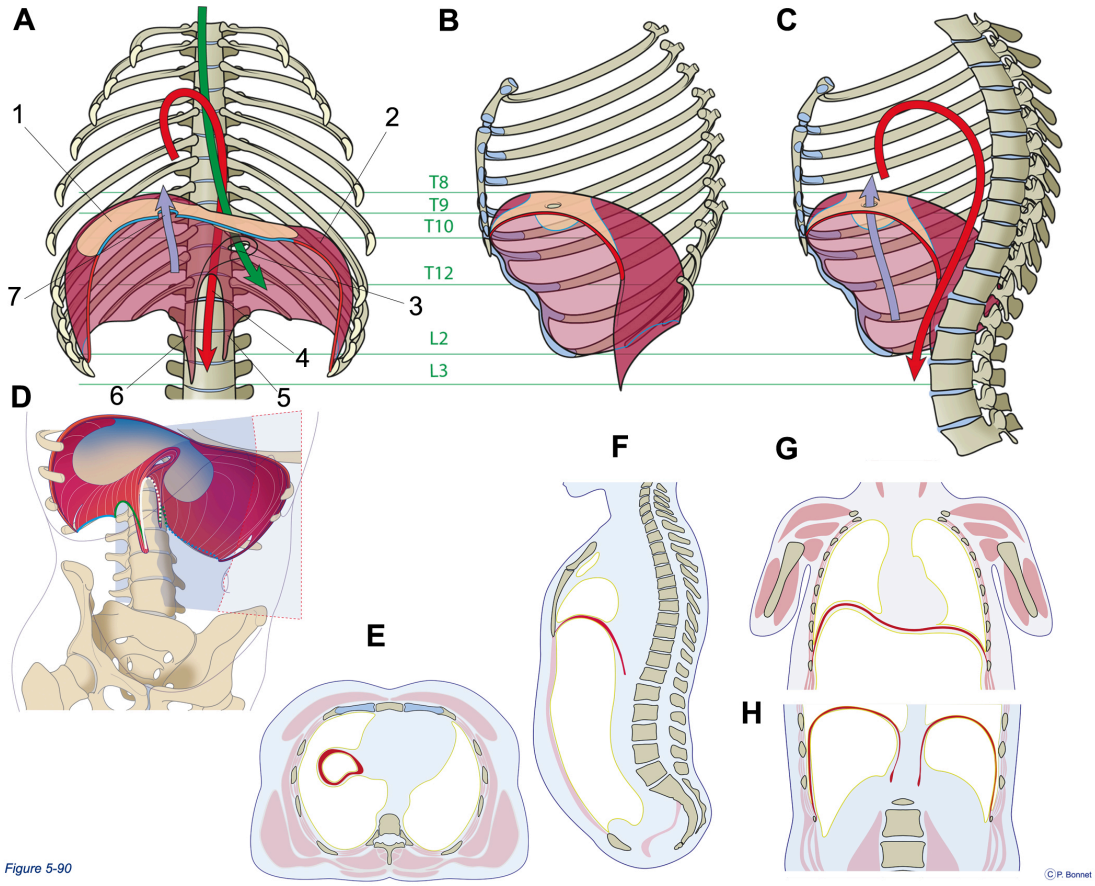

Figure 5-90 ***Le diaphragme respiratoire***

***A** : section frontale, représentation de la partie dorsale*

***B** : hémithorax osseux droit, section sagittale du diaphragme, **C** idem + représentation du rachis dorso-lombaire*

***D** : vue oblique d'avant en arrière de bas en haut et de droite à gauche de la portion postérieure du diaphragme : arcus médian en blanc (passage de l'aorte), arcus médiaux en vert (passage du muscle psoas), arcus latéraux en bleu (passage du muscle carré des lombes)*

*Coupes : **E** transversale en T9, **F** sagittale, **G** frontale antérieure, **H** frontale postérieure*

En vert, les niveaux vertébraux, les flèches indiquent les trajets

- *en bleu de la veine cave inférieure (VCI)*
- *en rouge de l'aorte*
- *en vert de l'œsophage*

1 = centre tendineux, 2 = portion musculaire (dite « crurale »), 3 = hiatus oesophagien, 4 =hiatus aortique, entre les piliers (droit = 6, gauche = 5), 7 = foramen cave

---

Muscles de la tête et du cou

La délimitation de la cavité buccale est réalisée par les os du massif facial et une série de muscles (figure 5-91) qui interviennent dans la mastication, la déglutition et la phonation (muscle lingual, musculature laryngée). Ils forment également la paroi du carrefour aéro-digestif (pharynx) et le début du conduit oesophagien. Ils seront plus détaillés dans le chapitre traitant du système digestif.

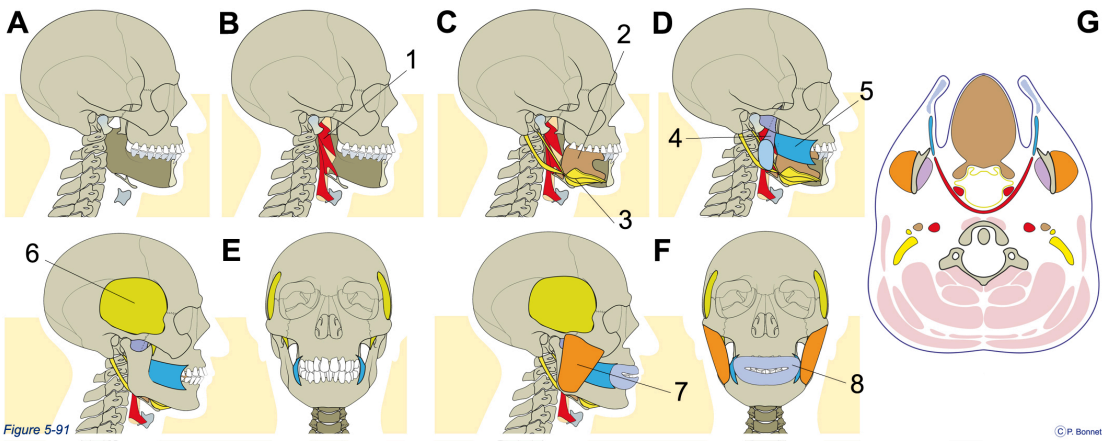

Figure 5-91 ***Les muscles de la cavité buccale***

A, B, C *et****D*** *: vue de profil de la tête osseuse avec résection de la partie droite de la mandibule pour montrer de la profondeur vers la superficie les différents plans musculaires 1 = constricteurs du pharynx, 2 = muscle lingual, 3 = musculature du plancher de la bouche, 4 = muscles ptérygoïdiens, 5 = muscle buccinateur*

E *et****F*** *vue de profil et de face de la tête osseuse montrant le plan superficiel : 6 = muscle temporal, 7 = muscle masséter, 8 = orbiculaire des lèvres*

G *: coupe transversale sous l'articulation occipito-atloïdienne, en avant (haut de l'image) le muscle lingual, en arrière (bas de l'image) articulation entre l'atlas et l'apophyse odontoïde de l'axis.*

L'espace cervical est délimité par un ensemble de muscles au pourtour de l'axe osseux. En arrière, les muscles érecteurs du rachis et ceux de la portion superficielle du dos ont été décrits (nuque) ainsi que les haubans réalisés par les scalènes. A ces muscles s'ajoutent (figure 5-92) ceux qui délimitent la région cervicale antérieure (le cou). En s'insérant sur la base de la boite crânienne, l'os hyoïde le sternum et la clavicule, ils permettent les mouvements

- d'inclinaison, élévation et rotation de tête osseuse
- d'abaissement de la mandibule
- d'ascension et de descente du larynx (musculature laryngée extrinsèque)

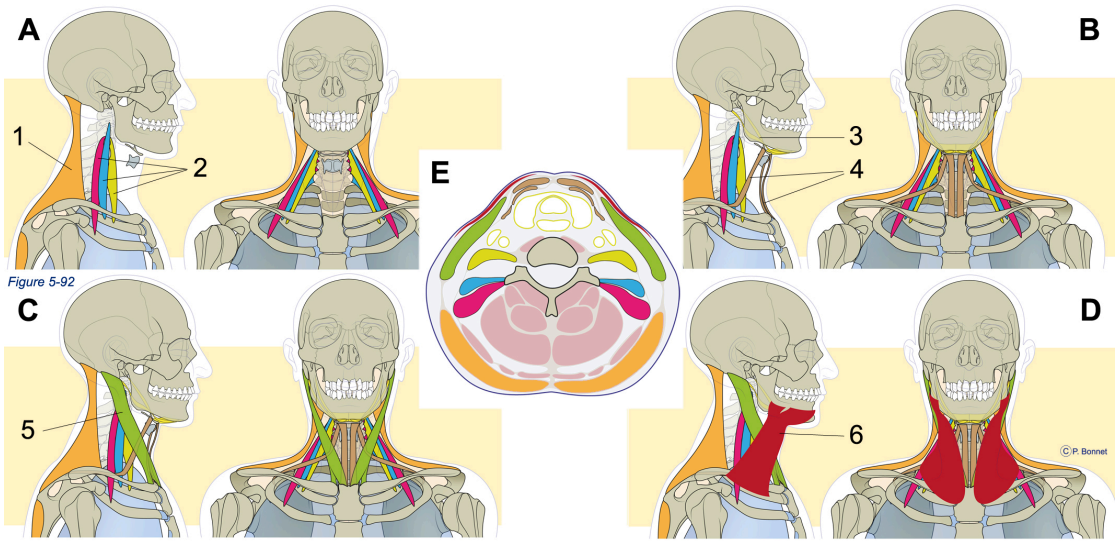

Figure 5-92 ***Les muscles du cou***

A, B, C *et****D*** *: vues de profil et de face avec apparition progressive des muscles de la profondeur vers la superficie .*

E *vue en coupe transversale de ces muscles.*

1 = muscle trapèze, 2 = muscles scalènes, 3 = muscles sus-hyoïdiens, 4 = muscles sous hyoïdiens, 5 = muscle sterno cléido mastoïdien, 6 = muscle peaucier dont les insertions se situent non sur un élément osseux mais dans la profondeur du derme

Enfin, la face (figure 5-93) comporte une série de muscles responsables de la mimique, des mouvements des paupières, des lèvres et du pavillon de l'oreille (cartilagineux)

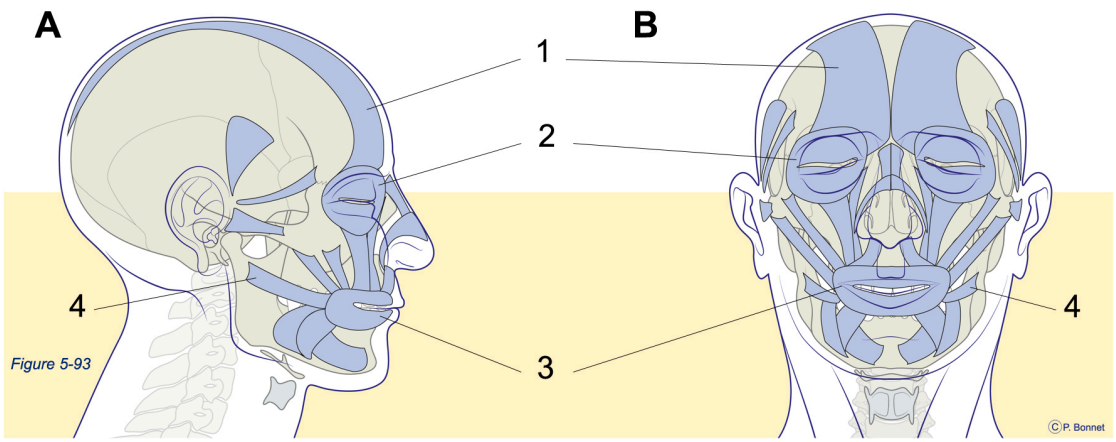

Figure 5-93 ***Les muscles de la face***

Vue de profil droit A et de face B

1= muscle occipito-frontal, 2 = muscle orbiculaire des paupières, 3 = muscle orbiculaire des lèvres, 4 = muscle risorius

Muscles de l'épaule et du membre supérieur

La musculature de l'épaule complète la ceinture scapulaire, ceinture osseuse incomplète, en la fixant au thorax (figure 5-94). Cette musculature permet de mobiliser l'articulation huméro-scapulaire sur le thorax et assure les mouvements de l'humérus au sein de cette articulation.

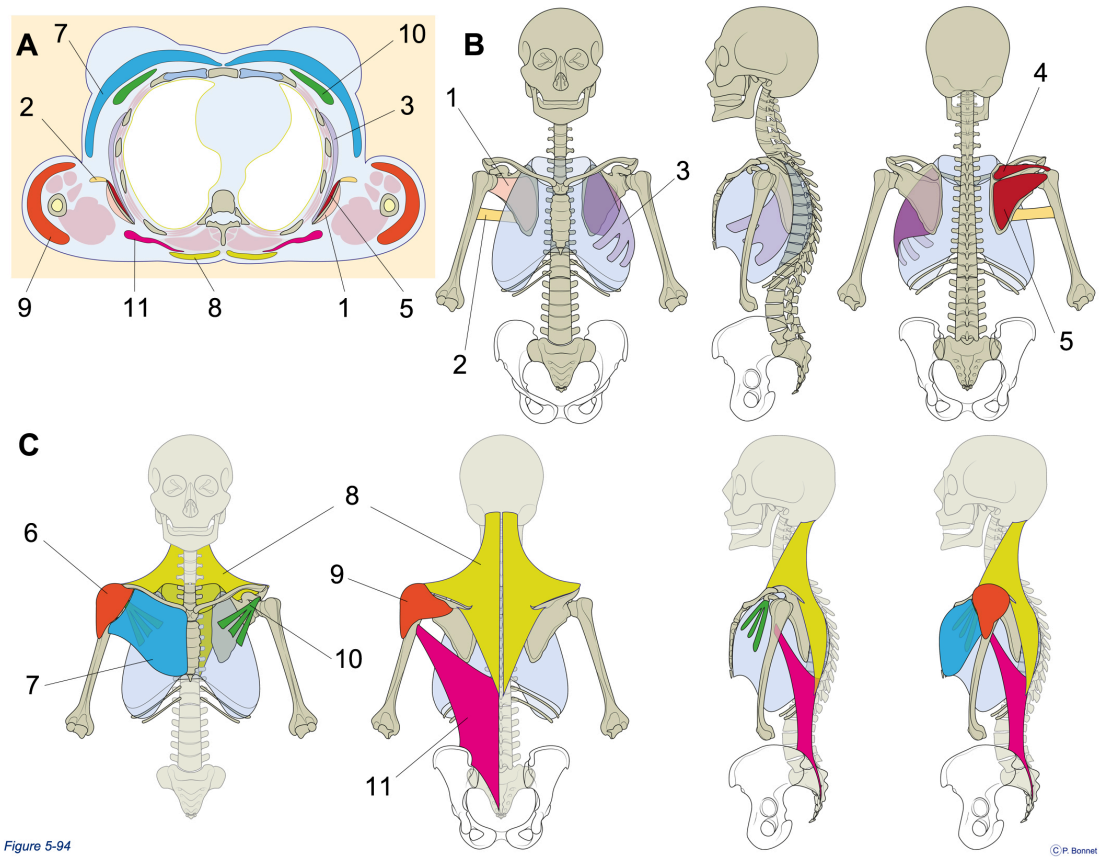

Figure 5-94 ***L'épaule***

***A** : coupe horizontale sous l'articulation scapulo humérale, **B** couche musculaire profonde et **C** couche musculaire superficielle, vues de face profil et de dos.*

La scapula est mobilisée sur le thorax par les muscles grand dentelé (= 3), trapèze (= 8), petit pectoral (= 10).

L'humérus est mobilisé par les muscles subscapulaire (= 1), grand rond (= 2), supra épineux (= 4), infra épineux (= 5), deltoïde (= 6), grand pectoral (= 7) et grand dorsal (= 11).

Les muscles du bras (figure 5-95) se répartissent en deux loges :

- antérieure assurant l'adduction et la flexion du bras sur l'épaule, la flexion du coude et la supination
- postérieure assurant l'extension du coude

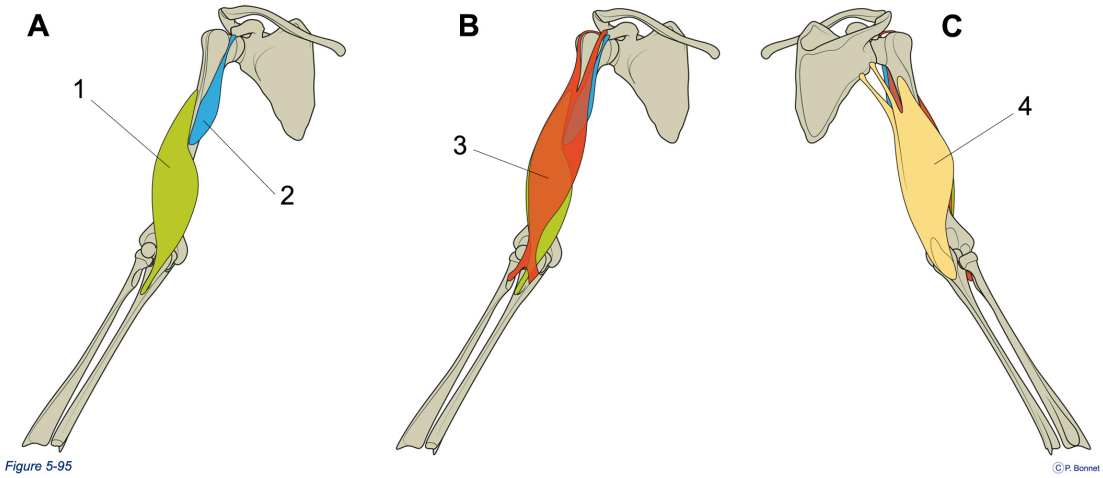

Figure 5-95 ***Muscles du bras***

***A** vue antérieure, muscles profonds : brachial (= 1) et coraco-brachial (=2)*

***B** vue antérieure, muscle superficiel biceps brachial (= 3)*

***C** vue postérieure, muscle triceps brachial*

Les muscles de l'avant-bras s'organisent en plusieurs plans sur les face antérieure et postérieure.

Antérieurement (figure 5-96),

- Le plan profond assure la pronation et la supination.
- Le plan moyen assure la flexion de toutes les articulations du poignet et des 5 rayons des doigts
- Le plan superficiel assure la flexion des articulations du poignet et des 4

derniers rayons des doigts jusqu'à l'articulation entre la première phalange et la phalange moyenne, l'adduction et l'abduction du poignet et la pronation.

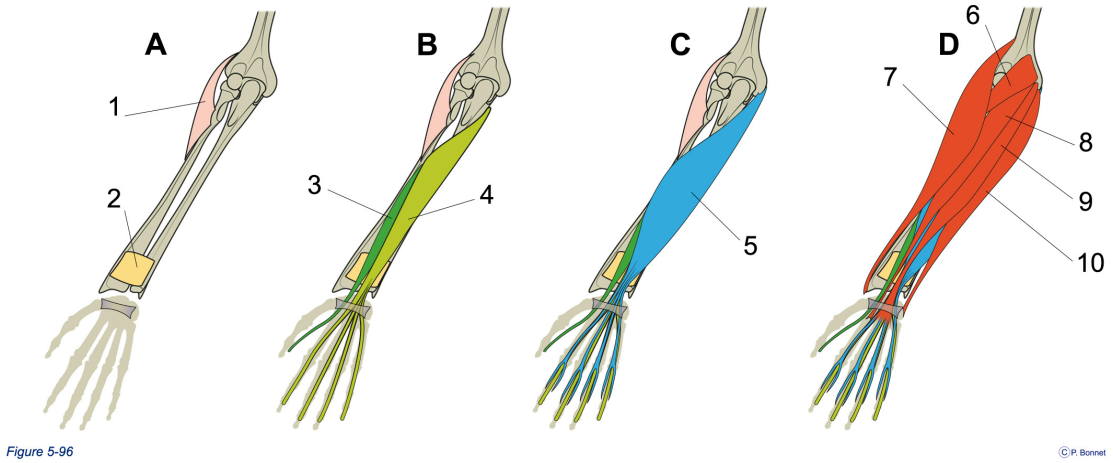

Figure 5-96 ***Muscles l'avant bras : face antérieure***

***A** : plan profond, muscles supinateur (= 1) et carré pronateur (= 2)*

***B** et **C** : plan intermédiaire, muscles long fléchisseur du pouce (= 3) et fléchisseur profond des doigts (= 5)*

***D** : plan superficiel,*

muscles de l'épicondyle médial : rond pronateur (= 6), fléchisseur radial du carpe (= 8), long palmaire (= 9) et fléchisseur ulnaire du carpe (= 10)

muscle de l'épicondyle latéral : bracho-radial (= 7)

Postérieurement (figure 5-97),

- Le plan profond permet l'extension du poignet et son abduction
- Le plan intermédiaire permet l'abduction et l'extension du pouce et l'extension de l'index
- Le plan superficiel permet l'extension, l'abduction et l'adduction du poignet,

l'extension des doigts et l'extension du coude.

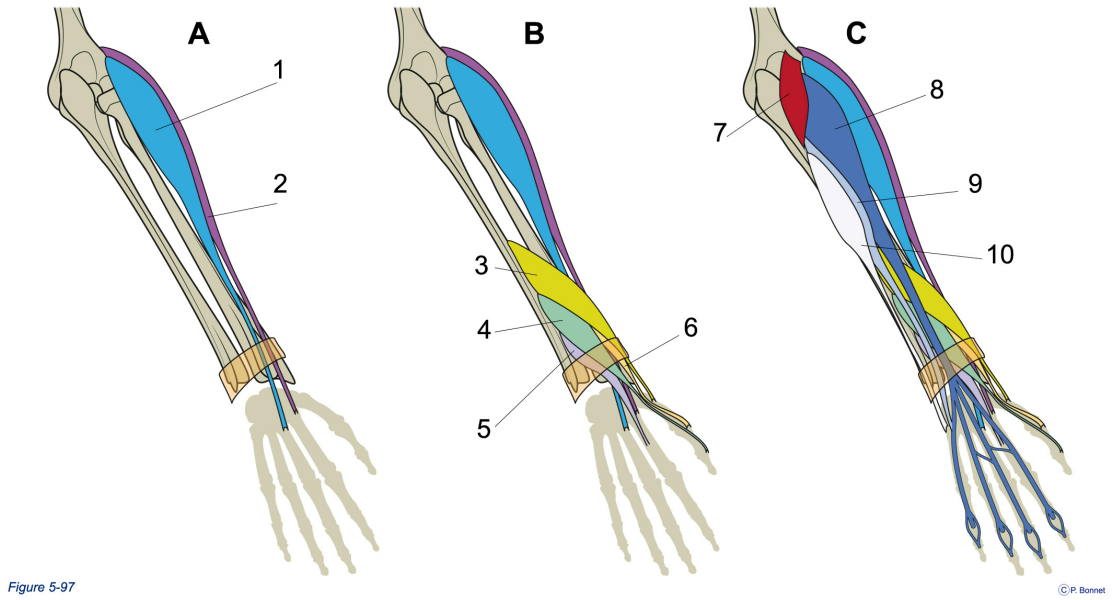

Figure 5-97 *Titre**Muscles de l'avant bras: face postérieure***

***A** : plan profond, muscles long (= 2) et court (= 1) extenseurs radiaux du carpe*

***B** : plan intermédiaire, muscles long abducteur (= 3), court (= 6) et long (= 4) extenseurs du pouce et extenseur de l'index (= 5)*

***C** : plan superficiel, muscles anconé (= 7), extenseur des doigts (= 8), extenseur du petit doigt (= 9) et extenseur ulnaire du carpe (= 10)*

Au niveau de la main (figure 5-98), les muscles des éminence thénar et hypothénar assurent les mouvements du pouce et du petit doigt : abduction, adduction, rotation, opposition et flexion.

Dans la profondeur de la main les muscles interosseux et lombricaux insérés entre les métacarpiens et sur les tendons fléchisseurs des doigts permettent l'adduction

et l'abduction des doigts, la flexion des phalanges proximales tout en étendant les phalanges moyennes et distales.

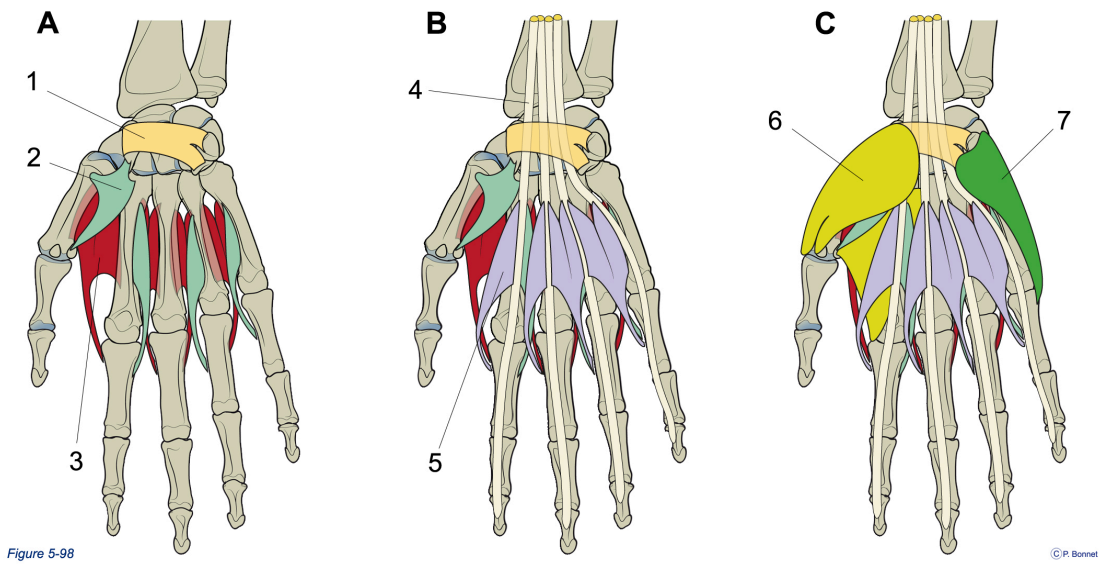

Figure 5-98 *Titre**Muscles de la main***

***A** : plan profond, muscles interosseux dorsaux (= 3) et palmaires (= 2), rétinaculum des fléchisseurs (= 1)*

***B** : plan intermédiaire, muscles lombricaux (= 5)*

***C** : plan superficiel, muscles de l'éminence thénar (= 6) et hypothénar (= 7)*

Muscles de la hanche, de la fesse et du membre inférieur

De puissants muscles (figure 5-99) insérés sur les faces interne et externe de l'os coxal et sur le rachis assurent la stabilité de la hanche et ses mouvements en

autorisant l'appui unipodal alternatif lors de la marche (au minimum 1 appui au sol) et de la course (une phase du mouvement ne comporte aucun appui au sol).

Le muscle psoas iliaque est le plus puissant fléchisseur et rotateur latéral de la hanche.

Les muscles fessiers sont abducteurs, extenseurs et rotateurs (médial et latéral) de la hanche.

Les muscles piriformis, obturateurs (interne et externe), carré fémoral et jumeaux sont rotateurs latéraux.

Le tenseur du fascia lata est en outre extenseur du genou.

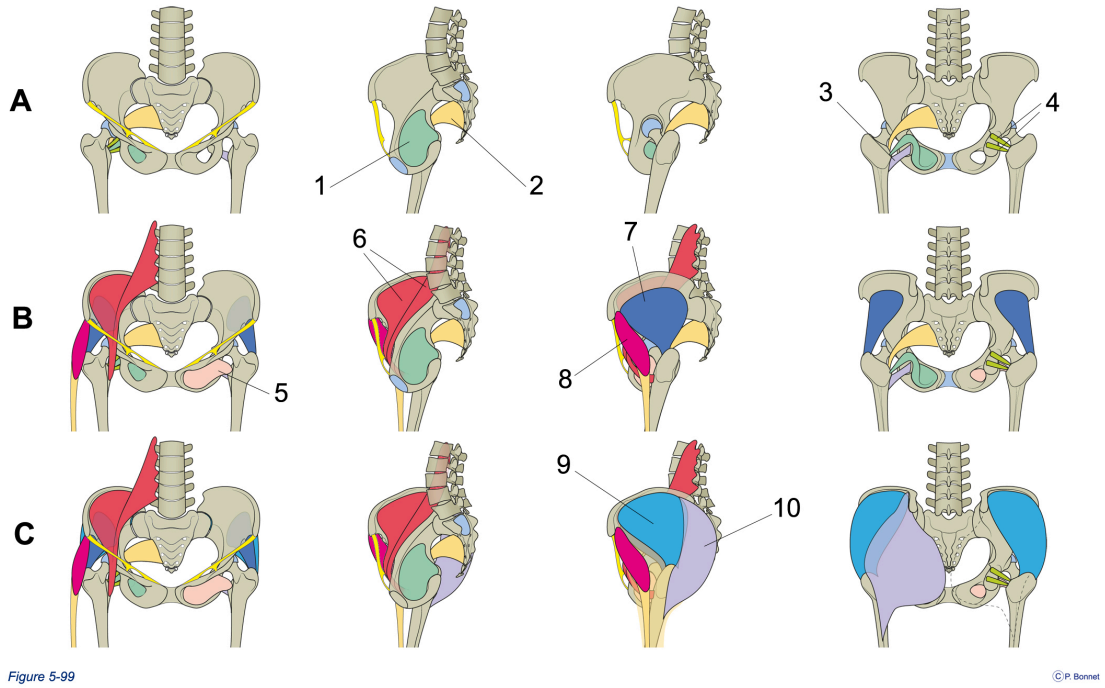

Figure 5-99 ***Muscles de la ceinture pelvienneet de la hanche***

1 = obturateur interne, 2 = priformis, 3 = carré fémoral, 4 = jumeaux, 5 = obturateur externe, 6 = psoas-iliaque, 7 = petit fessier, 8 = tenseur du fascia lata, 9 = moyen fessier, 10 = grand fessier

Les muscles de la cuisse se répartissent en 3 loges.

Antérieurement et médialement (figure 5-100),

- Les muscles de la loge interne permettent l'adduction la flexion, l'extension et la rotation médiale et latérale de la cuisse
- Les muscles de la loge antérieure permettent l'extension du genou et la flexion de la cuisse. Le muscle sartorius est fléchisseur de la hanche et du genou, rotateur latéral et abducteur de la hanche

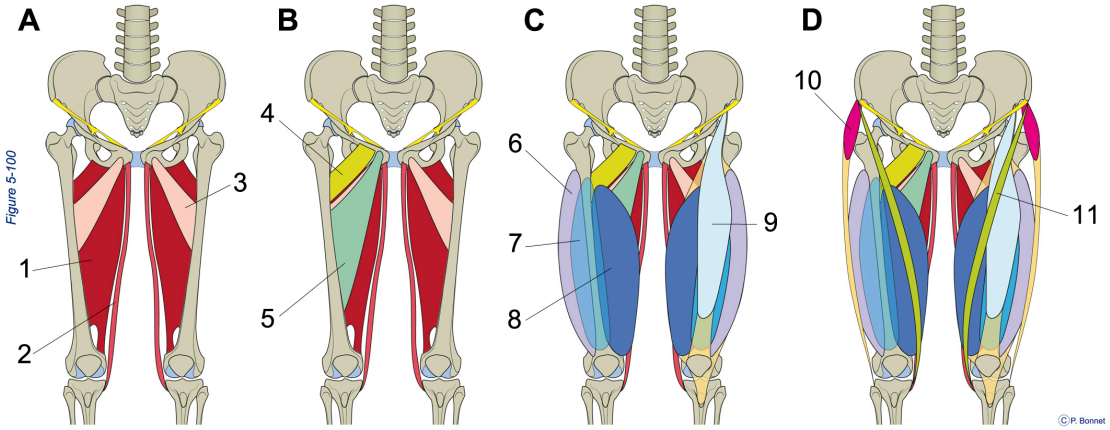

Figure 5-100 ***Muscles de la cuisseface antérieure***

*Vues de face, **A** et**B** loge interne, **C** et**D** loge antérieure.*

Muscles grand (= 1), court (= 3) et long (= 5) adducteurs, muscle gracile (= 2) et pectiné (= 4)

Muscles quadriceps (vaste latéral = 6, vaste intermédiaire = 7, vaste interne = 8 et droit fémoral), sartorius (= 11) et tenseur du fascia lata (= 10)

Postérieurement, les muscles ischio jambiers (figure 5-101) sont fléchisseurs du genou, extenseurs de la hanche et rotateur médial de la hanche

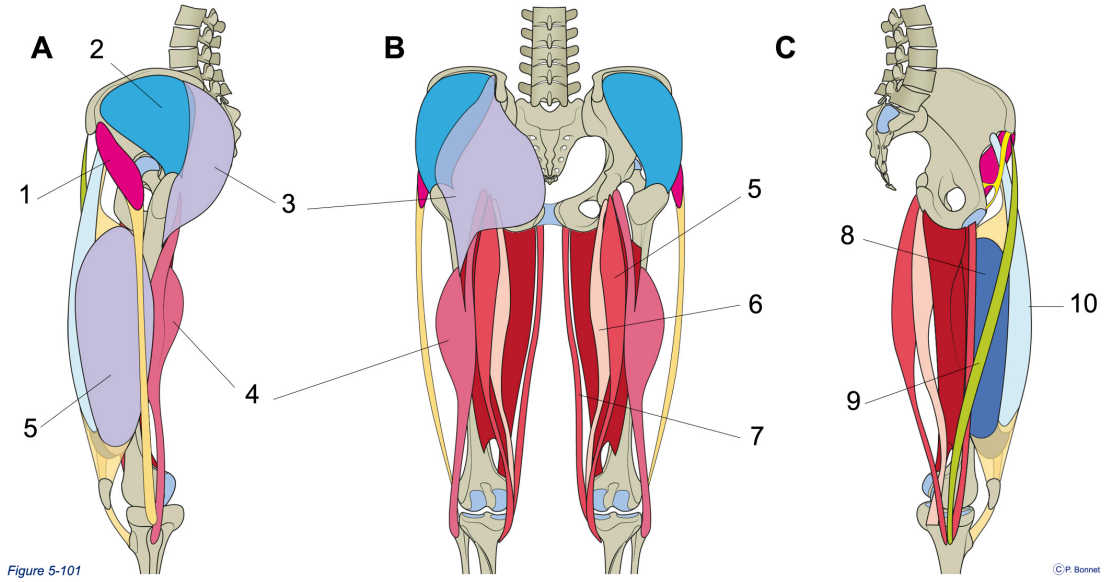

Figure 5-101 ***Muscles de la cuisse face postérieure***

***A** vue latérale, **B** vue postérieure et **C** vue interne les*

Muscles tenseur du fascia lata (= 1), moyen (= 2) et grand (+ 3) fessiers, quadriceps (vaste latéral = 5) et biceps fémoral (= 4).

Muscles gracile (= 7), semi membraneux (= 6) et semi tendineux (= 5)

Muscles quadriceps (vaste médial = 8 et droit fémoral = 10) et sartorius (= 9)

Les muscles de la jambe (figure 5-102) se répartissent en groupes antérieur, latéral et postérieur.

- Antérieurement ils permettent la flexion dorsale de la cheville, l'extension des orteils et les mouvements d'inversion / éversion du pied.
- Latéralement ils maintiennent les arches plantaires et sont extenseurs (flexion plantaire) et éverseurs du pied.
- Postérieurement, ils sont fléchisseurs du genou et extenseurs de la cheville,

rotateurs de la jambe, inverseurs / éverseurs et fléchisseurs des orteils.

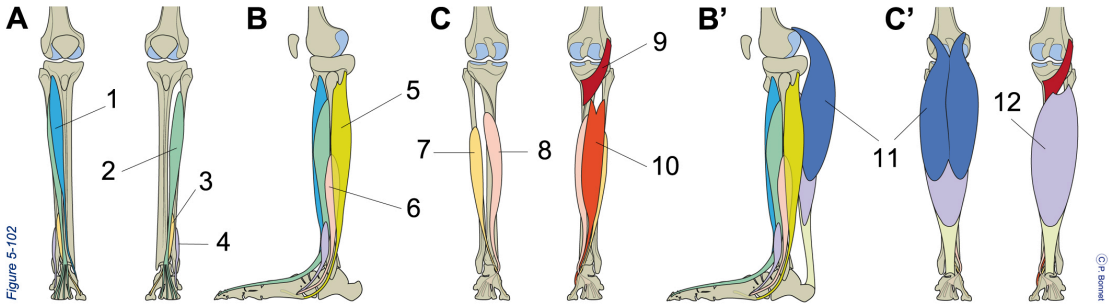

Figure 5-102 ***Muscles de la jambe***

***A** Vue antérieure, **B** et **B'** vues de profil externe, **C** et **C'** vues postérieures*

1 = tibial antérieur, 2 = long extenseur des orteils, 3 = long extenseur de l'hallux (gros orteil), 4 = 3ème fibulaire, 5 = long fibulaire, 6 = court fibulaire, 7 = long fléchisseur de l'hallux, 8 = long fléchisseurs des orteils, 9 = poplité, 10 = tibial postérieur, 11 = gastrocnémien (jumeau), 12 = soléaire (11 et 12 = triceps sural)

La face dorsale du pied et sa face plantaire (figure 5-103) comportent des muscles extenseurs et fléchisseurs, abducteur et opposant de certains orteils et des muscles lombricaux et interosseux.

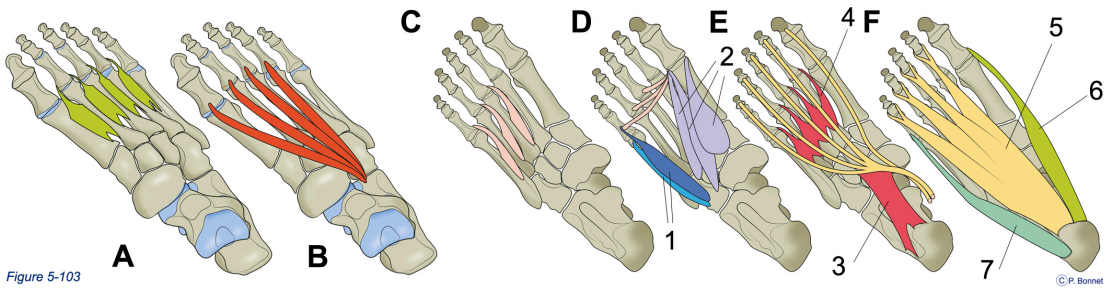

Figure 5-103 ***Muscles du pied***

A *et* ***B*** *Vues supérieures (dos du pied droit),* ***C à F*** *et vues inférieures (face plantaire du pied droit)*

A : interosseux dorsaux et B courts extenseurs de l'hallux et des orteils

C : interosseux plantaires, D : 1 = opposant et court fléchisseur du petit orteil, 2 = court fléchisseur et adducteur de l'hallux, E : 4 = lombricaux sur le tendon du long fléchisseur des orteils, 3 = carré plantaire, F : 5 = court fléchisseur des orteils, 6 = abducteur de l'hallux, 7 = abducteur du petit orteil

CHAPITRE 6. SYSTÈME CARDIOVASCULAIRE

CHAPITRE 6: Système cardio-vasculaire.

Au terme du chapitre 6, le lecteur pourra

1. *Expliquer la nécessité du système circulatoire.*
2. *Localiser la pompe cardiaque.*
3. *Décrire les composants de la pompe cardiaque : endocarde, myocarde, épicarde, valvules, vascularisation, squelette fibreux, système de conduction et sac péricardique.*
4. *Décrire l'origine embryologique du sytème cardio-vasculaire*
5. *Connaître les composants des vaisseaux et leur propriétés respectives (artères, veines, capillaires, lymphatiques).*
6. *Expliquer les caractéristiques des circulations artérielle, veineuse et lymphatique.*
7. *Différencier grande et petite circulation.*
8. *Décrire la circulation pulmonaire.*
9. *Décrire la circulation sytémique.*
10. *Décrire la circulation lymphatique.*
11. *Décrire la circulation fœtale et expliquer son évolution à la naissance.*

Introduction.

Les différentes cellules du corps humain sont logées dans les espaces extracellulaires (matrice + liquide interstitiel) où elles puisent leurs ressources énergétiques et l'oxygène nécessaires à leur métabolisme et où elles déversent le CO2 et les produits de leur métabolisme. Le liquide interstitiel s'équilibre avec le contenu des capillaires sanguins, vaisseaux à paroi simplifiée autorisant entre le sang et le liquide interstitiel des échanges régis par les différences de pressions

hydrostatiques et les lois de l'osmose de part et d'autre de la paroi du capillaire considérée comme une membrane semi-perméable. Lors du développement embryonnaire, très rapidement, la croissance de l'embryon accroit la distance au sein du liquide interstitiel entre les capillaires maternels et les cellules embryonnaires. Le mécanisme de la diffusion devient insuffisant pour assurer les apports aux cellules en croissance. Un système de circulation mu par une pompe se met en place : le système cardio vasculaire relié à la zone d'échange avec le sang maternel, le placenta.

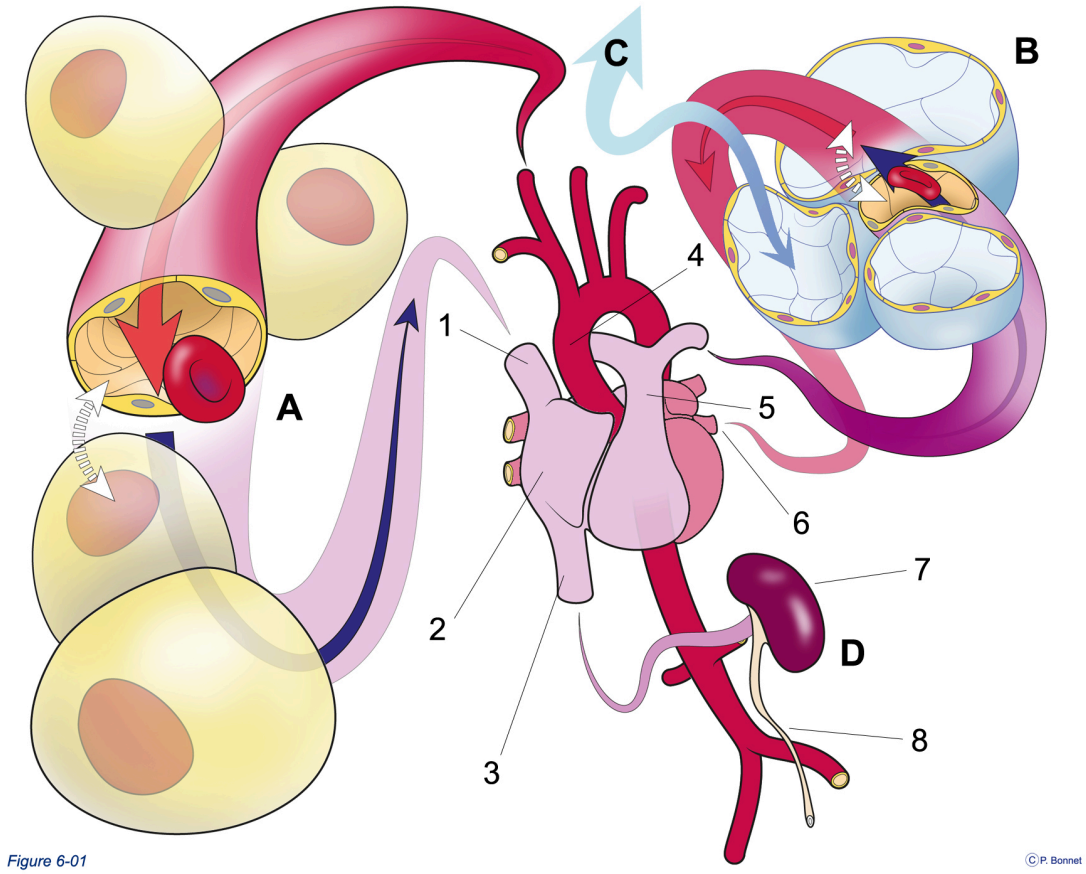

Figure 6-01 ***Pompe, circuits et zones d'échange***

***A** : les cellules de l'organisme reçoivent par diffusion à partir des capillaires systémiques l'O2 et les métabolites nécessaires, le CO2, les catabolites diffusent des cellules vers les capillaires.*

***B** : au niveau des capillaires pulmonaires l'O2 diffusent des alvéoles vers le réseau vasculaire, le CO2 des capillaires vers l'air alvéolaire renouvelé par la ventilation pulmonaire (C).*

Le cœur régit cette circulation en « 8 », le sang veineux revient désoxygéné au cœur (oreillete droite = 2) par les veines caves supérieure (= 1) et inférieure (=2) pour repartir par l'artère pulmonaire (=5) vers les capillaires pulmonaires d'àù le sang oxygéné rejoint le cœur gauche par les veines pulmonaires (= 6) pour être propulsé vers les territoires systémiques via l'aorte (= 4).

***D** : ¼ du débit cardiaque est destiné aux deux reins (= 7) pour filtration et élimination de l'urine via les uretères (= 8).*

A la naissance, le système cardio-vasculaire acquiert sa conformation définitive : deux circuits connectés à une même pompe double s'alimentent réciproquement pour permettre le passage du sang au travers des capillaires pulmonaires (petite circulation ou pulmonaire : charge en O2 et libération du CO2) et ensuite vers l'ensemble des capillaires de l'organisme (grande circulation ou systémique (livraison de l'O2 et des ressources énergétiques, charge en métabolites produits, épuration au travers du filtre rénal) pour retourner dans le circuit pulmonaire.

Ce chapitre étudie l'appareil cardio-vasculaire en se divisant en 2 sections, mais un dernier composant essentiel de cet appareil s'étudie à l'échelle microscopique et n'est donc pas abordé ici : le liquide circulant, le sang, divisé en une portion cellulaire (les éléments figurés globules rouges et blancs) et le plasma, solution ionique riche en protéines.

Ce chapitre comporte donc 2 sections:

1. La pompe cardiaque
2. Les circuits efférents et afférents au cœur

Section 1: origine de l'appareil cardio-vasculaire

Section 1 Origine du système cardio-vasculaire.

Origine de la pompe cardiaque.

Les mécanismes physiologiques s'illustrent efficacement sur des schémas simples (cœur vu comme un rectangle divisé en 4, étages auriculaire et ventriculaire, parties droite et gauche) qui ne rendent cependant pas compte de la complexité anatomique. Celle-ci s'aborde plus facilement en abordant le film de la formation embryologique du système cardio-vasculaire. Cette approche simplifiée permettra également de mettre en place l'évolution du système cavitaire antérieur dont est issu la cavité péricardique entourant le cœur. Ainsi seront également abordées des notions essentielles à la compréhension des revêtements pleuraux et péritonéaux et des cavités qu'ils délimitent, la cavité pleurale et la cavité péritonéale.

Les premières ébauches (figure 6-2) du système cardio vasculaire apparaissent dès le jour 17 au niveau du mésoderme extraembryonnaire du sac vitellin : des îlots cellulaires donnent naissance aux premiers hémoblastes (précurseur des cellules sanguines) et aux cellules endothéliales à l'origine des vaisseaux sanguins. Les cellules mésodermiques qui ont migré lors de la gastrulation au-devant de la membrane oro-pharyngée, forment l'aire cardiaque primitive et le septum transversum. Au niveau de l'embryon, le système s'organise d'abord de façon paire : un tube cardiaque et une aorte dorsale de chaque côté. Des battements de ce tube avec une propulsion du sang vers le placenta apparaissent dès le jour 22. Le retour du sang vers ces tubes est assuré par 3 paires de veines : vitellines, cardinales et ombilicales. Antérieurement et céphaliquement aux tubes cardiaques apparaît le coelome péricardique, future cavité péricardique.

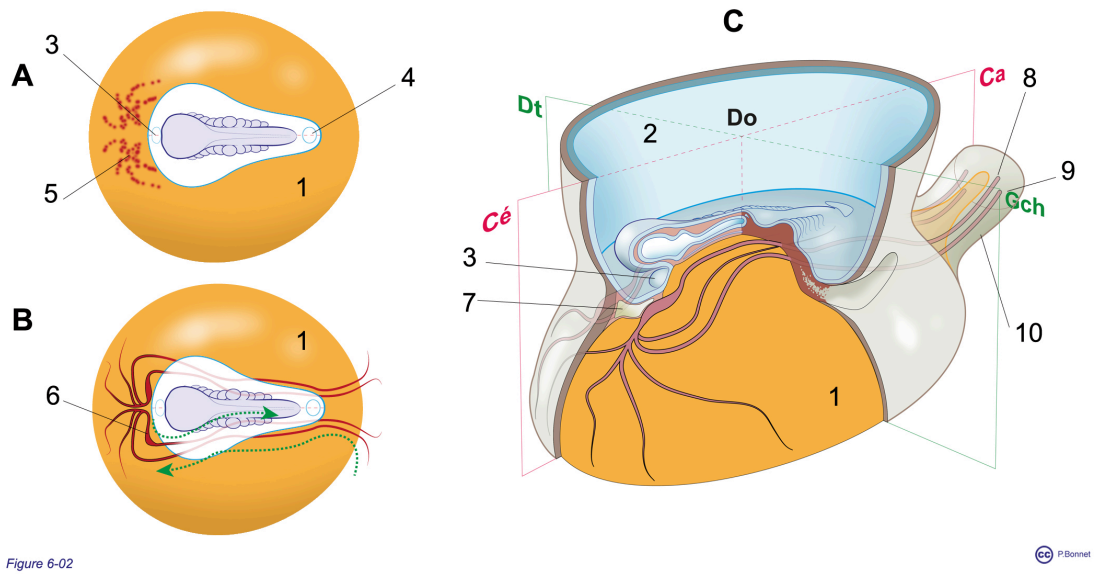

Figure 6-2 ***Ebauchescardio-vasculaire, embryon tridermique***

***A** et **B** vue supérieure de l'embryon tridermique reposant sur la vésicule vitelline (= 1), membrane bucco-pharyngée = 3, membrane cloacale = 4, **C** vue antéro latérale gauche avec section de l'embryon surmonté de la cavité amniotique = 2*

En 5, îlots cellulaires donnant naissance aux deux tubes cardiaques primitifs (= 6), surmontés de la cavité péricardique primitive (= 7). Les flèches vertes indiquent la circulation en direction du placenta via le du pédicule embryonnaire (= 10) non représenté en A et B : Veines ombilicales = 9, artères ombilicales = 8

Lors de la plicature de l'embryon, (figure 6-3) l'aire cardiaque est ramenée ventralement, caudalement à la membrane oro-pharyngées et parallèlement :

- Les tubes cardiaques fusionnent en un tube unique
- Les deux aortes émergeant de ce tube dessinent une arche (premier arc aortique),
- Le coelome péricardique devient ventral au tube cardiaque. Par creusement (apoptose) du mésoderme latéral, le coelome intraembryonnaire se met de

chaque côté en communication avec le coelome extra-embryonnaire.

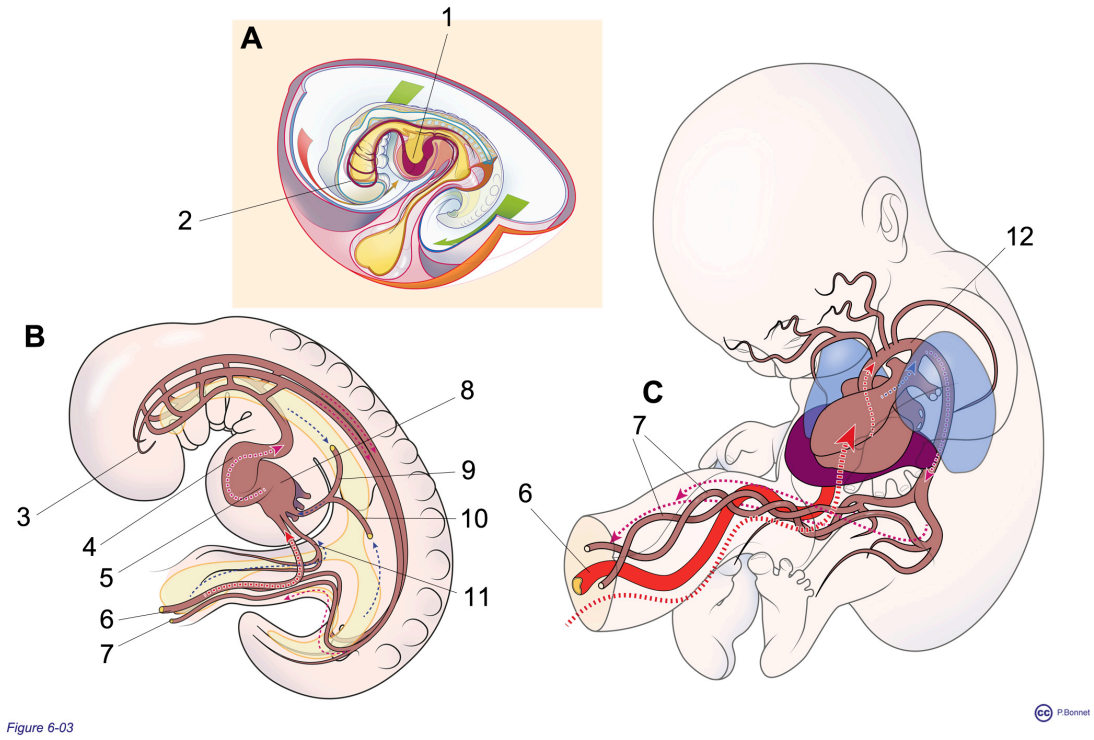

Figure 6-3 ***Positionnement thoracique du coeur***

A : vue de l'embryon dans ses enveloppes, les flèches vertes et rouge indique les plicatures latérales et caudo-céphalique amenant le tube cardiaque suspendu par le mésocarde (= 1) et issu de la fusion des deux tubes primitifs, en position thoraco-ventrale. Les aortes en se courbant dessinent le premier arc aortique (= 2).

B : Le tube cardiaque se divise en bulbe aortique (= 4), ventricule primitif (= 5) et sinus veineux (= 8) recevant de chaque côté les veines ombilicales (= 6), les veines vitellines (= 11) et les veines cardinales (9 et 10). Régression partielle du premier arc aortique (= 3) et apparition des arcs 2, 3 , 4 entre les courbes des aortes dorsales qui donnent naissances aux artères ombilicales (= 7).

C : Seule persiste la veine ombilicale gauche (= 6) dans le cordon, accompagnée des artères ombilicale (= 7). Les arcs aortiques donnent naissance notamment à certains vaisseaux issus de la crosse aortique (= 12) et au canal artériel, communication transitoire entre l'aorte et la division du tronc pulmonaire.

Le tube cardiaque simple évolue (figure 6-4). Divisé en bulbe, ventricule primitif, atrium primitif et sinus veineux il subit

- une plicature dans un plan sagittal
- une rotation de la droite vers la gauche suivant un axe céphalo-caudal.

Ainsi, le sinus veineux, futur étage auriculaire, devient dorsal et le ventricule primitif ventral tandisque la partie droite est amenée antérieurement par la rotation sur l'axe cephalo-caudal.

Parallèlement à ses mouvements globaux, le tube cardiaque se cloisonne en un tube droit et un gauche et se valvule par l'apparition des « clapets » unidirectionnels que sont les valves cardiaques, entre

- l'étage auriculaire et l'étage ventriculaire (valves tricuspide et mitrale)
- l'étage ventriculaire et les deux vaisseaux efférents, aorte et artère pulmonaire (valves aortique et pulmonaire)

Lors des contractions successives de l'étage auriculaire puis de l'étage ventriculaire, ces valvules imposent la direction du flux sanguin intracardiaque : étage auriculaire vers étage ventriculaire et ensuite vers les vaisseaux efférents.

Au niveau du bulbe artériel, la division droite / gauche suit un mouvement hélicoïdal : le tronc pulmonaire et l'aorte qui naissent de cette division s'enroulent. Le tronc pulmonaire démarre antérieurement et tourne sur le bord gauche de l'aorte pour se diviser en branche droite et gauche en arrière de l'aorte, sous sa crosse.

Dans le même temps, la portion rétrocardiaque constituant le mésocarde dorsal se résorbe partiellement. Le tube cardiaque est alors complètement entouré par le futur coelome péricardique, portion antérieure du coelome intra-embryonnaire, excepté à l'émergence des sinus veineux et du bulbe.

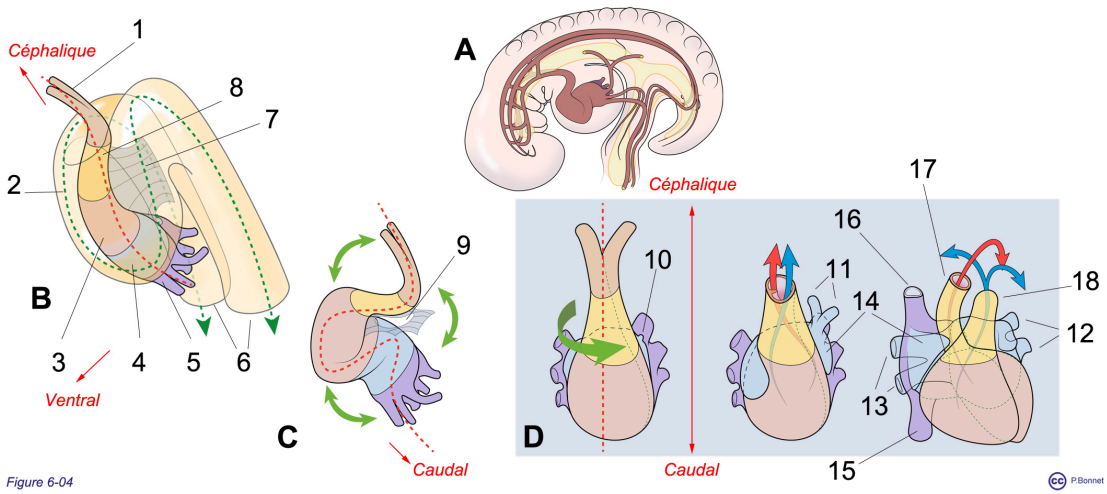

Figure 6-4 ***Evolutiondu tube cardiaque***

***A** : vue du tube cardiaque après plicature de l'embryon.*

***B** : le tube cardiaque ven vue latérale, prolongé par les arcs aortiques (= 1) est divisé en bulbe (= 8), ventricule primitif (= 3), atrium primitif (= 4) et les deux sinus veineux primitifs (= 5). Il est entouré de la cavité péricardique (=2) qui communique avec l'ensemble du coelome intra-embryonnaire (flèche pointillée verte) par les deux tubes péricardo-péritonéaux (= 6) et fixé dorsalement par le mésocarde (= 7).*

***C** : vue latérale de la plicature sagittale du tube cardiaque et résorbtion progressive du mésocarde (= 9)*

***D** : vue de face montrant la rotation amenant antérieurement le bord droit et la division D / G aboutissant au cœur définitif (veines caves = 15 et 16, veines pulmonaires, naissant de l'atrium : 10, 11 12 et 13 qui donnera également les auricules (= 14), artère pulmonaire = 18 et aorte = 17).*

Origine des vaisseaux efférents.

Céphaliquement, une série de communications vont s'établir successivement entre le tronc artériel ventral et les aortes dorsales : les arcs aortiques. Ces arches vont totalement ou partiellement régresser pour former différents vaisseaux dont ceux de la gerbe aortique et le canal artériel. Au niveau du quatrième segment

thoracique, les aortes dorsales fusionnent en un conduit médian assurant l'irrigation du sac vitellin puis d'une partie du futur tube digestif, les artères ombilicales sont progressivement connectées aux divisions pelviennes de l'aorte abdominale (figure 6-5).

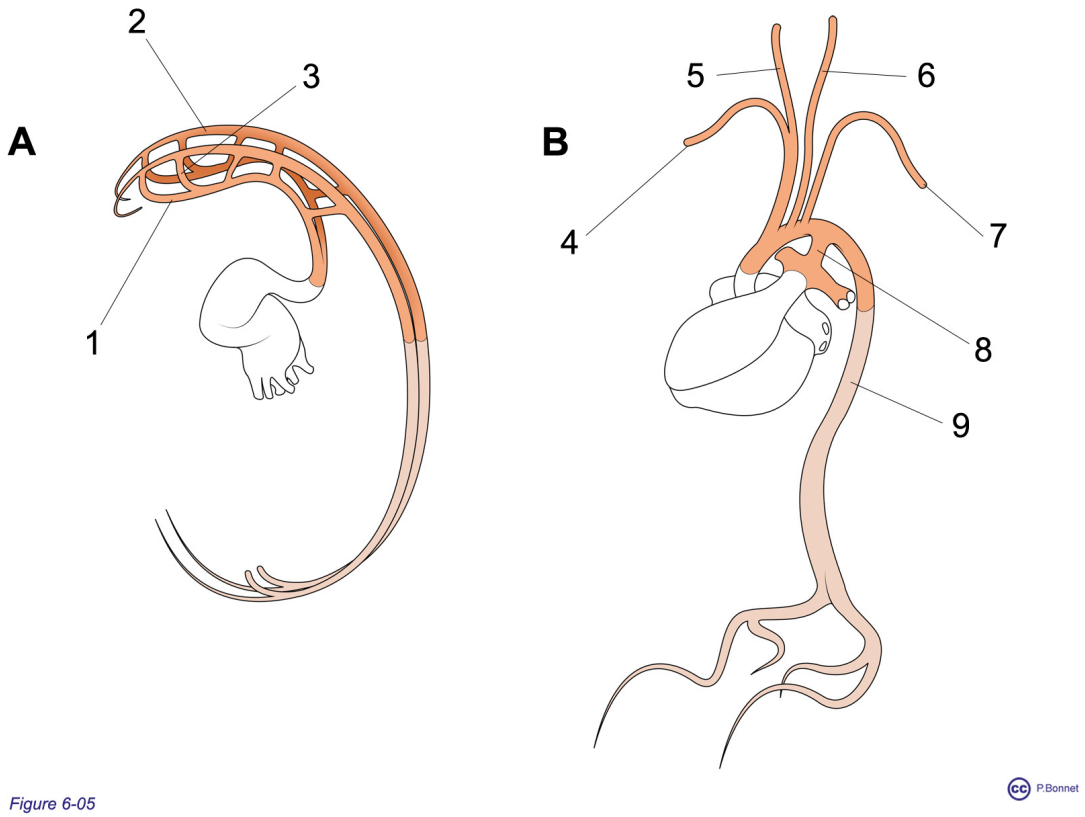

Figure 6-5 ***Evolutiondes vaisseaux efférents***

***A** : Présence de deux aortes recourbées avec une portion ventrale (= 1) et dorsale (= 2) réunies par les arches aortiques (= 3).*

***B** : Formation des vaisseaux du cou : sous clavière droite (= 4) et carotide commune droite (= 5) issues du ronc brachio-céphalique artériel, carotide commune gauche (= 6) et sous clavière gauche (= 7) issues de la crosse aortique reliée à la division de l'artère pulmonaire chez le fœtus par le canal artériel (= 8). Fusion des aortes dorsales pour donner l'aorte thoraco abdominale (= 9).*

Origine du réseau afférent.

Au niveau du sinus veineux, les systèmes vitellins, cardinaux et ombilicaux évoluent de façon complexe pour donner un système de retour qui se latéralise à droite (VCS et VCI) assurant les retours veineux sytémique, intestinal (veines vitellines) et ombilical (retour du placenta assuré par la seule veine ombilicale gauche). Les veines pulmonaires, supérieures et inférieures (droites et gauches) qui assureront le retour pulmonaire, s'incorporent dans l'oreillette gauche (figure 6-6).

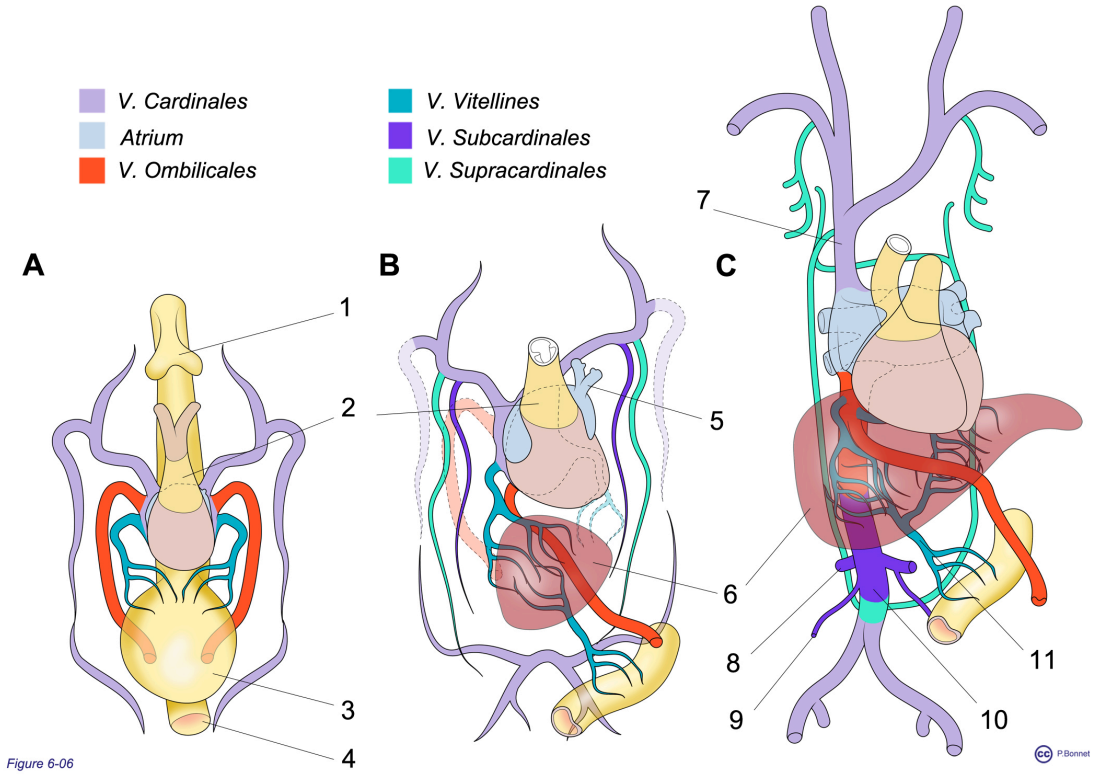

Figure 6-6 ***Evolutiondes vaisseaux afférents***

Vue de face

***A** : Le cœur (bulbe = 2) est ventral au tube digestif (1 = bourgeon trachéal, 3 = vésicule vitelline , 4 = intestin postérieur) et reçoit de chaque côté les veines cardinales, ombilicales et vitellines.*

***B** : Régression de la veine ombilicale droite et des veines vitellines gauches et de la portion postérieure des veines cardinales. Apparition des veines subcardinales puis supracardinales. Apparition de l'ébauche hépatique (= 6). Les veines pulmonaires naissent de la partie gauche de l'atrium (= 5)*

***C** : Disposition en fin de vie in utéro : VCS = 7, VCI (origine multiple) = 10, V. Rénale = 8, V. Gonadique = 9, V. Porte = 11.*

Evolution du coelome / système cavitaire antérieur

Lors de la plicature de l'embryon, le sac vitellin est « pincé » pour donner l'ébauche tubulaire digestive entourée d'une cavité creusée dans le mésoderme et en communication avec la cavité chorionique et qui est en communication avec le coelome péricardique par les canaux péricardo péritonéaux (figure 6-7).

Au niveau thoracique, en arrière et dessus du cœur apparaît un bourgeon du tube digestif qui se divise en deux : la trachée et les futurs arbres bronchiques. La ramification bronchique s'entoure de la cavité coelomique dans les deux canaux péricardo-péritonéaux. Des replis verticaux pleuro-péricardiques vont cloisonner cette cavité en une cavité médiane : la cavité péricardique (qui entoure le cœur) et deux cavités latérales, les cavités pleurales (qui entourent les futurs poumons). La formation complète du diaphragme isole ces cavités de la cavité péritonéale.

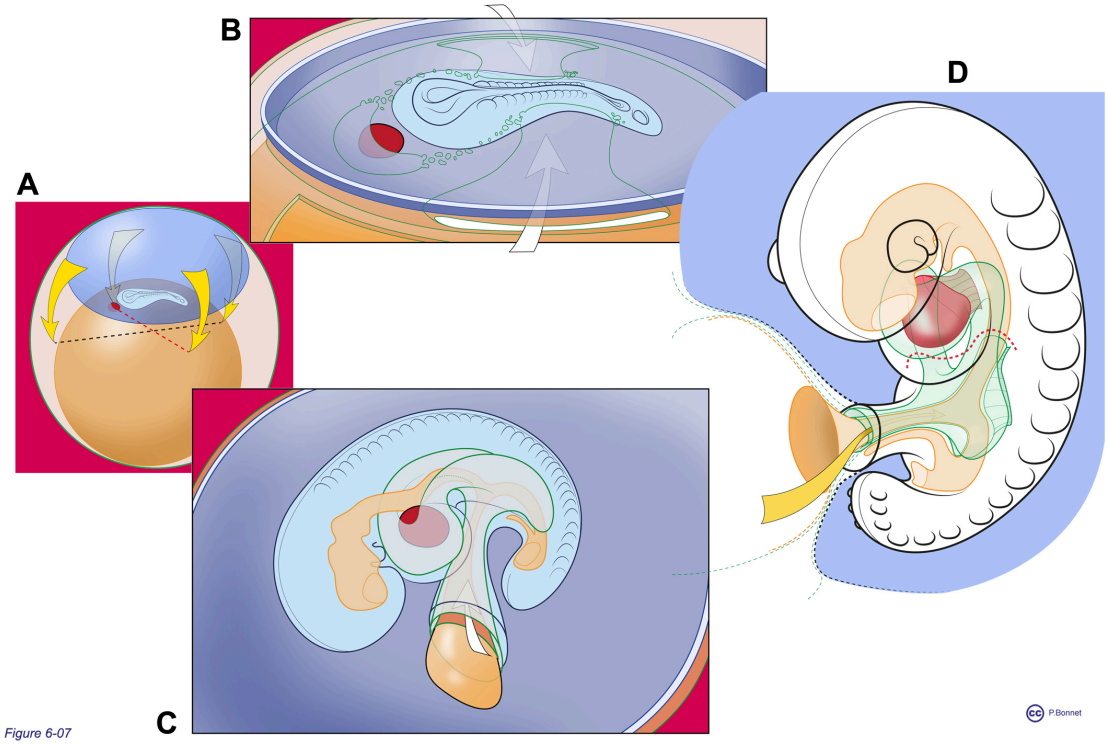

Figure 6-7 ***Formation des cavités péricardique, pleurales et péritonéales***

***A** : Plicature de l'embryon à la surface du sac vitellin, en rouge l'aire cardiaque.*

***B** : Agrandissement de l'embryon montrant le creusement du mésoderme latéral permettant la communication*

latéralement avec la cavité chorionique (fléches blanches)

céphaliquement avec la cavité péricardique primitive

***C** : Une portion du sac vitellin restant en communication dans sa partie moyenne avec le sac principal est enfermée pour donner le tube digestif primitif. Le coeur est ramené dans le thorax, le péricarde devient ventral, communique par les canaux péricardo péritonéaux avec la cavité coelomique toujours en relation avec la cavité chorionique (flèche blanche en C, jaune en D). Le système cavitaire antérieur est représenté en vert.*

***D** : Evolution du tube digestif donnant le bourgeon trachéo-broncique, formation progressive du diaphragme (pointillés rouges). Cavité vitelline en pointillés oranges, cavité chorionique en pointillés vert et progression de la cavité amniotique (pointillés noirs).*

Le coelome intra-embryonnaire donne ainsi naissance au système cavitaire antérieur, fait de 4 cavités distinctes non communiquantes : 1 cavité péricardique, 2 cavités pleurales, 1 cavité péritonéale (figures 6-8 et 6-9).

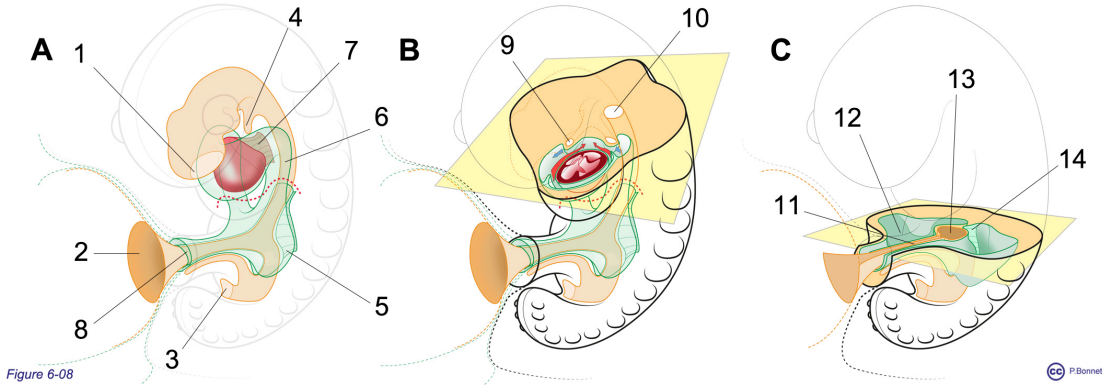

Figure 6-8 ***Cloisonnement dusystème cavitaire antérieur***

A : *Le tube digestif primitif communique avec le sac vitellin (= 2) par le canal vitellin ou omphalo-mésentérique (= 11). Les deux extrémités au départ borgnes de ce tube, forment les membranes oro-pharyngée (= 1) et cloacale (= 3). Supérieurement, un bourgeon (= 4) naît de la partie ventrale de ce tube pour donner les voies respiratoires et le poumon. La cavité chorionique communique via 8 avec le coelome intraembryonnaire à la base du système cavitaire antérieur (en vert), la portion abdominale communique avec la cavité péricardique par les canaux pericardo-péritonéaux (= 6). Dorsalement les organes entourés par cette cavité restent attachés par le mésocarde (= 7) ou le méso dorsal (= 5).*

B : *coupe + /- transversale au niveau thoracique : le tube digestif (ici intestin antérieur (= 10) a donné les bourgeons du système respiratoire (bronches = 9) qui se développe (flèches bleues) entouré de la cavité péricardique primitive. Les replis pleuro-péricardiques (flèches rouges) vont séparer cette cavité en deux cavités pleurales de part et d'autre de la cavité péricardique (on observe ici la résorption partielle du mésocarde). La formation du diaphragme (pointillés rouges) sépare les deux canaux péricardo-péritonéaux de la future cavité péritonéale (portion abdominale du système cavitaire antérieur).*

C : *coupe + /- transversale au niveau abdominal. Le tube digestif (ici intestin moyen = 13) est relié dorsalement par un méso (= 14) et est entouré de la future cavité péritonéale (= 12).*

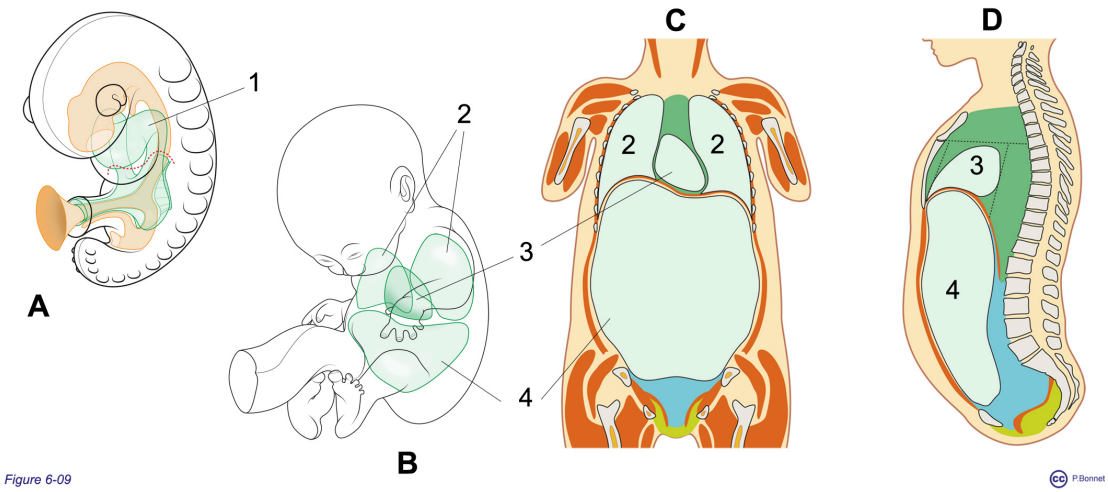

Figure 6-9 ***Divisions du système cavitaire antérieur***

***A** : système cavitaire antérieur (= 1) issu de la plicature et du creusement du mésoderme latéral*

***B** : division en fin de croissance in utero en 2 cavités pleurales (= 2), une cavité péricardique (= 3) et une cavité péritonéale (= 4)*

***C** et **D** : position de ces cavités chez l'adulte en coupes frontale (C) et sagiottale (D).*

Ces cavités présentent les caractéristiques suivantes (figure 6-10):

- Elles sont tapissées d'un épithélium (mésothélium) défini comme une séreuse (= tapissant une cavité corporelle non en communication avec l'extérieur du corps) : séreuse péricardique, pleurale ou péritonéale
- Elles contiennent uniquement un fin film liquidien
- Elles enveloppent les organes : la portion de la séreuse tapissant la paroi de la cavité est dite *pariétale* et celle se réfléchissant sur les organes enveloppés est dite *viscérale*, le point de passage entre feuillet pariétal et viscéral définit la ligne de réflexion.
- Elles autorisent le mouvement des organes qu'elles enveloppent par rapport

aux parois (cœur, poumons) ou entre les organes eux-mêmes (tube digestif)

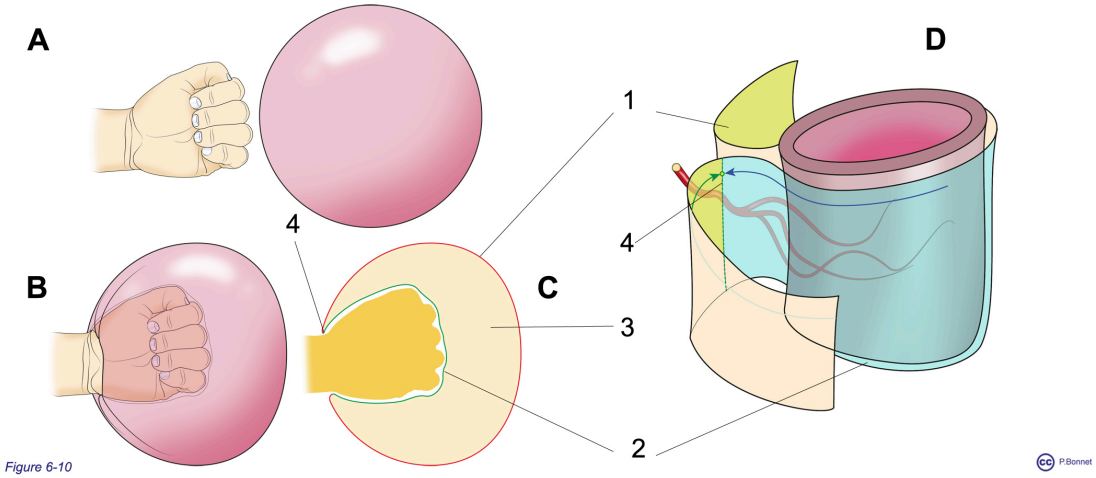

Figure 6-10 ***Caractéristiques du système cavitaire antérieur***

***A** : l'organe (matérialisé par le poing)(cœur, poumon, intestin) est situé endehors de la cavité matérialisée par le ballon souple.*

***B** et **C** : l'organe est donc entouré de la cavité (= 3), tapissé du feuillet viscéral (= 2) qui se réfléchit en feuillet pariétal (= 1) au niveau des point de réflexion (= 4) qui définissent la ligne de réflexion. Même avec un feuillet viscéral adhérent à l'organe, il reste mobile par rapport au feuillet pariétal.*

***D** : les deux feuillets reliant l'organe à la paroi forme un méso (ici au niveau du tube digestif).*

section 2 : la pompe cardiaque

Section 2 La pompe cardiaque.

Aperçu général

Le cœur est logé dans le médiastin inférieur moyen, un peu plus gros qu'un poing fermé il est de forme conique ou ovoïde. Il pèse environ entre 250 et 350 g. L'axe central du coeur pointe vers le bas en direction de la hanche gauche.

Le cœur (figure 6-11) est un muscle creux composé de 3 feuillets histologiques :

- L'épicarde, revêtement mésothélial externe, tapisse la surface externe et sera étudié en détail avec la cavité péricardique. Il favorise les mouvements du cœur par rapport à ses enveloppes lors des variation du volume cardiaque : remplissage en phase de relaxation (diastole) et vidange en phase de contraction (systole).
- Le myocarde, portion intermédiaire, est un muscle strié non squelettique issus de la fusion de cellules musculaires (cfr chapitre 5) qui dessinent un syncitium en bandes. Ces bandes fixées au squelette fibreux réalisent un maillage permettant une vidange optimale de la cavité interne lors de la contraction du muscle.
- L'endocarde tapisse les cavités internes du cœur et correspond au revêtement interne du réseau vasculaire (endothélium) en contact avec le sang circulant. Une de ses propriétés essentielles est d'empêcher le déclenchement des processus en cascade, cellulaires et enzymatiques, qui aboutissent à l'hémostase (agrégation plaquettaire et coagulation).

Le cœur se localise au niveau thoracique ou il occupe la portion moyenne du médiastin inférieur. Il se trouve au sein du sac péricardique, de forme pyramidale, dont la base correspond au centre tendineux du diaphragme.

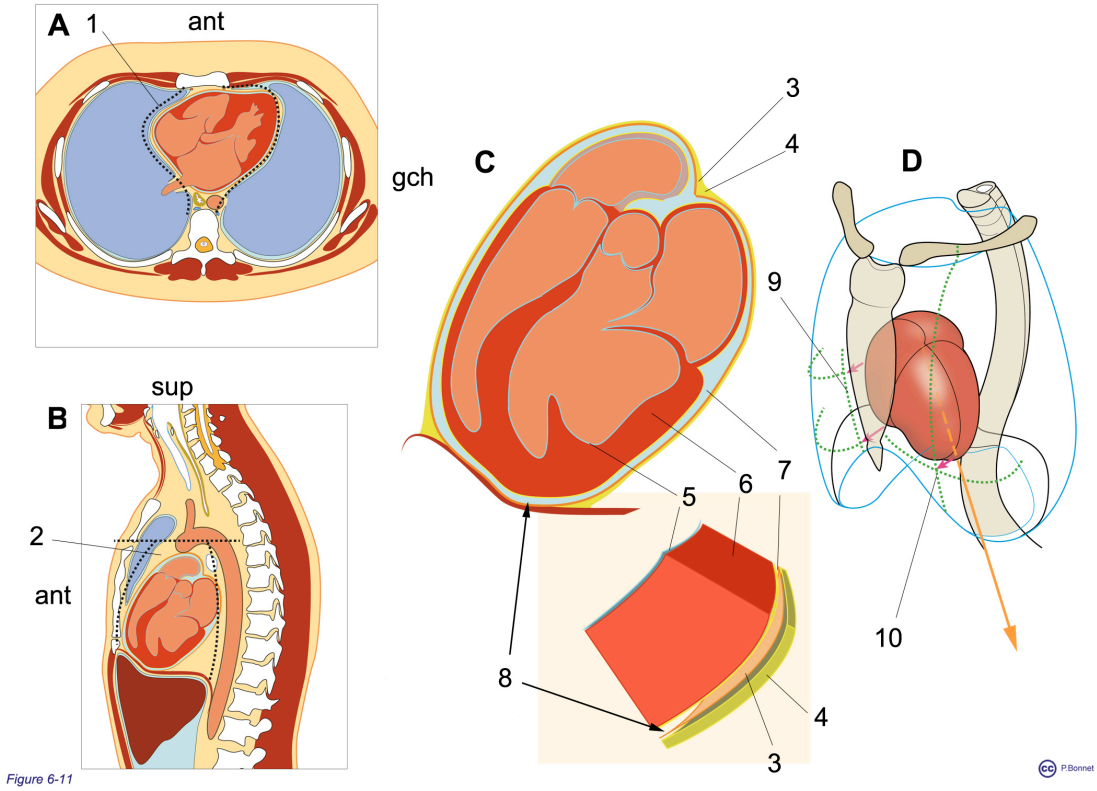

Figure 6-11 ***Composition histologique du cœur – Localisation***

***A** : Coupe transversale du thorax au niveau du médiastin inférieur (=1) délimité par les pointillés noirs*

***B** : coupe Sagittale (Médiane) du thorax, le cœur occupe la portion moyenne (= 2) du médiastin inférieur et repose sur le centre tendineux du diaphragme.*

***C** : agrandissement de la portion de la coupe sagittale passant par le cœur et ses enveloppes : le cœur composé du myocarde (= 6) tapissé intérieurement de l'endocarde (= 5) et extérieurement d'épicarde ou péricarde viscéral (= 7) est logé au sein du sac péricardique formé du péricarde fibreux (=4) tapissé de péricarde pariétal (3). Entre les péricardes pariétal et viscéral se trouve la cavité péricardique vraie (= 8) qui entoure le cœur.*

***D** : vue oblique antérieure gauche du thorax montrant les projections du cœur sur la paroi thoracique antérieure. Le bord droit du cœur se projette sur le bord droit du sternum du 3éme au 6ème espace intercostal (= 9) alors que l'apex cardiaque se projette au niveau de la ligne médioclaviculaire gauche dans le sixième espace intercostal (= 10), l'axe du cœur (flèche orange) pointe vers la hanche gauche.*

Fonctionnellement le cœur se divise en parties droite et gauche séparées par un septum, les cœurs droit et gauche comportent tout deux un étage de réception du sang (étage auriculaire) et un étage d'éjection du sang (étage ventriculaire). (figure 6-12)

Les vaisseaux afférents au cœur (= *veines « **V**ont au cœur »*) connectés aux compartiments auriculaires comportent

- Les veines caves inférieure et supérieure (VCI et VCS, cœur droit)
- Les 4 veines pulmonaires 2 supérieures et 2 inférieures (cœur gauche)

Les vaisseaux efférents au cœur (= *artères « p**A**rtent du cœur »*) sont connectés aux compartiments ventriculaires au travers d'une valve unidirectionnelle ouverte lorsque la pression ventriculaire dépasse celle du vaisseaux efférent. On observe ainsi

- à gauche la valve aortique donnant accès à l'aorte
- à droite la valve pulmonaire donnant accès à l'artère pulmonaire

Les étages auriculaires et ventriculaires communiquent au travers d'une valve unidirectionnelle ouverte lorsque la pression auriculaire dépasse celle de l'étage ventriculaire. On observe ainsi

- Une valve formée de trois cuspides à droite : la valve tricuspide
- Une valve formée de deux cuspides à gauche : la valve mitrale

L'ancienne terminologie française parle de valvules composées de plusieurs valves ou cuspides. L'usage courant actuel influencé par la terminologie anglaise (a valve is made of different cusps) dénomme l'ensemble de la structure valvulaire par le terme de valve composée de plusieures cuspides.

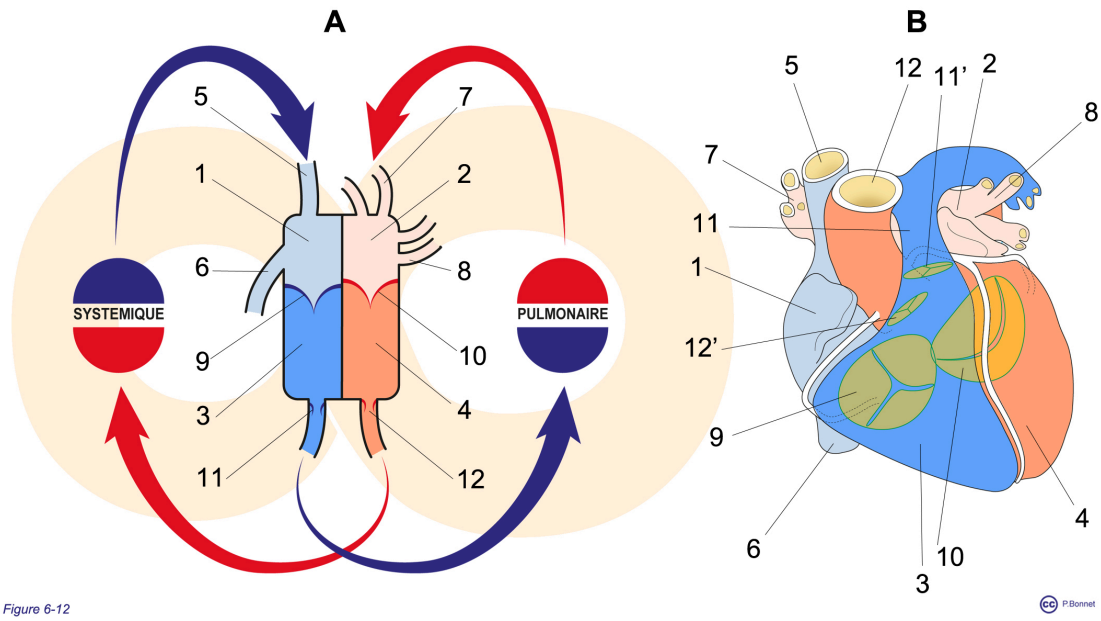

Figure 6-12

Figure 6-12 Composition anatomique schématique du cœur

***A** : vue simplifiée de la circulation en « 8 » montrant les 4 cavités et les deux étages cardiaques :*

auriculaire composé des deux oreillettes D (= 1) et G (= 2) recevant à droite les veines caves supérieure (= 5) et inférieure (= 6) et à gauche les veines pulmonaires supérieures et inférieures droites (= 7) et gauche (=8)

ventriculaire composé des ventricules droit (= 3) et gauche (= 4) se déversant respectivement dans l'artère pulmonaire (= 11 avec la valve pulmonaire = 11' sur B)) et l'aorte (= 12 avec la valve aortique = 12' sur B)

9 = valve tricuspide et 10 = Valve mitrale

***B** : vue de face d'un cœur non simplifié, les couleurs désignent les 4 cavités comme sur A, les valves sont vues par transparence.*

Lors de sa contraction (figure 6-13), le coeur divisé en parties droite et gauche assure un flux unidirectionnel grâce aux valves séparant les étages auriculaires et ventriculaires et contrôlant la sortie (éjection).

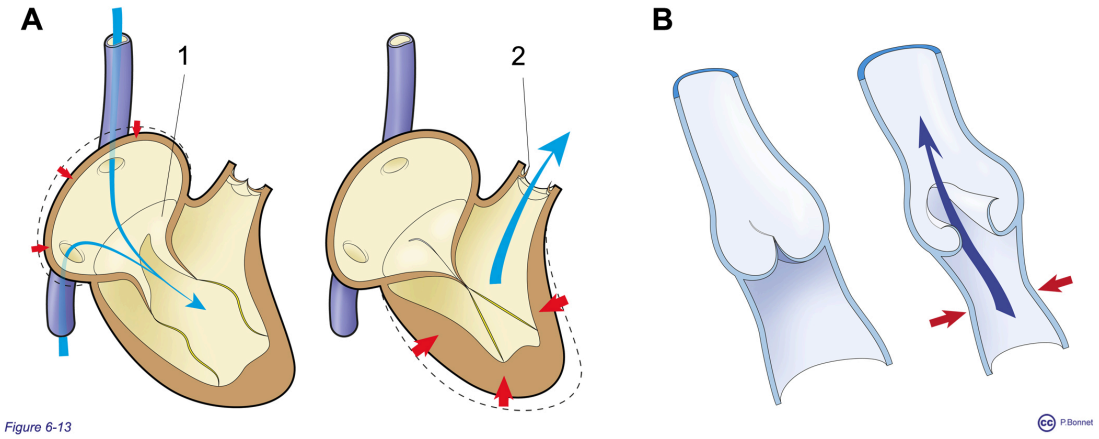

Figure 6-13 ***Fonctionnement valvulaire***

La différence de pression de part et d'autre de la valve conditionne son ouverture et le sens du flux sanguin.

***A** : au niveau cardiaque (ici cœur droit) une pression auriculaire supérieure à celle du ventricule (arrivée du flux de retour puis contraction auriculaire), ouvre la tricuspide (= 1) permettant le remplissage ventriculaire. Lorsque le ventricule se contracte, la pression dépasse celle de l'oreillette (la tricuspide se ferme) puis finit par dépasser la pression de l'artère pulmonaire. La valve pulmonaire (=2) s'ouvre permettant l'éjection du sang.*

***B** : le principe est le même au niveau des conduits veineux valvulés. Ici c'est la pression externe au vaisseau dont la paroi est souple qui en collabant le vaisseau permet par augmentation de pression l'ouverture de la valve veineuse et la progression du sang unidirectionelle.*

Ce débit pulsatile (cycles de contraction / relâchement ou systole / diastole) (figure 6-14) est synchrone entre les parties droite et gauche. Le circuit de sortie gauche retourne au cœur droit et le circuit de sortie droit retourne au cœur gauche (circulation en « 8 »), les débits droit et gauche sont donc, en moyenne, identiques mais traversent des réseaux vasculaires dont la résistance est différente :

- Résistance faible du circuit droit entraînant un travail de pompe réduit : faible épaisseur du myocarde droit
- Résistance élevée du circuit gauche entraînant un travail de pompe accru :

épaisseur importante du myocarde gauche

La contraction cardiaque est asynchrone entre les étages auriculaires et ventriculaires. La contraction débute à l'étage auriculaire (systole auriculaire) et démarre plus tard à la pointe ventriculaire (systole ventriculaire) lorsque l'étage auriculaire entre en relaxation (diastole auriculaire). Cet asynchronisme des contractions qui assure des cycles efficaces successifs de remplissage et vidange des deux étages cardiaques, est régi par le contrôle de la propagation de l'influx de contraction rendu possible par

- L'isolation électrique des étages auriculaire / ventriculaire
- La présence d'un tissu de conduction électrique intracardiaque issu de l'évolution de certaines cellules myocardiques relié à des zones douées d'un automatisme électrique ou « pace maker »

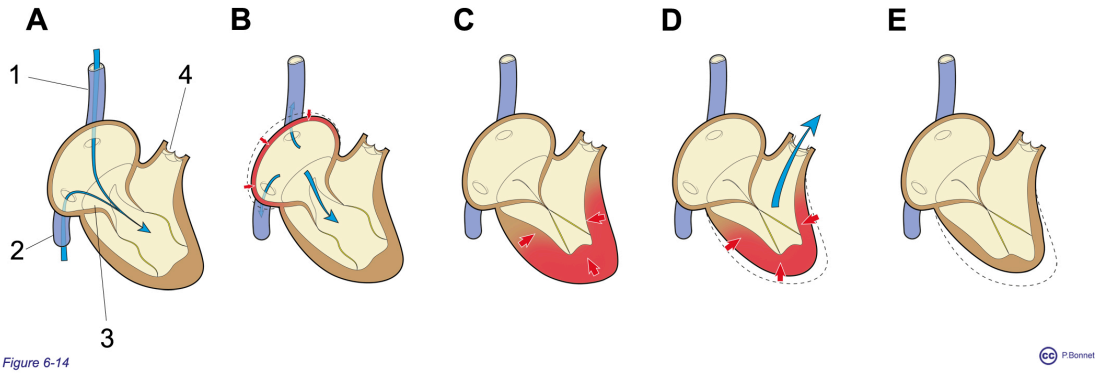

Figure 6-14 ***Le cycle de la contraction cardiaque(cœur droit)***

Représentation schématique sur base d'une section verticale du cœur droit (1 = VCS, 2 = VCI, 3 = tricuspide, 4 = valve pulmonaire et artère pulmonaire)

***A** : fin de diastole, remplissage du VD. **B** : contraction auriculaire droite (systole auriculaire) permettant de terminer le remplissage ventriculaire, **C** : contraction ventriculaire développant une pression supérieure à l'oreillette et inférieure à l'étage artériel (systole ventriculaire isométrique, valves tricuspide et pulmonaire fermées), **D** : la pression ventriculaire dépasse celle de l'artère pulmonaire, éjection du sang (systole ventriculaire isotonique), **E** : relaxation ventriculaire (diastole ventriculaire), la pression chute dans le ventricule, inférieure à celle du réseau artériel mais encore supérieure à celle de l'oreillette (relaxation isométrique : valves pulmonaire et tricuspide fermées)*

Morphologie externe.

La séparation du cœur entre ses étages auriculaire et ventriculaire et les quatre cavités constitutives est extérieurement visible sous forme de sillons

- inter auriculaires et interventriculaires antérieurs et postérieurs
- auriculo-ventriculaires antérieur et postérieur

Les volumes de ces cavités peuvent être assimilés à des volumes géométriques simples : cubes, pyramide, cône et cylindres. (figure 6-15)

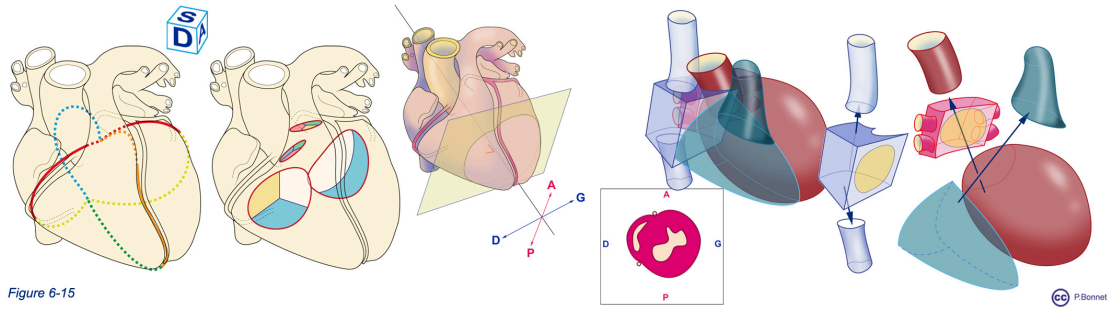

Figure 6-15 ***Morphologie cardiaque externe***

Différentes vues du cœur montrant

***A** : les sillons auriculo ventriculaires (antérieur en rouge, postérieur en jaune) interventriculaire (antérieur en orange, postérieur en vert) et interauriculaire (en bleu)*

***B** : vue par transparence des orifices valvulaires*

***C** : section transaxiale montrant le ventricule G circulaire et le ventricule D aplati*

***D** : assimilation des cavités cardiaques à des volumes géométriques simples : VD en pyramide, VG en cône, oreillettes en cube.*

Morphologie interne.

Cette morphologie est bien apparente sur une section des cavités cardiaques (figure 6-16). La couche externe est constituée du feuillet péricardique viscéral ou épicarde accolé à la couche moyenne ou myocarde. Le myocarde couche fonctionnelle, présente une épaisseur en relation avec le travail mécanique effectué par la contraction de la cavité :

- Parois fines au niveau de l'étage auriculaire
- Parois plus épaisses au niveau ventriculaire, tout particulièrement à gauche.

Les faisceaux de fibres musculaires dessinent un enchevêtrement visible dans la lumière des ventricules : les colonnes charnues, alors que la paroi des oreillettes

(excepté au niveau des appendices que sont les auricules) est lisse. Certaines colonnes forment des piliers auxquels s'attachent les cordage des valves. Ces faisceaux s'organisent de façon complexe en plusieurs couches prenant une disposition spiralée. Ainsi la contraction du ventricule (mouvement de torsion et de réduction de rayon) réalise une diminution du volume de la cavité supérieure à celle que donnerait une simple constriction radiaire. La paroi séparant les deux ventricules est le septum.

Les parois des différentes cavités présentent des orifices (ostium) correspondant aux connexions avec les vaisseaux afférents et efférents :

- Ostium caves supérieur et inférieur (Oreillette droite)
- Ostium des 4 veines pulmonaires (Oreillette gauche)
- Ostium du réseau veineux cardiaque ou sinus coronaire (Oreillette droite) (voir réseau coronaire veineux)
- Orifices pulmonaire et aortique (ventricule droit et gauche)

La paroi interauriculaire présente un vestige de la communication interauriculaire fœtale (foramen ovale) sous forme d'une dépression, la fosse ovale (voir circulation fœtale / nouveau-né).

L'ensemble des cavités, du système valvulaire et des cordages est tapissé de l'endocarde qui est une prolongation intracardiaque du revêtement interne des vaisseaux (endothélium) qui prévient la coagulation sanguine au sein des cavités vasculaires.

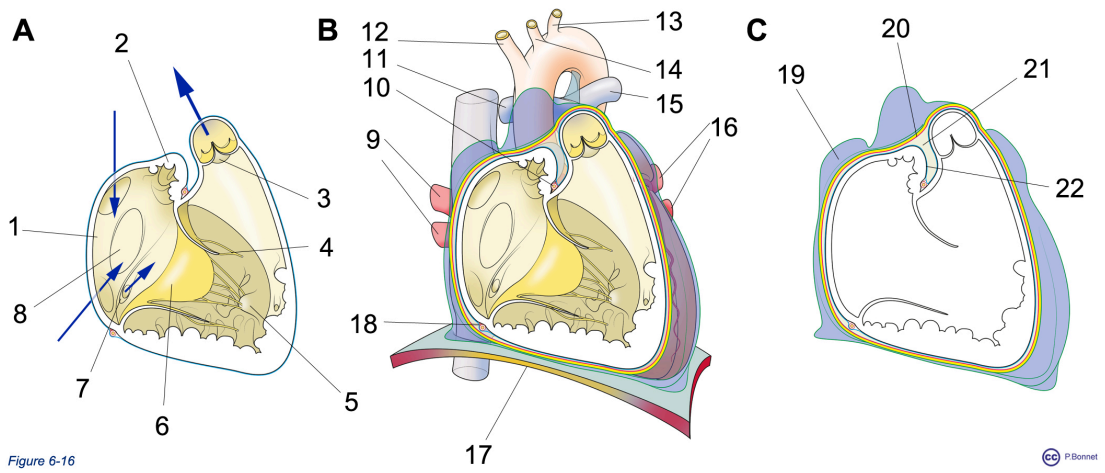

Figure 6-16 ***Morphologie cardiaque interne, cœur droit***

A : vue des cavités droites, 1 = oreillette, 2 = auricule, 3 = cuspide pulmonaire, 4 = cordage, 5 = pilier, 6 = cuspide septale de la Tricuspide, 7 = ostium du sinus coronaire, 8 = foramen ovale.

B : identification des structures externes : 9 = veines pulmonaires droites, 10 = section de l'artère coronaire droite dans la portion antérieure du sillon auriculo-ventriculaire, 11 = artère pulmonaire droite, 12 = tronc brachio-céphalique artériel, 13 = artère sous clavière gauche, 14 = carotide commune gauche, 15 = artère pulmonaire gauche, 16 = veines pulmonaires gauches, 17 = centre tendineux du diaphragme

C : le sac péricardique, 19 = péricarde fibreux, 20 = péricarde pariétal, 21 = cavité péricardique, 22 = péricarde viscéral ou épicarde

Valves cardiaque

Ces valves sont mues par les différentiels de pression de part et d'autre de leur surface.

Les étages auriculaires et ventriculaires communiquent au travers de systèmes de « clapets » unidirectionnels ou valve auriculo-ventriculaire (figure 6-17) formées de

- 3 éléments ou cuspides à droite = tricuspide : la valve Tricuspide
- 2 éléments ou cuspides à gauche = bicuspide : la valve Mitrale (en forme de

mitre)

Chaque cuspide est formée d'un tissu relativement souple fixé sur son pourtour externe à la paroi du ventricule et de l'oreillette, et libre sur son pourtour interne. La zone d'insertion des différentes cuspides est l'annulus valvulaire, plus fibreux. Le bord libre de la cuspide est fixé à la profondeur du ventricule par l'intermédiaire de cordages tendineux qui s'amarrent sur des excroissances musculaires (colonnes) de la paroi ventriculaire que sont les piliers. Ce système permet lors de la contraction ventriculaire d'éviter que le bord libre de la cuspide ne se retourne dans l'oreillette, assurant une bonne coaptation des bords libres des cuspides lors de la systole ventriculaire permettant l'étanchéité de la fermeture auriculo ventriculaire.

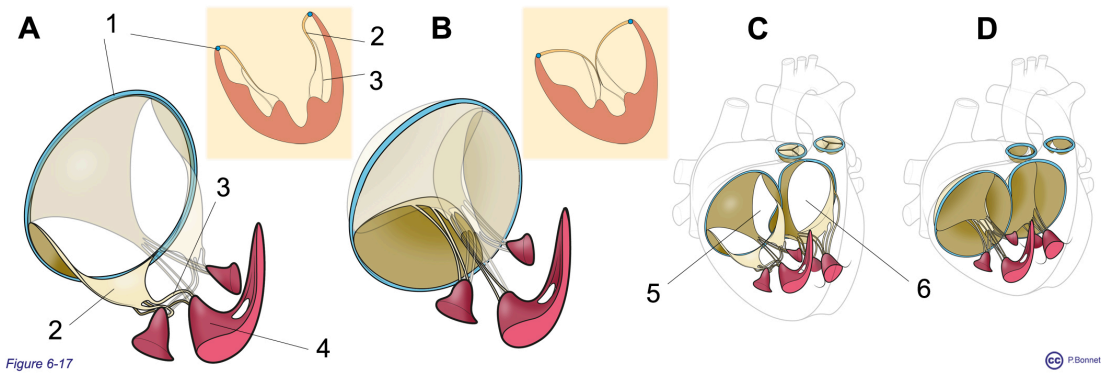

Figure 6-17 ***Valves auriculo-ventriculaires***

***A** : valve tricuspide vue du fond du ventricule droit, ouverte (coupe verticale en cartouche) 1 = annulus, 2 = cuspide, 3 = cordage, 4 = pilier.*

***B** : idem en position fermée*

***C** et **D** vues des deux valves auriculo ventriculaires ouvertes (C) et fermées (D), orifice tricuspidien = 5 et mitral = 6.*

L'étage ventriculaire communique avec l'artère pulmonaire et l'aorte au travers des valves pulmonaire et aortique, tricuspides, dépourvues de cordage et unidirectionnelles (sens : ventricule > artère efférente). Au niveau de chaque valve, les trois cuspides épousent la forme d'un petit nid d'hirondelle avec une concavité ouverte vers la lumière de l'aorte ou de l'artère pulmonaire et une convexité dirigée vers la face ventriculaire. La première partie du vaisseau efférent (aorte, artère pulmonaire) est composée de 3 zones plus larges, les sinus de valsalva, dont le fond est constitué par la cuspide valvulaire. Lors de l'éjection ventriculaire, les cuspides s'écartent de l'axe du vaisseau (artère pulmonaire ou aorte) tandisque lors de la relaxation ventriculaire, les 3 cuspides se coaptent et ferment l'orifice ventriculo-artériel. Au niveau de 2 des 3 sinus de valsalva aortiques se trouvent les ostium des artères coronaires (voir irrigation cardiaque) (figure 6-18).

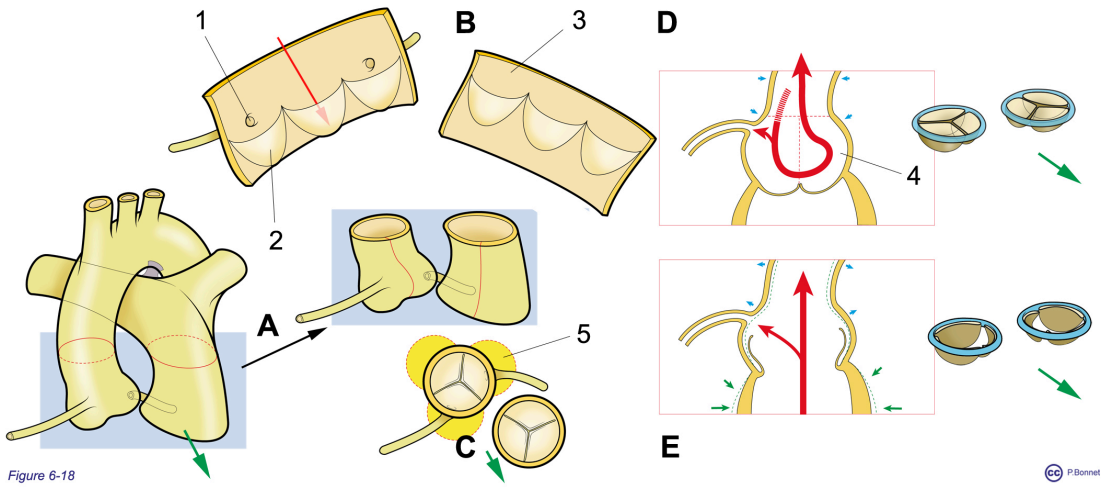

Figure 6-18 ***Valves ventriculo-artérielles***

Les flèches oranges indiquent l'orientation antérieure.

***A** : isolation des segments initiaux de l'artère pulmonaire et de l'aorte. Les traits rouges indiquent les sections transversales puis longitudinales des conduits artériels.*

***B** : ouverture des conduits artériels montrant les cuspides en nid d'hirondelle (= 2) (la flèche rouge indique le sinus de valsalva) au niveau de l'aorte reconnaissable par les ostiums coronaires (= 1) et de l'artère pulmonaire (= 3)*

***C** : vue supérieure des deux conduits avant leur ouverture longitudinale, les cercles jaunes matérialisent les 3 sinus de valsalva au niveau aortique.*

***D** (diastole) et **E** (systole) : coupe verticale du bulbe aortique passant par l'émergence d'une des deux coronaires. Les flèches vertes indiquent les mouvements respectivement des parois ventriculaires (contraction et éjection) et aortiques (distension systolique et retour diastolique par élasticité). En rouge le flux sanguin, en 4, délimité par des pointillés rouges, le sinus de valsalva.*

Les annuli des valves auriculo ventriculaires sont situés dans un plan perpendiculaire à celui des valves ventriculo-artérielles. La disposition relative des cavités cardiaques et des plans valvulaires oriente les flux sanguins au sein du cœur qui explique les zones d'auscultation du fonctionnement de ces valves. (figure 6-19)

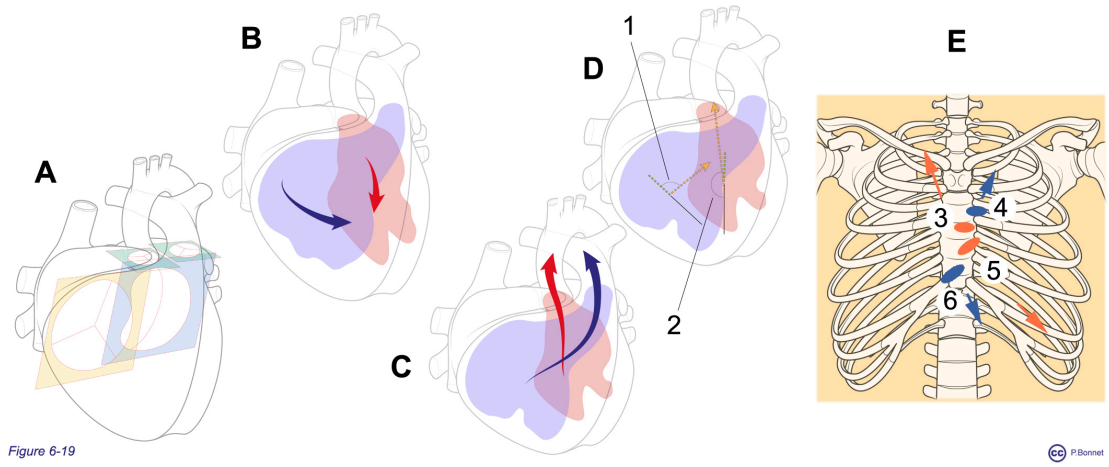

Figure 6-19 ***Les flux intracardiaques***

***A** : plans perpendiculaires des orifices auriculo-ventriculaires et ventriculo-artériels*

***B** : sens des flux auriculo-ventriculaires*

***C** : sens des flux ventriculo-artériels*

***D** : angulation entre ces flux, 1 = à droite, 90° et 2 = à gauche, 180°*

***E** : projection des orifices valvulaires (ellipses) et des zones d'auscultation (flèches) sur la paroi thoracique antérieure : 3 = V. aortique, 4 = V. pulmonaire, 5 = V. mitrale et 6 = V. tricuspide.*

Squelette fibreux

L'annulus de chaque valve est constitué d'un tissu fibreux peu extensible. Ces annulus sont réunis par du tissus fibreux complémentaire (trigones fibreux) et composent le squelette fibreux du cœur (figure 6-20). Ce squelette remplit 3 fonctions principales :

- Supporter les orifices valvulaires lors des variations de volume cardiaque et de pression au cours du cycle de contraction cardiaque.
- Assurer une isolation électrique entre les étages auriculaires et ventriculaires

(voir le paragraphe suivant).

- Permettre l'amarrage des faisceaux musculaires tissant la paroi myocardique.

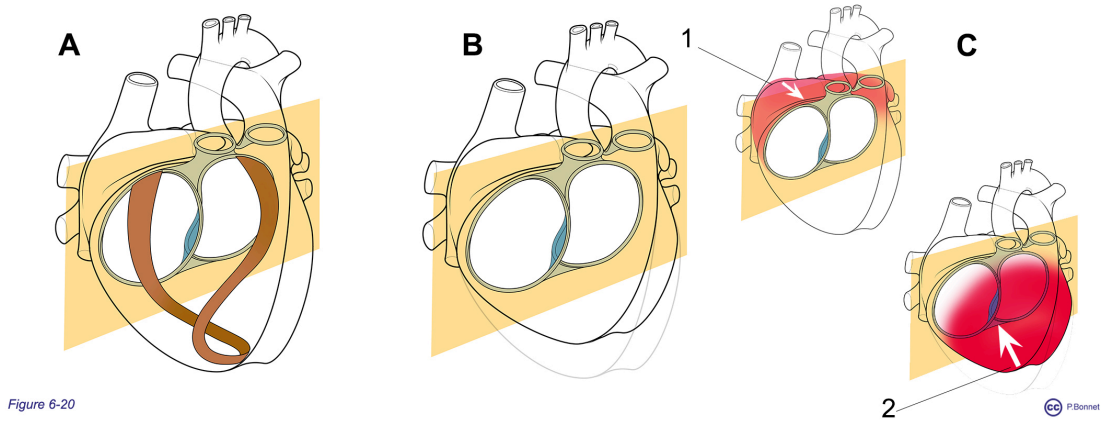

Figure 6-20 ***Le squelette fibreux***

***A** : Amarrage des bandes de syncitium myocardique*

***B** : Support des orifices valvulaires lors des mouvements cardiaques*

***C** : Isolation électrique des étages auriculaires et ventriculaires : en haut la contraction auriculaire ne se propage pas à l'étage ventriculaire au travers du squelette fibreux, en bas la contraction initée par le réseau de purkinje à la pointe des ventricules débute de façon différée lorsque les oreillettes sont en diastole.*

Système de conduction

Le cœur se contracte spontanément grâce à la présence de centres de stimulation ou « nœuds » au sein du myocarde (figure 6-21). Ces centres sont constitués de cellules myocardiques modifiées ayant perdu leurs propriétés contractiles et douées de dépolarisation spontanée. Ces centres sont reliés entre eux par des cellules myocardiques non contractiles qui se dépolarisent plus lentement que les cellules myocardiques. On décrit ainsi

- Le nœud sinusal qui impose son rythme (près de l'ostium de la VCS)
- Le nœud auriculo ventriculaire (AV) (paroi interventriculaire, base de l'oreillette D)
- 3 voies de conduction préférentielle sur le plan électrophysiologique entre ces nœuds au sein de la paroi de l'oreillettre D (faisceaux de Wenckebach, de Thorel et de Bachmann)
- Le faisceau de His qui prolonge le nœud AV dans le septum
- Les branches D et G du faisceau de His aboutissant à la pointe des deux ventricules et s'épanouissent en réseau de Purkinje

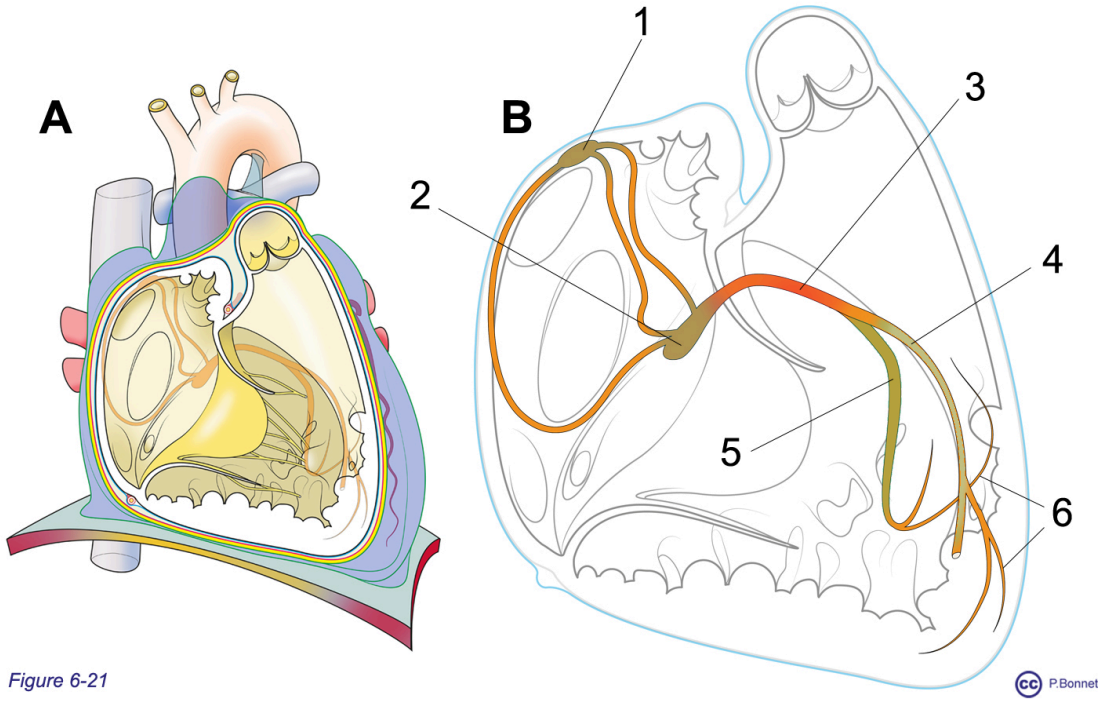

Figure 6-21 ***Système de conduction***

***A** : vue du système de conduction intracardiaque au niveau des cavités droites*

***B** : 1 = nœud sinusal, 2 = nœud auriculo-ventriculaire, = faisceau de His et ses branches droite (= 4) et gauche (= 4) se prolongeant en réseau de purkinje (= 6)*

La contraction est initiée par la dépolarisation du nœud sinusal et se répand de proche en proche aux deux oreillettes sans atteindre les myocytes ventriculaires grâce à l'isolation électrique du squelette fibreux. Les oreillettes se vidangent aisément dans des ventricules en diastole. L'influx conduit par le système de conduction interne arrive ainsi à la pointe du ventricule alors que la contraction auriculaire est terminée. La systole ventriculaire débute par la mise en tension des piliers et cordages lorsque l'oreillette entre en diastole. La fermeture des valvules auriculo-ventriculaires est ainsi facilitée.

La contraction des parties cardiaques droite et gauche est donc synchrone mais les contractions des étages auriculaire et ventriculaire sont asynchrones, successives, favorisant le débit pulsatile.

Ce contrôle intracardiaque assuré spontanément par le tissu cardiaque est modulé par les systèmes nerveux autonomes, ortho- et parasympathique.

Vascularisation cardiaque

La contraction du cœur est continue. Cet exercice ininterrompu pour un muscle qui ne représente qu'un 200ème de la masse corporelle de l'organisme utilise un 20ème du débit cardiaque pour lui fournir l'oxygène et les substrats nécessaires à son fonctionnement. Les 2 artères assurant cette irrigation sont issues de deux des trois sinus de valsalva aortiques. Elles courent ensuite dans le sillon auriculo-ventriculaire en donnant des branches qui se répartissent sous l'épicarde avant de se ramifier dans la profondeur du muscle. Ces deux artères dessinent une couronne d'où leur nom d'artères coronaires l'une droite, l'autre gauche.

Le retour veineux suit majoritairement un chemin parallèle mais en sens inverse pour arriver dans une large veine dans le sillon auriculo-ventriculaire postérieur droit, le sinus coronaire, qui s'abouche dans l'oreillette droite. D'autres veines rejoignent directement l'oreillette droite et certains vaisseaux proches de l'endocarde se drainent directement dans les cavités cardiaques. La vascularisation coronaire est essentiellement de type terminal (voir plus loin). (figure 6-22)

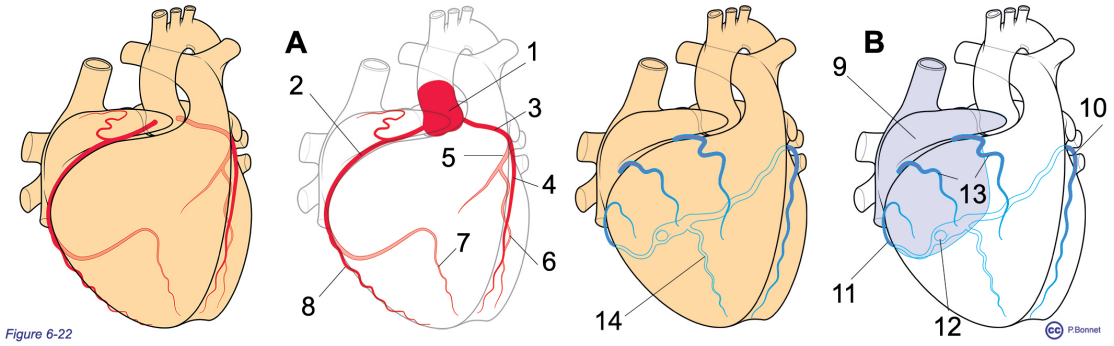

Figure 6-22 ***Vascularisation du myocarde***

***A** : réseau artériel coronaire partant du bulbe aortique (= 1) : coronaire droite (2) et gauche (3) et certaines de leurs branches : 4 = artère interventriculaire antérieure (IVA), 5 = artère circonflexe, 6 = artère marginale gauche, 7 = artère interventriculaire postérieure (IVP) et 8 = artère marginale droite*

***B** : drainage veineux aboutissant à l'oreillette droite (= 9) soit via le sinus coronaire (= 12) et la grande veine cardiaque (= 10), la petite veine cardiaque (= 11) ou la veine moyenne (= 14) , soit directement via les veines cardiaques antérieures (= 13).*

Péricarde

Le cœur est entouré de la cavité péricardique. Le sac péricardique est composé d'une enveloppe fibreuse correspondant caudalement à la portion fibreuse centrale du diaphragme. Ce péricarde fibreux peu extensible est tapissé du péricarde pariétal, portion pariétale de l'enveloppe péricardique qui se réfléchit en péricarde viscéral ou épicarde, sur le muscle cardiaque. Le sac est fixé en avant au sternum et en arrière aux structures du médiastin postérieur par des ligaments. A l'état normal la cavité péricardique (espace situé entre péricarde pariétal et viscéral) contient un fin film liquidien qui assure la mobilité du cœur au sein du sac péricardique. (figure 6-23)

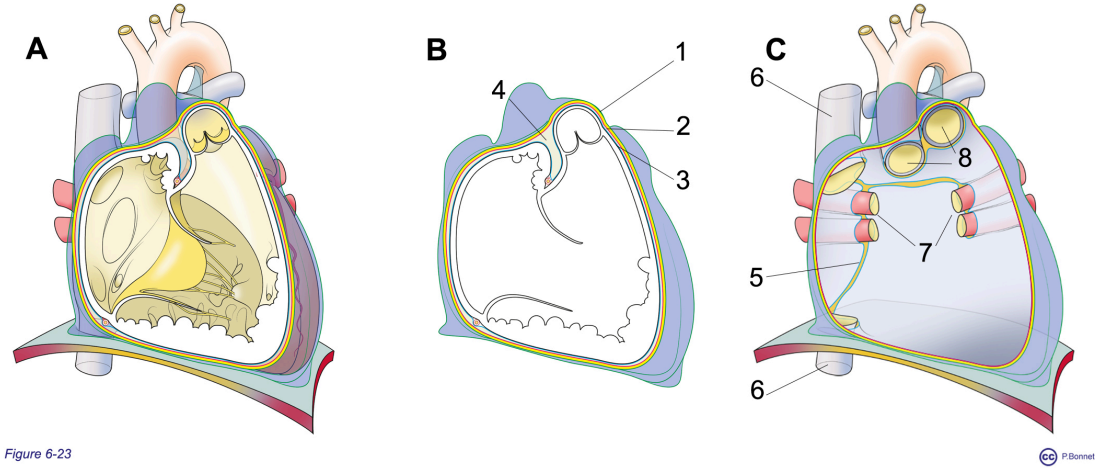

Figure 6-23 ***Les enveloppes cardiaques***

***A** : section verticale du cœur droit et de ses enveloppes*

***B** : en vert et jaune :péricarde fibreux (= 1), en rouge le péricarde pariétal (= 2), en bleu le péricarde viscéral ou épicarde (= 3), la cavité péricardique (= 4)*

***C** : sac péricardique dont le cœur a été retiré après section des vaisseaux afférents et efférents, montrant les ligne de réflexions (= 5) du péricarde pariétal en péricarde viscéral, 6 = VCS et VCI, 7 = V. pulmonaires et 8 = tronc artériels efférents (aorte et artère pulmonaire)*

section 3 : les circuits

Section 3 Les circuits vasculaires

Principes généraux

Composition des vaisseaux

A l'échelon microscopique la paroi des vaisseaux est formée de plusieurs composants en proportion variable suivant le type de vaisseau concerné

- Les artères, vaisseaux efférents du cœur
- Les veines vaisseaux afférents du cœur
- Les capillaires réalisant la connexion entre les divisions artérielles et veineuses

Les artères et les veines sont constituées de couches identiques en proportion et épaisseur variables

- une couche externe : l'adventice
- une couche interne : l'intima
- une couche intermédiaire : la média composée de façon variable de fibres élastiques et de fibres musculaires lisses.

Artères, veines et capillaires sont tapissés d'une couche endothéliale évitant le contact du sang avec les couches sous endothéliales du vaisseau prévenant ainsi l'agrégation des plaquettes et la coagulation sanguine.

La paroi artérielle, épaisse, est peu compressible. Le réseau artériel est fait de vaisseaux résistifs. En partant du cœur, il comporte d'abord des vaisseaux très élastiques qui se distendent lors de l'éjection ventriculaire et restituent par leur élasticité l'énergie sous forme de pression lors de la phase de diastole ventriculaire. La pression y oscille entre 120 et 70 mm Hg. On retrouve ensuite des artères

musculaires qui vont par leur ouverture modulable (contraction ou relaxation des fibres musculaires lisses constitutives de la paroi vasculaire) favoriser le débit dans certains territoires en fonction des besoins (distribution). Le barrage artériolaire entraîne ensuite une nette diminution de la pression à l'entrée des zones d'échanges que sont les réseaux capillaires.

Le réseau veineux est formé de vaisseaux à parois plus fine, compressibles et donc sensibles aux variations de pression externe. On observe des veines élastiques et d'autres musculaires. Le réseau veineux est qualifié de réseau capacitif. (figure 6-24)

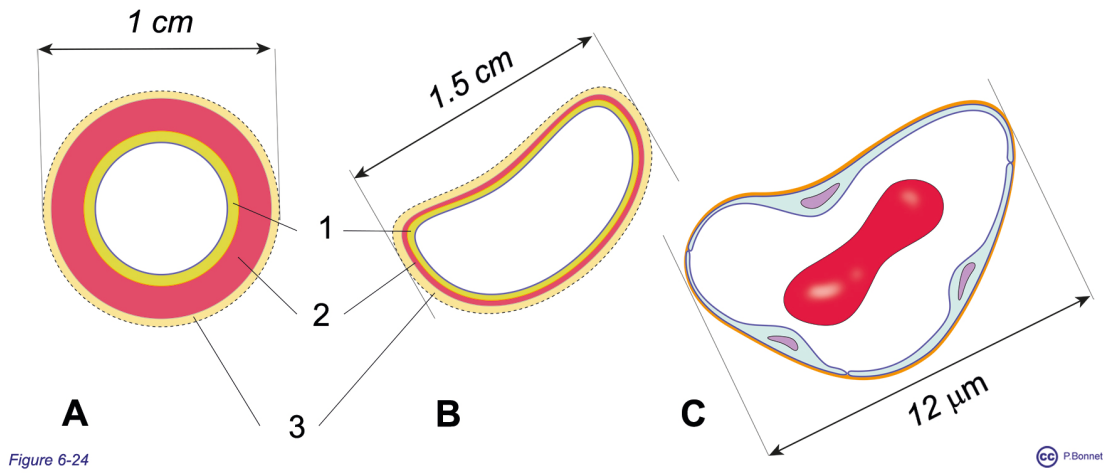

Figure 6-24

Figure 6-24 ***Artères Veines Capillaires***

Vues à échelles différentes des 3 types de vaisseaux sanguins :

***A** artère et **B** veine, composées des d'une intima (= 1), d'une média (= 2) et d'une adventice (= 3) en proportions variables*

***C** : capillaire formé des cellules endothéliales reposant sur leur membrane basale, au centre un globule rouge vu de profil.*

Le réseau capillaire est localisé entre les ramifications artériolaires et les premières veinules. La pression est de l'ordre de 30 mm Hg à l'entrée du réseau capillaire et 15 mm Hg à sa sortie veineuse. La paroi des capillaire est réduite à l'endothélium et sa membrane basale, autorisant les échanges avec le milieu interstitiel environnant en fonction des différentiels de pression (oncotique et hydrostatique) du vaisseau et du milieu interstitiel.

Au repos, le débit cardiaque est de 6L / minute. Le circuit vasculaire contient 5 à 6 L de sang réparti à 54 % dans les veines systémiques, 12 % dans les cavités cardiaques, 18 % dans le circuit pulmonaire, 11 % dans le réseau artériel et 5 % dans le réseau capillaire. (figure 6-25)

Au niveau aortique, le débit est pulsatile et la pression élevée. A l'entrée du réseau capillaire, la pression est fortement diminuée et le débit est devenu continu suite à la régulation opérée par le réseau artériel (barrage artériolaire, élasticité des gros vaisseaux).

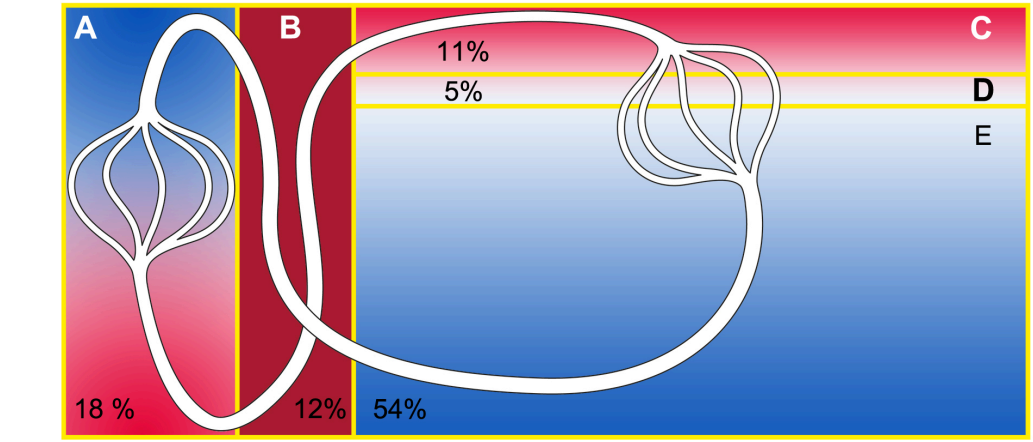

Figure 6-25 ***Capacités des circuits***

La surface des rectangles est proportionnelle au contenu sanguin du territoire concerné:

***A** : 18 % dans le réseau pulmonaire, à basse pression*

***B** : 12 % dans les cavités cardiaques*

***C** : 11 % dans le réseau artériel, à haute pression, debit pulsatile*

***D** : 5 % dans le réseau capillaire, basse pression et débit continu*

***E** : 54 % dans le réseau veineux systémique, basse pression et débit continu*

En périphérie, le trajet de retour du sang veineux est réalisé par plusieurs veines parallèles aux artères et communiquant entre elles réalisant des plexus veineux. Les circuits veineux sont organisés en réseaux profonds et superficiels communiquant par des veines dites « perforantes ». De nombreuses veines sont valvulées, imposant le sens du flux sanguin de la périphérie vers le cœur et de la superficie vers la profondeur.

Le retour du sang au cœur par le circuit veineux s'explique par un effet de « pompe veineuse » rendu possible par la valvulation veineuse imposant un sens centripède

à la circulation veineuse associée à la compressibilité des parois veineuses. La pression externe appliquée sur les parois veineuses réalise plusieurs modèles (figure 6-26):

- Veines satellites et gaines vasculaires
- Pompe musculaire
- Pompe plantaire
- Pompe respiratoire

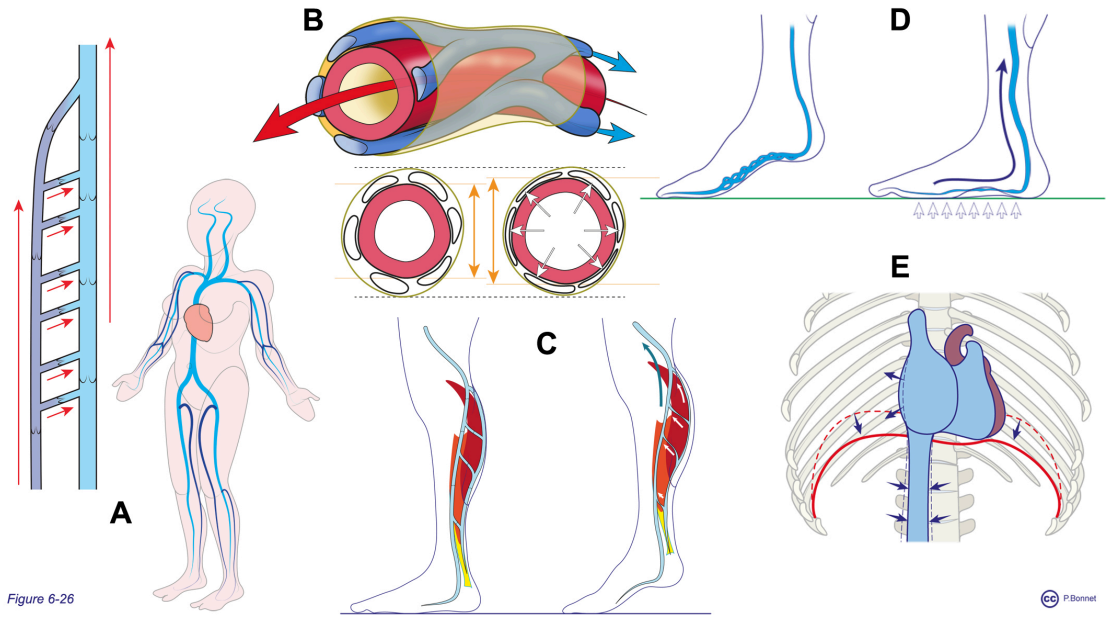

Figure 6-26 ***Retour veineux : données anatomiques***

***A** : les réseaux veineux sont valvulés, imposant la direction cardiopède du flux sanguin (flèches rouges) et organisés en réseau superficiels (bleu foncé) et profonds (bleu clair) communiquant de la périphérie vers la profondeur.*

Le moteur du retour veineux est assuré par la compression des veines compressibles :

*Par l'onde de pouls aplatissant les veines sattelites entre artère et gaine vasculaire peu extensible (**B**)*

*Par les masses musculaires des membres (**C**)*

*Par le poids du corps sur les semelles plantaires (**D**)*

*Par la dépression intrathoracique et l'hyperpression abdominale lors de la descente du diaphragme à l'inspiration (**E**)*

Au niveau du réseau capillaire, lors des échanges, dans la majorité des tissus du corps humain, le bilan entre la filtration et la résorption du liquide entraîne un léger excès de filtration de liquide qui se retrouve dans le milieu interstitiel.

Cette quantité de liquide, la lymphe intersitielle, est récupérée par un réseau de capillaires borgnes, fixés dans l'interstitium et ouverts (fénestrés) : les capillaires lymphatiques qui convergent pour former des vaisseaux lymphatiques, valvulés, dont la paroi est comparable à de fines veines. Ces vaisseaux (lymphatiques afférents) convergent vers des filtres que sont les ganglions lymphatiques. De ces ganglions partent des vaisseaux lymphatiques efférents qui à leur tour rejoignent d'autres ganglions lymphatiques réalisant des chaînes de filtration avant d'aboutir au circuit veineux. (figure 6-27)

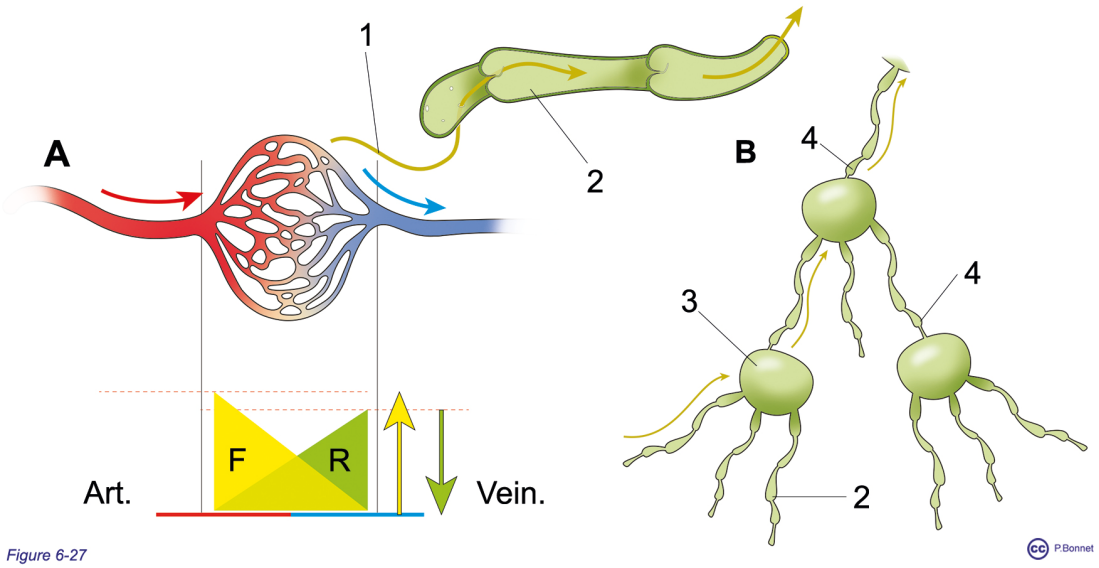

Figure 6-27 ***Lymphatiques / ganglions***

***A** : les pressions de filtration et de résorption varient en sens inverse de l'extrémité artérielle à l'extrémité veineuse du réseau capillaire*
L'excédent de liquide filtré se trouvant dans le milieu interstitiel (=1) est récupéré par les caplillaires lymphatiques borgnes (= 2) et valvulés. Le liquide progresse par la compression des canaux lymphatiques.

***B** : ces capillaires dits afférents aboutissent aux ganglions lymphatiques (= 3) dont s'échappe un lyphatique efférent (= 4) qui devient lymphatique afférent du ganglion de relais suivant.*

Les différents circuits artériels adaptent leur débit en fonction des besoins (contraction de sphincter, vasodilatation…)

- Fermeture du réseau cutané au froid
- Ouverture de l'aire splanchnique (intestins) lors de la digestion
- Ouverture des réseaux musculaires à l'effort
- …

Au sein des organe deux modes opposés de distribution de la vascularisation sont rencontrés (figure 6-28), terminal ou anastomotique:

- Dans une circulation terminale (exemple caractéristique : la circulation rénale), chaque branche de subdivision irrigue un territoire spécifique sans communication avec les territoires adjacents. L'obstruction d'un vaisseau de ce type peut entraîner la perte irrévocable du territoire qui en dépend par mort cellulaire (l'ischémie (= défaut d'apport en O2 par rapport aux besoins) peut être suivie de nécrose (mort des cellules))
- Dans une circulation anastomotique (intestin), les branches de subdivisions communiquent entre elles. L'obstruction d'un vaisseau de ce type est donc compensée par les vicariances apportées par les anastomoses.

Entre ces deux modes extrêmes on retrouve des situations intermédiaires. De plus, en cas d'obstruction partielle et lente d'un vaisseau, des communications initialement insignifiantes peuvent se développer permettant de passer d'une situation « terminale » à un modèle « anastomotique ».

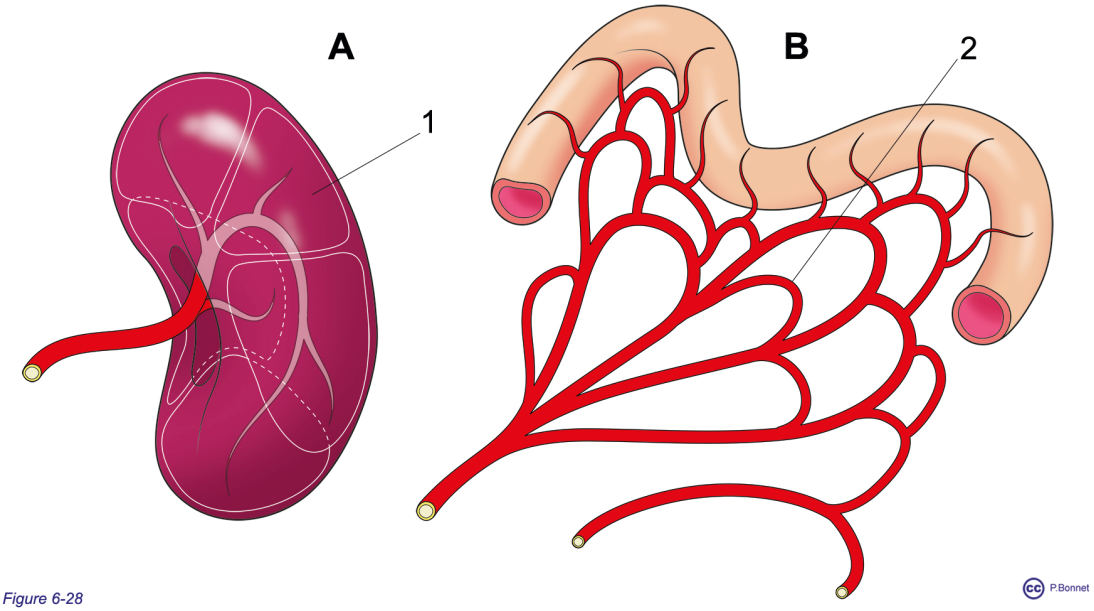

Figure 6-28

Figure 6-28 ***Terminal versus Anastomotique***

***A** : dans une circulation terminale (ici celle du rein), les divisions de l'artère principale ne communique plus entre elles et délimitent des régions (= 1) (ici les segments du rein délimités par une ligne blanche) dépendant de cette seule branche vasculaire.*

***B** : dans une circulation anastomotique, les branches de subdivisions communiquent entre elles (= 2) si bien que l'organe est moins sensible à l'obstruction d'une des collatérales*

Classiquement, partant du cœur une artériole conduit au réseau capillaire qui se draine dans une veinule pour revenir au cœur. Le réseau capillaire est donc interposé entre deux vaisseaux de nature différente, une artère puis une veine et un seul réseau capillaire est localisé dans le circuit cœur > cœur. Cette situation connaît deux exceptions dans lesquelles deux réseaux capillaires sont organisés en série dans ce circuit. Les deux réseaux capillaires sont alors unis soit par une veine soit par une artère. Le réseau capillaire situé entre deux vaisseaux de même nature histologique est appelé un réseau **admirable**. Le vaisseau (artère ou veine) situé entre les deux réseaux capillaires constitue un **système porte** (figure 6-29).

Cette disposition permet

- Un échange entre deux régions sans le recours à l'ensemble du circuit vasculaire : système porte à basse pression, hépatique ou hypothalamo-hypophysaire.
- Une modulation de la pression hydrostatique au sein d'un réseau capillaire afin d'adapter la filtration : système porte à haute pression au niveau du glomérule rénal

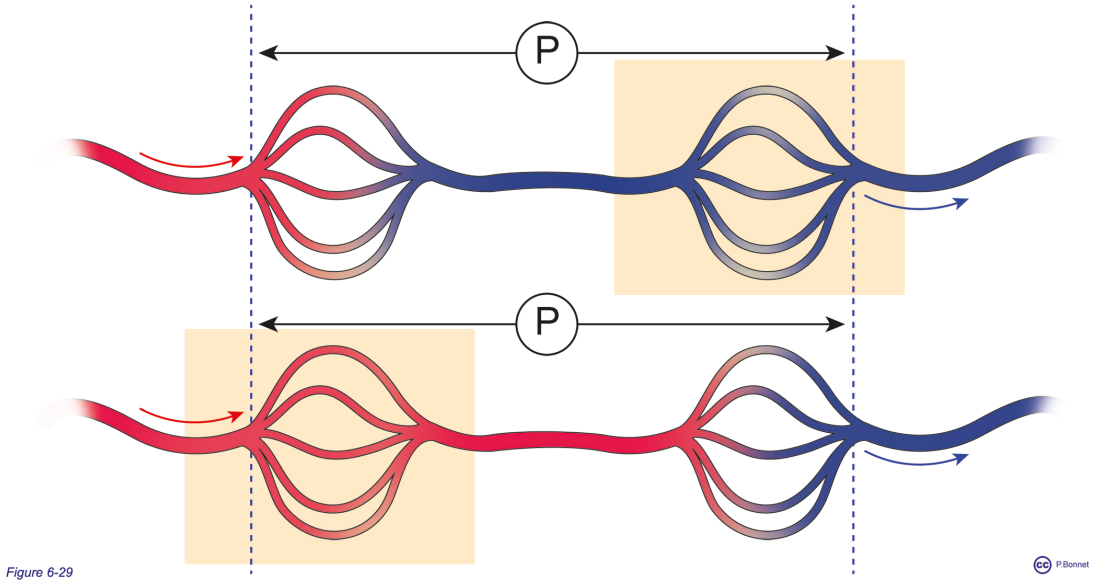

Figure 6-29 ***Réseaux admirables***

En haut le système porte à basse pression, un réseau classique est suivi d'un réseau admirable (encadré) veineux (circulation intestinale, axe hypothalamo-hypophysaire)

En bas le système porte à haute pression, le réseau admirable (encadré) précède un réseau classique (circulation rénale)

Circulation pulmonaire description

La circulation pulmonaire ou « petite » circulation prend place dans le thorax, son réseau est de faible résistance et la pression y est basse. Le tronc pulmonaire est ainsi de paroi plus fine que l'aorte. En dehors du sac péricardique, il se divise en artères pulmonaires gauche et droite. Au niveau de cette division, le tronc artériel est relié à la concavité de l'arc aortique par le ligament artériel, reliquat du canal artériel (voir le paragraphe sur la circulation fœtale). Les artères pulmonaires quittent le médiastin pour pénétrer dans le tissu pulmonaire au niveau du hile du poumon où elles accompagnent les divisions des voies aériennes pour suivre les divisions du parenchyme pulmonaire (voir chapitre de l'appareil respiratoire) et donner des branches lobaires, segmentaires et finalement des artères lobulaires, après de multiples divisions. Ces artères lobulaires alimente les capillaires alvéolaires particulièrement adaptés aux échanges entre le sang et l'air (oxygène et CO_2, voir chapitre 7). A l'extrémité veineuse de ce réseau capillaire, le sang oxygéné atteint les veinules pulmonaires situées en périphérie de l'unité anatomique que constitue le lobule pour former, en remontant parallèlement à l'arbre respiratoire, les veines pulmonaires. Ces veines sont au nombre de quatre, deux droites et deux gauches. Elles quittent le poumon via le hile pour s'aboucher dans la paroi postérieure de l'oreillette gauche (figure 6-30).

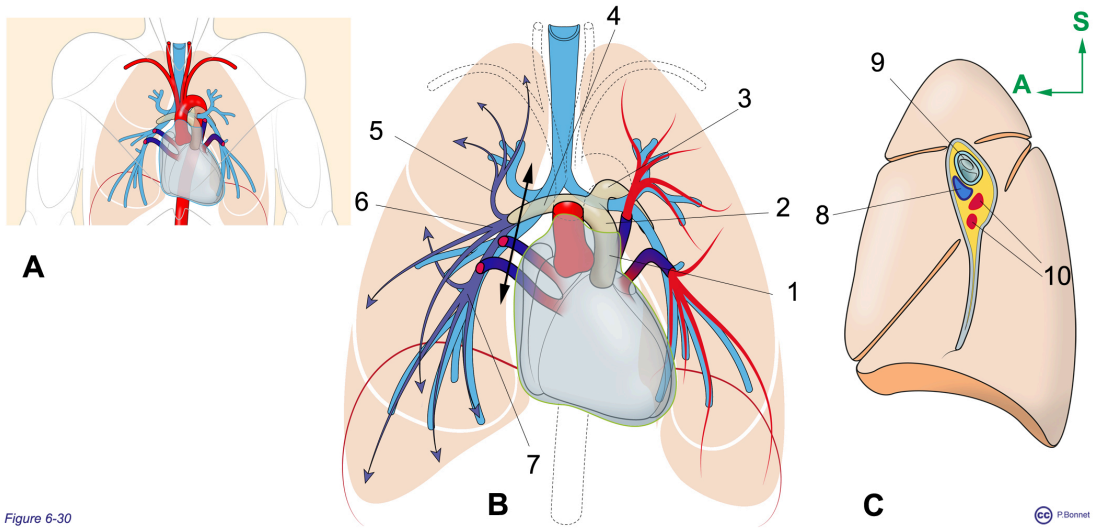

Figure 6-30 ***La circulation pulmonaire***

A *Vue d'ensemble de face des gros troncs vasculaires thoraciques et leurs rapports avec les voies aériennes (en bleu)*

B *Section de l'aorte ascendante pour dévoliler le tronc pulmonaire (1 = portion intrapéricardique, 2 = portion extra péricardique) se divisant en artère pulmonaire gauche (= 3) et droite (= 4). A droite, divisions intrapulmonaire de l'artère pulmonaire droite en branches lobaires (5 = supérieure, 6 = moyenne et 7 = inférieure) puis segmentaires. La flèche noire indique la section du hile droit réalisée pour montrer la face médiastinale du poumon droit et la disposition des conduits aériens et vasculaires au niveau du hile en* ***C****. A gauche, en rouge le retour veineux aboutissant au veines pulmonaires supérieure et inférieure.*

C *Vue du hile pulmonaire droit : 8 = artère pulmonaire droite, 9 = bronche souche droite, 10 = veines pulmonaires. (S = supérieur, A = antérieur)*

Le circuit pulmonaire irrigue les capillaires alvéolaires et la portion terminale des voies aériennes. La portion initiale des voies aériennes dépend de la circulation systémique (artères bronchiques et veines bronchiques) qui participe partiellement (1 à 2%) à l'irrigation de la profondeur du tissu pulmonaire (double circulation) (figure 6-31).

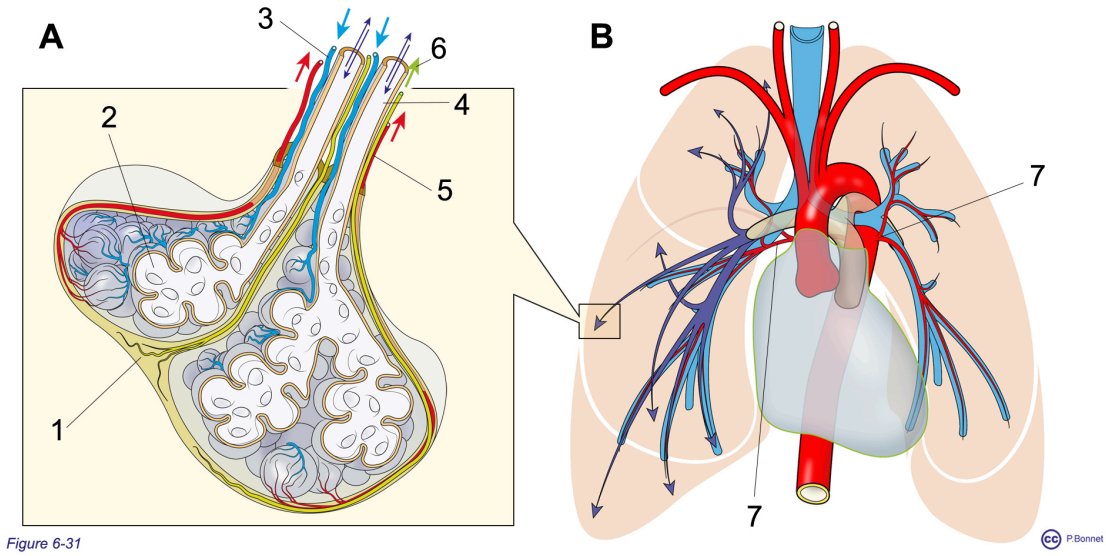

Figure 6-31

Figure 6-31 ***L'unité de base anatomique le lobule pulmonaire***

***A** L'unité de base anatomique pulmonaire correspond aux lobules séparés par la closon interlobulaire (= 1). Chaque lobule reçoit une ramification de l'artère pulmonaire (= 3) qui irrigue les les voies respiratoires terminales (= 4) et les zones d'échanges (= 2). Le sang veineux, oxygéné, retourne via les veines pulmonaires (= 5) dont les ramifications quittent le lobule par les cloisons interlobulaires, Voies lymphatiques en 6*

***B** Les voies aériennes proximales sont irriguées par des artères venant de l'aorte (artères bronchiques = 7), le parenchyme pulmonaire a donc une irrigation partiellement double, pulmonaire et systémique.*

Circulation systémique description

La « grande circulation » ou circulation systémique, alimente l'ensemble du corps à l'exception des territoires pulmonaires. Par rapport à la circulation pulmonaire, les territoires à irriguer sont plus étendus, la résistance à l'écoulement du sang y est plus élevée et la pression est plus élevée. La structure des vaisseaux de la circulation systémique est adaptée à ces conditions hémodynamique de même que le cœur gauche, comparativement au cœur droit. Cette circulation comporte un vaisseau efférent au coeur, l'aorte et deux vaisseaux afférents au cœur les

veines caves supérieure et inférieure auxquelles il faut ajouter le retour veineux du myocarde lui même.

Efférence artérielle.

L'aorte présente une portion thoracique et une portion abdominale avant de se diviser en artères iliaques communes (figure 6-32).

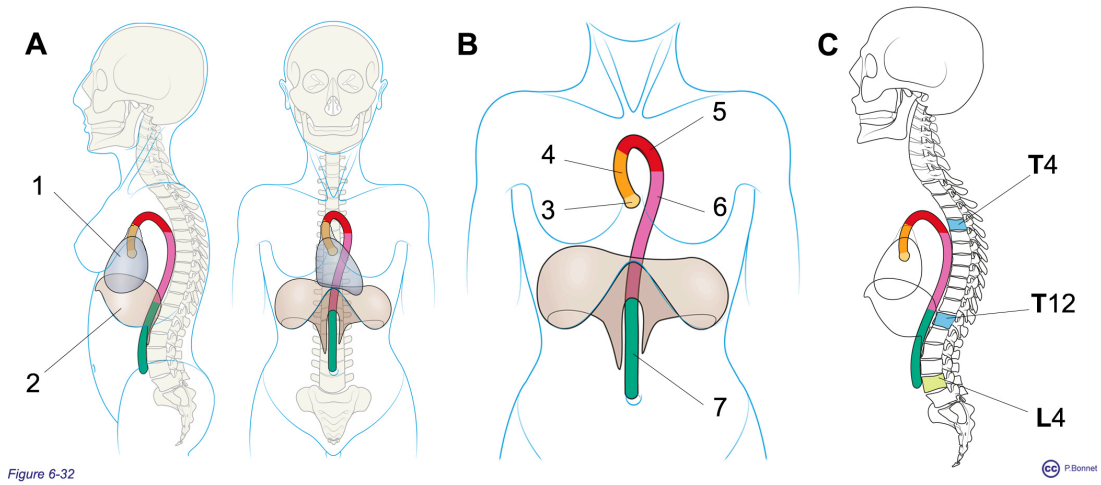

Figure 6-32 ***Les segments de l'aorte***

A *Vue de profil gauche et de face de l'aorte venant du sac péricardique (= 1) pour traverser le diaphragme (= 2)*

B *les différents segments aortiques :*

L'aorte thoracique ascendante (3 = bulbe aortique , 4 = aorte ascendante proprement dite)

La crosse aortique (= 5)

L'aorte thoracique descendante (= 6)

L'aorte abdominale (= 7)

C *Vue de profil des repères osseux : Jonction crosse aortique / aorte thoracique descendante en T4 (4éme vertèbre thoracique), jonction aorte thoracique / aorte abdominale en T12 (12éme vertèbre thoracique) et division de l'aorte abdominale et artères iliaques en L4 (4éme vertèbre lombaire)*

1-L'aorte thoracique.

- L'aorte ascendante.

La portion initiale de l'aorte ascendante dessine un élargissement prononcé appelé le bulbe aortique qui permet l'amarrage des trois cuspides de la valve aortique (en nids d'hirondelle) et forme les 3 sinus de valsalva : antérieur droit, antérieur gauche et postérieur. Les deux sinus antérieurs donnent naissance aux artères coronaires droite et gauche (voir anatomie du cœur).

L'aorte ascendante complètement incluse dans le sac péricardique et décrit un trajet vertical légérement oblique vers la droite, sans donner de collatérale, pour quitter le péricarde et rejoindre la crosse.

- La crosse de l'aorte.

Elle dessine une arche à concavité inférieure, horizontale pour rejoindre en T4, postérieurement, la portion descendante de l'aorte thoracique. De la convexité supérieure de cette arche naissent les vaisseaux destinés au cou, à l'encéphale, et aux membres supérieurs, la gerbe aortique composée en suivant le fux sanguin de (figure 6-33):

    - du tronc brachio-céphalique divisé en carotide commune et artère sous-clavière droite
    - de l'artère thyroïdienne imma (inconstante)
    - de l'artère carotide commune gauche
    - de la sous-clavière gauche

Les artères sous-clavières donnent l'irrigation d'une partie de la paroi thoracique, de la base du cou, du membre supérieur et participent à l'irrigation de de l'encéphale via l'artère vertébrale.

La carotide commune ne donne pas de branche dans le cou. Elle se divise, sous de l'angle de la mâchoire, en carotides interne et externe. La carotide interne (plus latérale) présente un élargisssement (sinus carotidien) contenant des récepteurs à la tension artérielle puis pénètre à l'intérieur de la boîte crânienne pour donner l'irrigation de l'encéphale (voir chapitre neurologie). La carotide externe (plus

médiale) irrigue la face, les tissus extra crâniens de la tête et de la partie antérieure du cou. Certaines de ses branches pénètrent à l'intérieur de la boîte crânienne pour venir communiquer avec les réseaux de la carotide interne.

Le ligament artériel (voir paragraphe sur la circulation fœtale) relie la concavité de l'arche avec la bifurcation du tronc pulmonaire.

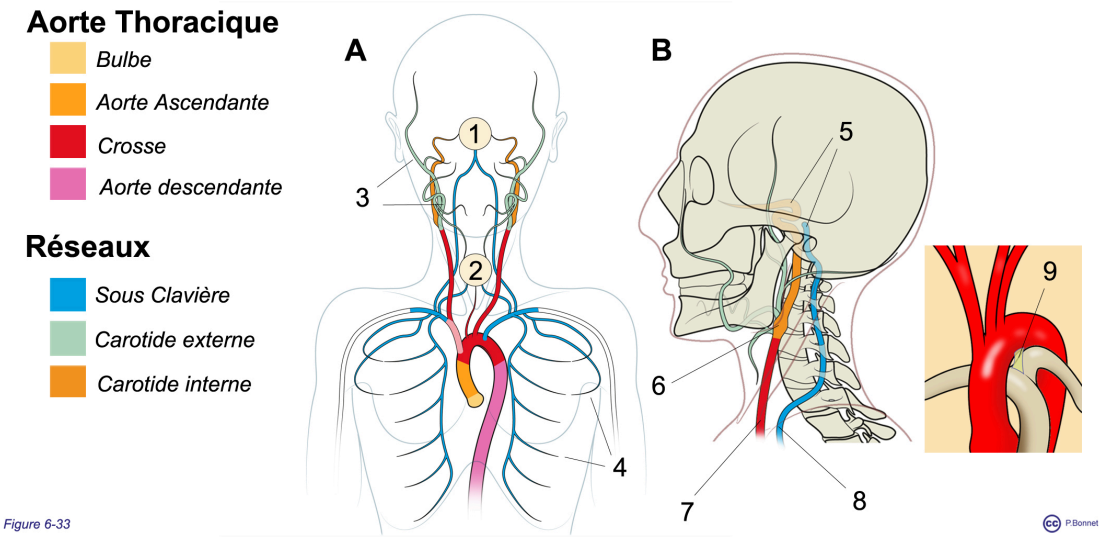

Figure 6-33 ***La gerbe aortique***

***A** Vue de face, 1 = irrigation intracrânienne, 2 = irrigation viscères cervicaux (trachée, larynx, œsophage, thyroïde), 3 = irrigation de la face et de la cavité buccale*

***B** Vue de profil gauche : 5 = irrigation intracrânienne, 6 = sinus carotidien (carotide interne), 7 = carotide commune gauche, 9 = artère vertébrale gauche.*

En cartouche, vue de face de l'aorte et du tronc pulmonaire, 9 = ligament artériel

L'artère sous clavière devient artère axillaire puis brachiale (ou humérale) assurant l'irrigation du membre supérieur. (figure 6-34)

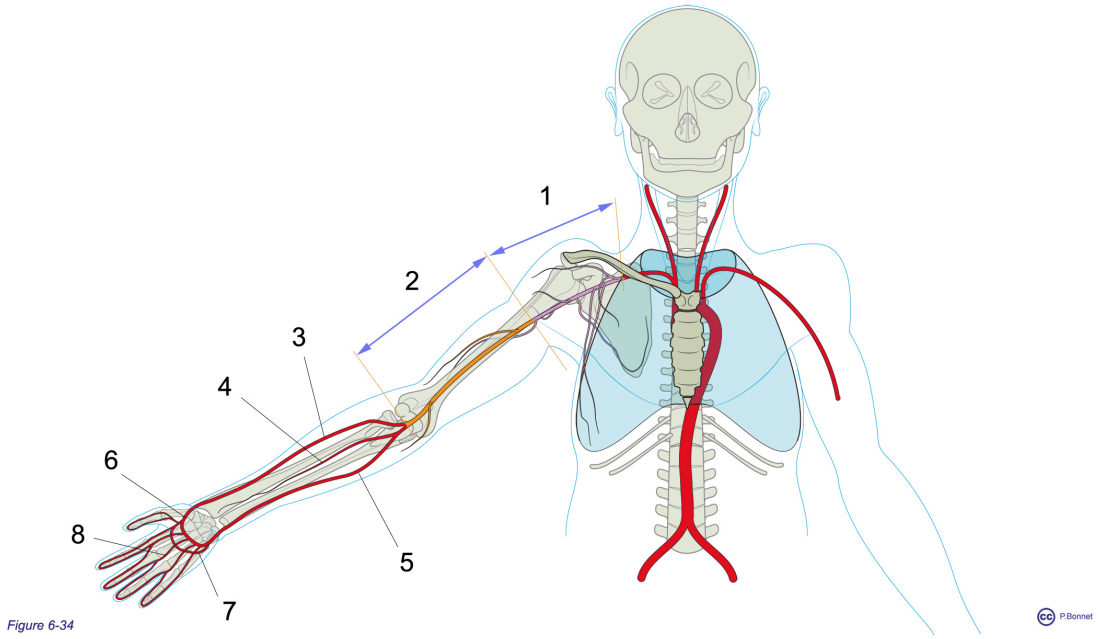

Figure 6-34 ***Vascularisation artérielle du membre supérieur***

1 = artère axillaire: irrigation de l'épaule et de la cage thoracique

2 = artère brachiale: irrigation du bras et du coude

Irrigation de l'avant bras par les artères radiale (= 3), interosseuse (= 4) et ulnaire (= 5)

Irrigation de la main et des doigts par les arcades palmaires superficielle (= 6) et profonde (= 7) donnant les artères digitales communes.

- L'aorte thoracique descendante.

Elle court verticalement devant les corps vertébraux de T4 à T12 et donne

  - par ses faces antérieure et latérales des branches destinées aux viscères du thorax et du médiastin (oesophage, poumons, bronches, péricarde fibreux, tissus lymphatiques médiastinaux, diaphragme)

- par sa face postérieure des branches pariétales, les artères intercostales postérieures (les intercostales antérieures naissent d'une branche de la sous-clavière, la thoracique interne) et les artères destinées au diaphragme.

Les artères intercostales postérieures vascularisent le canal rachidien et son contenu, la moelle épinière en pénétrant parallèlement aux racines nerveuses au travers des trous de conjugaison.

La jonction entre l'aorte descendante et la crosse aortique s'appelle l'isthme aortique. Il s'agit du point de jonction entre la partie mobile de l'aorte (crosse) et la partie fixée postérieurement à la colonne vertébrale par les vaisseaux intercostaux. Cette zone de jonction est particulièrement exposée lors des traumatismes par décélération (rupture de l'isthme aortique). (figure 6-35)

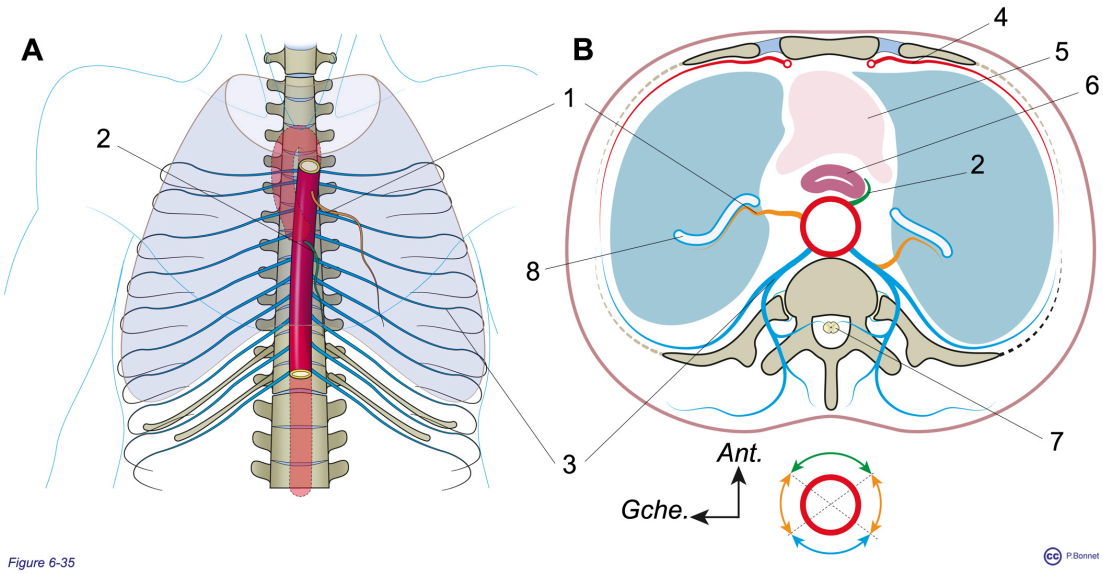

Figure 6-35 ***Aorte thoracique descendante***

***A** : vue de face de l'aorte thoracique descendante isolée avec ses branches issues de la paroi aortique*

postérieure (bleues) : les intercostales postérieures = 3

antérieure (verte) : artère oesophagienne = 2

latérale (orange) : artère bronchique gauche

***B** : coupe transversale vue de haut, les artères intercostales postérieures (= 3) s'anastomosent avec les artères intercostales antérieures (= 4) issue de la thoarcique interne venant de la sous clavière, 5 = sac péricardique, 6 = œsophage, 7 = moelle épinière et 8 = arbre bronchique gauche (le droit est irrigué par des rameaux des intercostales postérieures).*

2-L'aorte abdominale.

L'aorte traverse le diaphragme sous l'arcus médian, entre les deux piliers du diaphragme (hiatus aortique) en regard de la 12ème vertèbre dorsale et devient aorte abdominale. Elle descend le long de la colonne lombaire jusqu'au niveau de la 4ème lombaire, où elle se subdivise en ses branches terminales, les artères

iliaques communes. Le carrefour aortique se situe en regard de l'ombilic. L'aorte abdominale donne des branches

- postérieures destinées aux parois (le diaphragme, colonne lombaire, muscles lombaires et abdominaux),
- latérales destinées aux organes du rétropéritoine : surrénales, reins et gonades
- antérieures (3) destinées aux viscères abdominaux (tronc coeliaque, l'artère mésentérique supérieure et l'artère mésentérique inférieure) qui irriguent le foie, la vésicule biliaire, la rate, l'estomac, l'oesophage, l'intestin grêle, et la majorité du gros intestin (Figure 6-36).

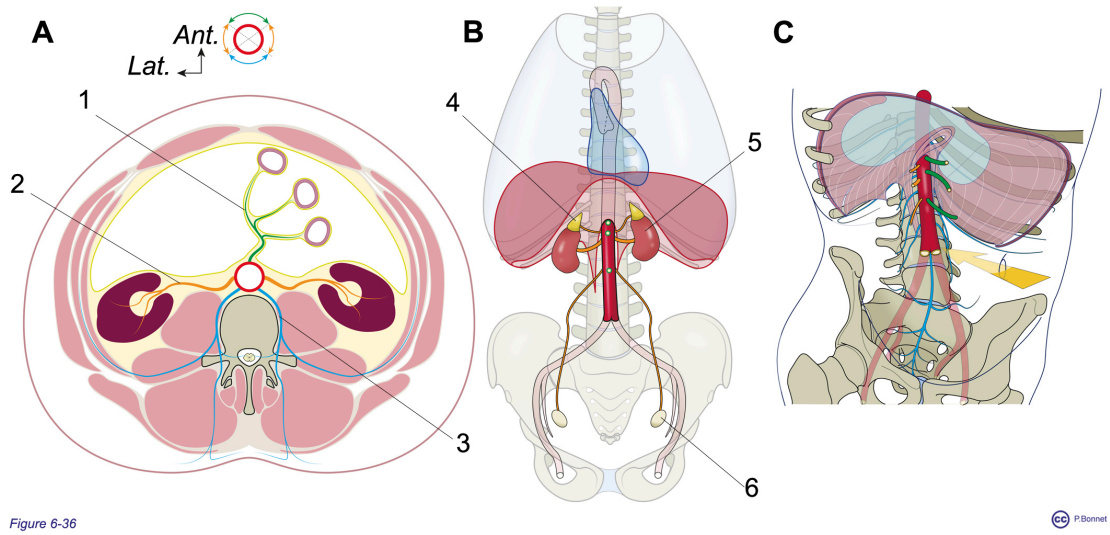

Figure 6-36 ***Aorte abdominale***

***A** : Coupe transversale au niveau des premières lombaires montrant les branches issues du segment aortique*

postérieure (bleues) : les artères lombaires = 3

antérieure (verte) : artères digestives = 1

latérale (orange) : artères destinées aux principaux organes du rétropéritoine, dont les artères rénales = 2

***B** : Vue de face de l'aorte abdominale : collatérales latérales pour la surrénale (= 4), les reins (= 5) et les gonades, ici l'ovaire chez la femme (= 6).*

***C** : Vue oblique latérale droite de bas en haut montrant ces différentes collatérales (au niveau antérieur (vert) de haut en bas le tronc coeliaque (TC), l'artère mésentérique supérieure (AMS) et l'artère mésentérique inférieure (AMI)), la flèche jaune indique la projection du carrefour aortique (L4) au niveau de l'ombilic.*

3-Les artères iliaques

La subdivision de l'aorte abdominale, ou carrefour aortique, donne les deux artères iliaques communes qui descendent vers le grand bassin sans donner de

collatérales significatives. En regard de l'articulation sacro-iliaque, chacune de ces deux artère se subdivise en en une branche interne, l'artère iliaque interne ou hypogastrique, et une branche externe, l'artère iliaque externe (figure 6-37).

- L'artère iliaque interne plonge dans le pelvis vrai et assure l'irrigation des viscères pelviens (fin du tube digestif, du système urinaire et du système génital), de la paroi pelvienne, du périnée et des muscles fessiers.
- L'artère iliaque externe court au niveau du détroit supérieur, donne quelques collatérales pariétales et quitte le grand bassin pour assurer l'irrigation du membre inférieur.

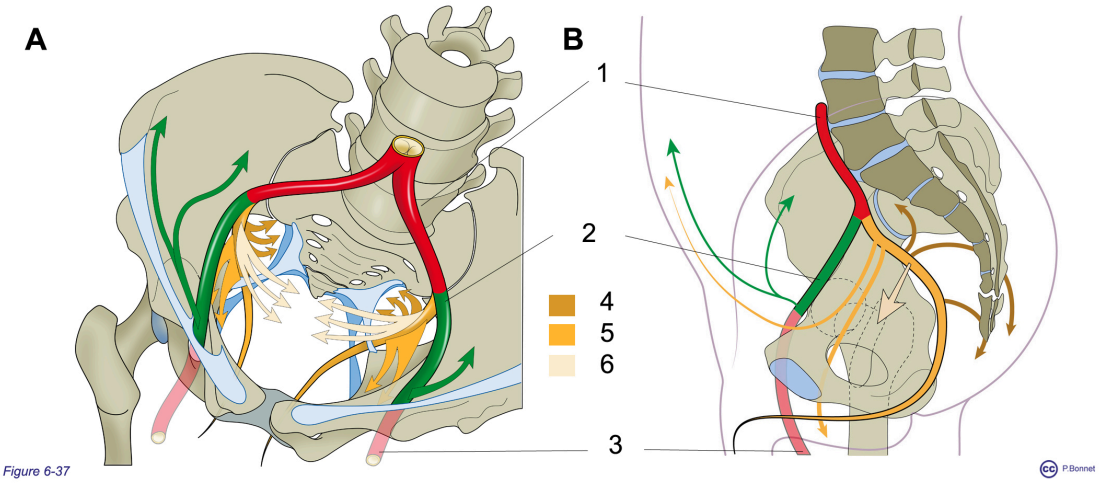

Figure 6-37 ***Les artères iliaques***

A vue plongeante supérieure du bassin osseux

B vue interne de l'hémi bassin droit

1 = artère iliaque commune, 2 = artère iliaque externe, 3 = artère fémorale, en ocre orange l'artère iliaque interne se terminant dans le périné et ses collatérales pariétales postérieures (= 4 : paroi et région fessière), pariétales antérieures (= 5) et viscérales (= 6).

4-L'irrigation artérielle du membre inférieur.

Celle-ci est assurée par l'artère fémorale issue de l'iliaque externe au delà du creux inguinal et les artères glutéales (région fessière) issues de l'iliaque interne. (figure 6-38)

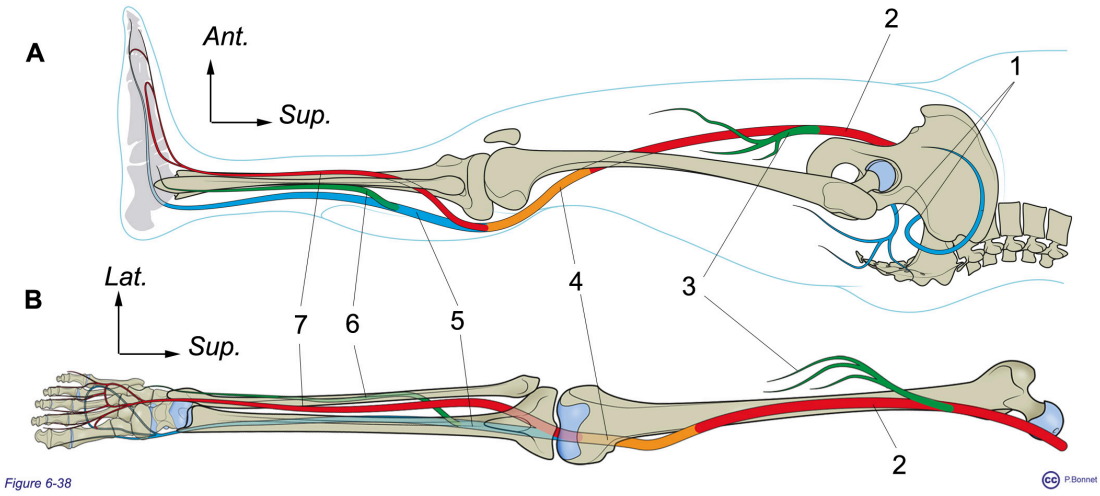

Figure 6-38 ***Vacularisationartérielle du membre inférieur***

*Vue du membre inférieur : **A** vue latérale externe côté gauche, **B** vue de face, côté droit, patella non représentée. 1 = artères glutéales (supérieure et inférieure), 2 = artère fémorale (superficielle), 3 = artère fémorale profonde, 4 = artère polplitée, 5 = artère tibiale postérieure, 6 = artère fibulaire et 7 = artère tibiale antérieure.*

Afférences veineuses.

Les afférences veineuses pulmonaires ont été décrites plus haut. Les afférences cardiaques systémiques constituent le système veineux systémique et comportent le retour de l'irrigation coronaire (voir le paragraphe antérieur) et le flux des deux veines caves. Les données anatomiques expliquant la physiologie du retour veineux ont été évoquées. Globalement, le retour veineux systémique acheminé par les deux veines caves vers le cœur droit suit un parcours parallèle au trajet

artériel, artères et veines sont entourées d'une gaine conjonctive, la gaine vasculaire où les vaisseaux portent le même qualificatif (exemple: artère *fémorale* et veine *fémorale*) (voir figure 6-26 B). Certaines différences doivent être notées :

- En périphérie, les pédicules vasculaires (artère + veine) de plus petit calibre comportent une artère entourée de plusieurs veines largement communicantes entre elles (exemple : une artère fibulaire entourée de plusieurs veines fibulaires) (figure 6-39).

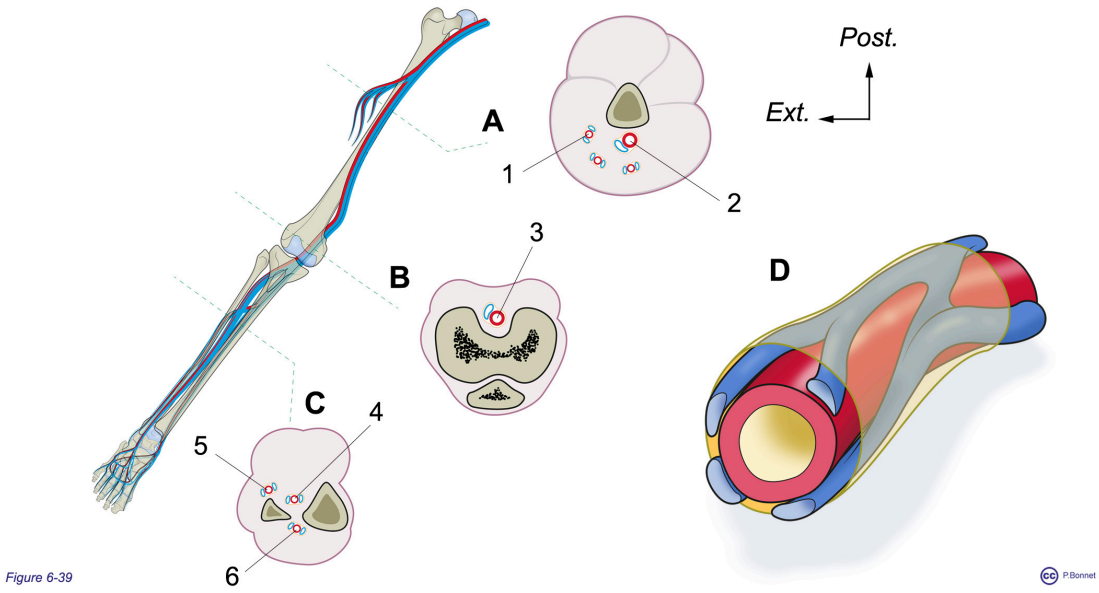

Figure 6-39 ***Veines sattelites***

*Coupes transversales des axes vasculaires du membre inférieur, **A** niveau de la diaphyse fémorale, **B** niveau du genou, **C** niveau de la diaphyse tibiale. Pédicules vasculaires fémoral (= 2), fémoral profond (= 1) , poplité (= 3), tibiaux postérieur (= 4) et antétieur (= 6), fibulaire (= 5). En **D**, représentation des veines sattelites et de la gaine conjonctive vasculaire.*

- Parallèlement au réseau carotidien, on retrouve les veines jugulaires (internes,

externes et antérieures) (figure 6-40).

- Parallèlement à la crosse et la gerbe aortiques, on retrouve les veines ou troncs veineux brachio-céphaliques droit et gauche qui s'unissent pour former la veine cave supérieure. (figure 6-40)

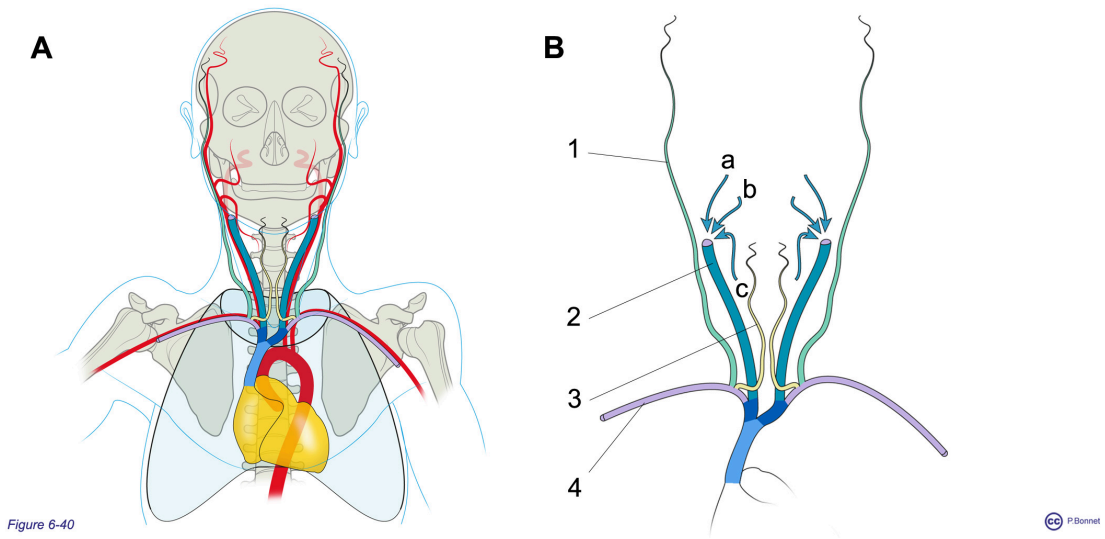

Figure 6-40 ***Veines jugulaires, troncs brachiocéphaliques et veine cave supérieure***

***A** Vue de face du réseau cave supérieur, le plan veineux est antérieur au plan artériel (paroi thoracique antérieure non représentée.*

***B** Le même réseau isolé : 1 = veine jugulaire externe, 2 = veine jugulaire interne et ses affluents (a = face, b = encéphale et c = viscères du cou), 3 = veine jugulaire antérieure, 4 = veine sous clavière, 5 = tronc brachiocéphalique veineux D, 6 = tronc brachiocéphalique veineux gauche et 7 = VCS.*

- Parallèlement à l'aorte abdominale on retrouve la veine cave inférieure issue de la réunion des veines iliaques communes. Il n'y a pas d'équivalent veineux parallèle au tronc coeliaque ou aux artères mésentériques supérieure et inférieure : les veines parallèles aux divisions de ces trois artères se réunissent en veines splénique et mésentériques (supérieure et inférieure) pour former

la veine porte qui pénètre dans le foie parallèlement à l'artère hépatique et constitue le réseau porte abdominal. Le foie se draine via les veines (sus-)hépatiques dans la veine cave inférieure. (figure 6-41)

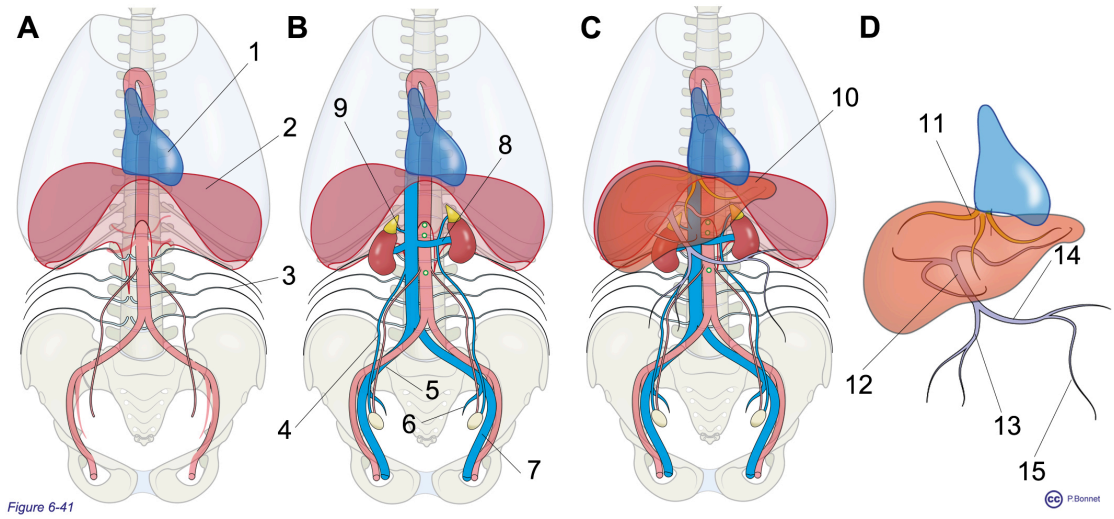

Figure 6-41 ***Veine cave inférieure, veine porte, veines hépatiques***

A *Vue de face de la paroi lombaire montrant les affluents postérieurs de la veine cave inférieure (VCI) (non représentée), les vaisseaux lombaires = 3, 1 = coeur, 2 = diaphragme*

B *Vue identique à* ***A*** *montrant*

la VCI formée de la réunion des veines iliaques communes (= 5) elles mêmes issues de la réunion des veines iliaques internes (= 6) et externe (= 7)

les affluents latéraux de la VCI : 8 = veines rénales, 4 = veine gonadique droite, 9 = veine surrénalienne droite. Les veines gonadique et surrénalienne gauches s'abouchent dans la veine rénale gauche de part la latéralisation droite de la VCI.

C *Vue identique à* ***A*** *et* ***B*** *montrant le foie (= 10) antérieur à la VCI.*

D *Foie isolé recevant le sang veineux des intestins via la veine porte (= 12) formée de la réunion des veines mésentérique supérieure (= 13) et splénique (= 14) àù s'abouche la veine mésentérique inférieure (= 15). Le sang veineux hépatofuge rejoint la VCI via les veines hépatiques (= 11).*

Devant les corps des vertèbres lombaires et thoraciques se trouve un lacis veineux anastomotique qui reçoit les veines des parois lombaires (veines lombaires) et thoraciques (veines intercostales postérieures) et de certains viscères pour donner un conduit bilatéral ascendant : les veines lombaires ascendantes D et G au niveau sous diaphragmatique poursuivies par les veines azygos et hémi azygos au niveau thoracique. Ce réseau est connecté à la veine cave inférieure par les veines lombaires et à la veine cave supérieure par la crosse de l'azygos. (figure 6-42)

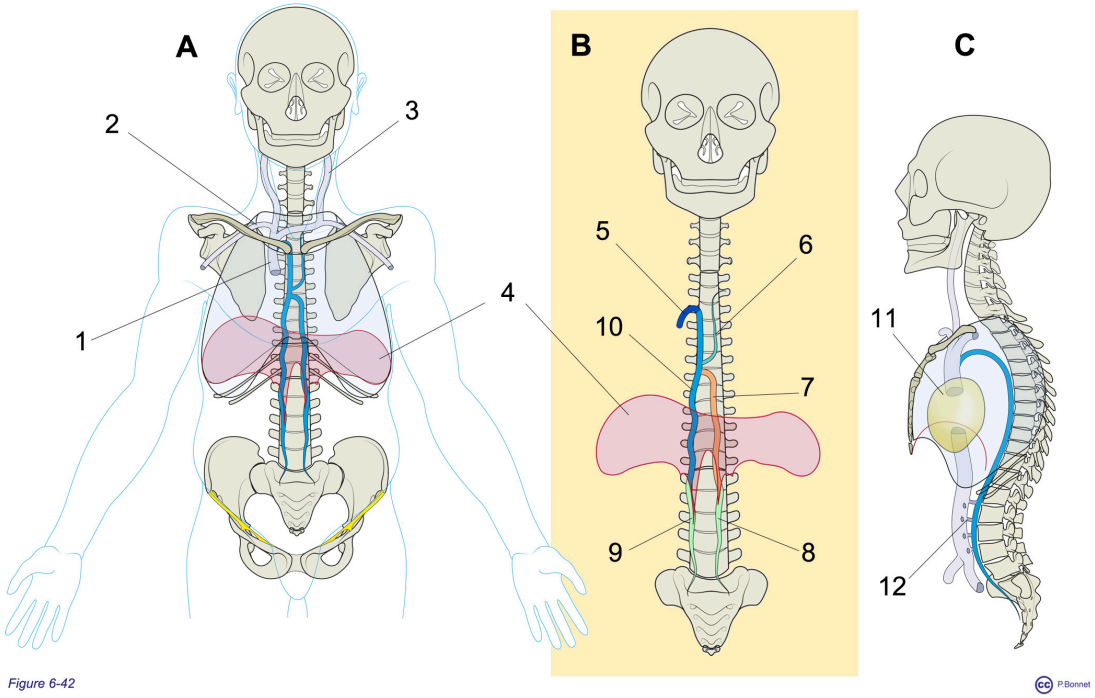

Figure 6-42 ***Lombaires ascendantes et système azygos***

***A** : vue de face du réseau veineux prérachidien aboutissant à la VCS (= 1), veine sous clavière = 2, veine jugulaire interne = 3, diaphragme = 4.*

***B** : vue de face des composants de ce réseau prérachidien : veines lombaires ascendantes droite (= 9) et gauche (= 8), veines azygos (= 10), hémiazygos (7), hémiazygos accessoire (= 6) qui aboutissent à la VCS via la crosse de l'azygos (= 5).*

***C** : vue de profil montrant la connexion réalisée par ce réseau entre les VCS et VCI aboutissant au muscle cardiaque (= 11) au sein du sac péricardique, veines lombaires = 12.*

Le réseau lymphatique aboutit au flux de la veine cave supérieure en étant connecté au confluent des veines sous-clavières et jugulaires internes (à droite : grande veine lymphatique, à gauche : canal thoracique) (figures 6-27 et 6-43).

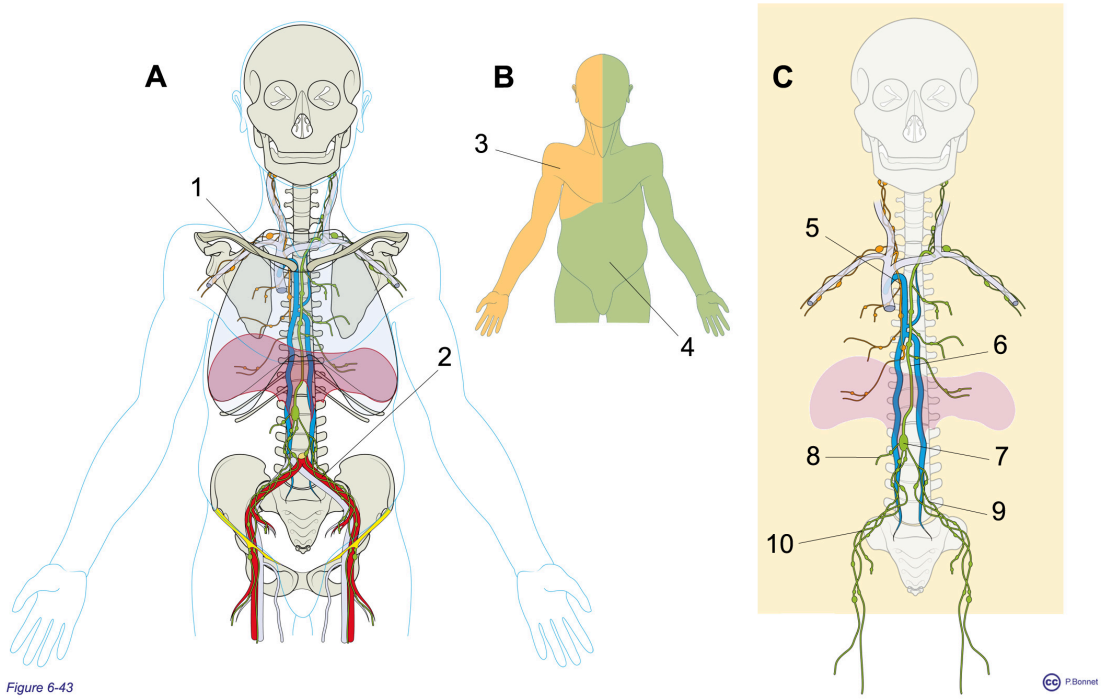

Figure 6-43 ***Circuit lymphatique***

***A** : Vue de face du réseau lymphatique au niveau du tronc, 1 = VCS, 2 = axe iliaque*

***B** : Répartition des territoires drainés*

3 par la grande veine lymphatique

4 par le canal thoracique

***C** : Composants du réseau lymphatique (conduits et gangions ou « nœuds » lymphatiques) : la grande veine lymphatique (= 5) récolte la lymphe de l'hémithorax D, du membre sup D et de l'hémitête droite et s'abouche à la face postérieure du confluent des veines jugulaires interne et sous clavière droites. Le canal thoracique (= 6) récolte la lymphe de l'hémithorax G, du membre sup G,de l'hémitête G et de la portion sous diaphragmatique. Il naît de la citerne du chyle (= 7) où aboutissent les troncs intestinaux (8) et les troncs lombaires (= 9) issus des troncs iliaques (= 10 : lymphe du pelvis et des membres inférieurs). Il s'abouche à la face postérieure du confluent des veines jugulaires interne et sous clavière gauches.*

Les circuits veineux sont organisés en réseaux superficiels et profonds communiquant de façon unidirectionnelle par des veines perforantes. Le réseau superficiel du membre supérieur comporte les veines céphalique et basilique et celui du membre inférieur, la grande et la petite veines saphènes (figure 6-44).

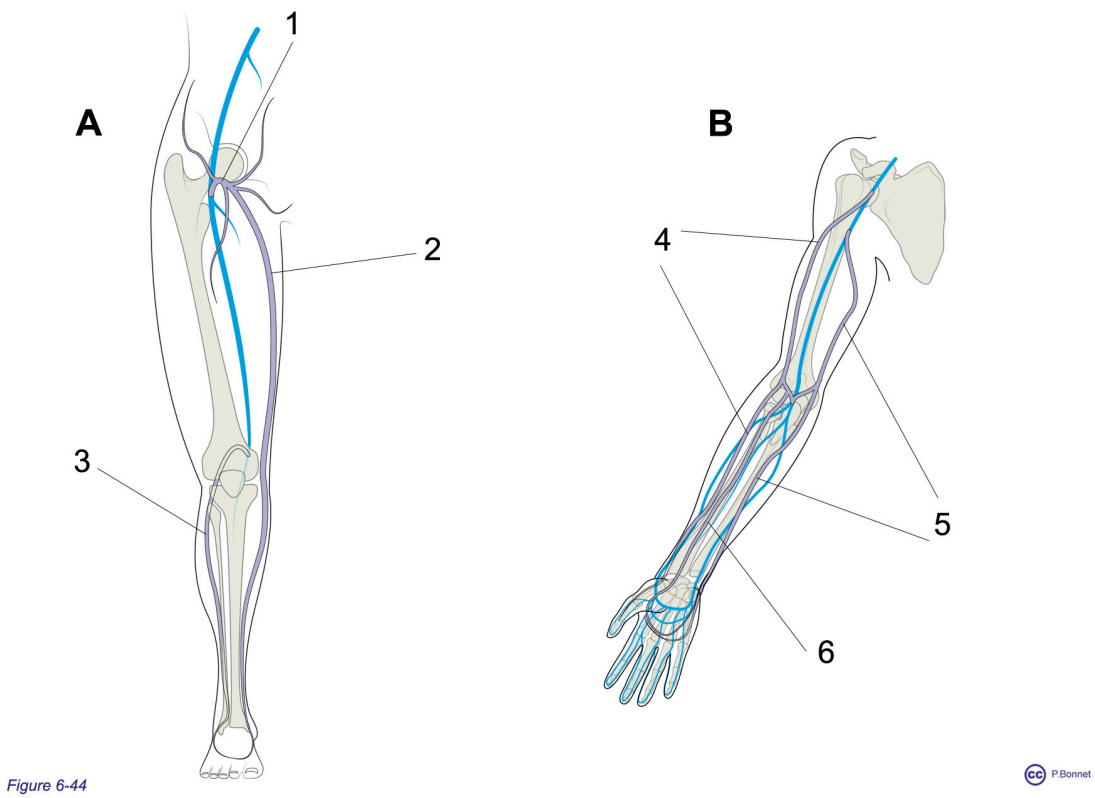

Figure 6-44 ***Réseaux superficiels et profonds des membres***

***A** : Membre inférieur vu de face, 2 = grande veine saphène et sa crosse (=1) connectée à la veine fémorale, 3 = petite veine saphène connectée à la veine poplitée*

***B** : Membre supérieur vu de face, 4 = veine céphalique connectée à la veine axillaire, 5 veine basilique connectée à la veine brachiale (humérale), 6 = veine médiane antébrachiale. Ces 3 veines sont également connectées au réseau profond au plis du coude.*

Tout au long du parcours du réseau superficiel se trouvent des veines perforantes valvulées, non représentées, connectant ce réseau avec le circuit profond.

L'origine embryologique complexe du réseau veineux explique la fréquence plus importante des variations individuelles observées comparativement à celles du réseau artériel.

Circulation fœtale

Chez l'embryon et le foetus, l'oxygénation du sang ne se réalise pas au niveau pulmonaire, mais au niveau du placenta, structure d'échange entre les sangs maternel et fœtal, au sein de la paroi utérine. Le placenta est irrigué par la circulation systémique : les deux artères ombilicales viennent des artères iliaques internes et la veine ombilicale est reliée à la VCI. La circulation pulmonaire est majoritairement court-circuitée grâce à des communications entre les circulations droites et gauches intra- et extracardiaques (figures 6-45 et 6-46):

- communication entre les oreillettes par le foramen ovale
- communication entre l'aorte et l'artère pulmonaire par le canal artériel

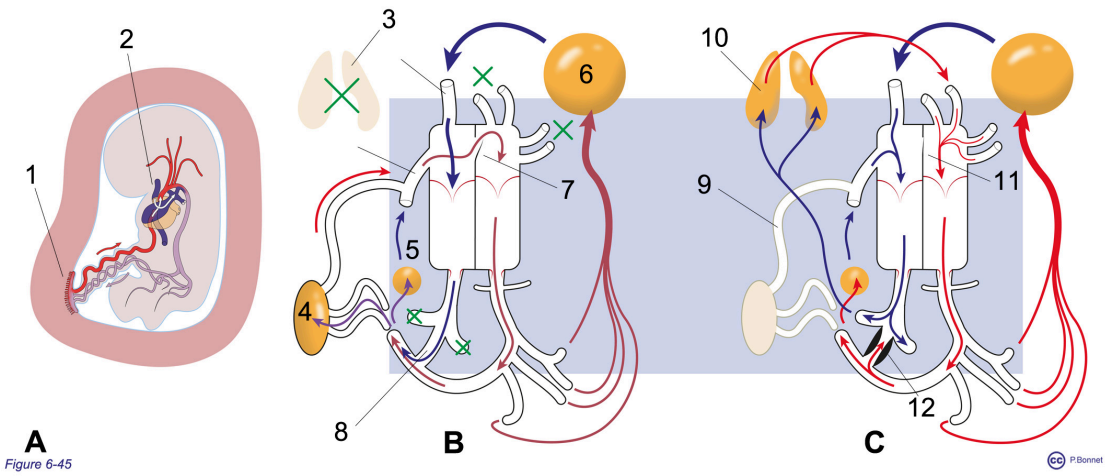

Figure 6-45 ***Circulation foetale***

***A** : Connexion du placenta à la circulation fœtale par le cordon ombilical. 1 = placenta, 2 = distribution des flux des deux veines caves.*

***B** : Circulation fœtale in utero: 3 = absence de perfusion pulmonaire, 4 = placenta, 5 = irrigation abdomen + membres inférieurs, 6 = irrigation thorax, membres supérieurs et extrémité céphalique, 7 : communication interauriculaire, 8 = canal artériel.*

***C** : Circulation à la naissance : 9 = interruption de la perfusion placentaire, 10 = ouverture du réseau pulmonaire, 11 = fermeture de la communiction interauriculaire, 12 = inversion du flux dans le canal artériel et vasoconstriction déclenchée par l'augmentation de PO2.*

Les territoires drainés par les deux veines caves sont asymétriques, particulièrement chez le fœtus, le volume sanguin compris dans le segment thoacique, la tête et les membres supérieurs dépasse celui du bas du tronc et des membres inférieurs. Ainsi le débit imortant de la VCS arrivant à l'oreillette droite est préférentiellement dirigé au travers de la tricuspide vers le ventricule droit et l'artère pulmonaire. Les poumons n'étant pas ou peu développé, ce débit passe entièrement dans l'aorte via le canal artériel connecté après l'émergence des coronaires et de la gerbe aortique et irrigue le placenta via les artères ombilicales. Grâce aux échanges foeto-maternels au niveau du placenta, la veine ombilicale

reçoit le sang le mieux oxyéné de la circulation fœtale. La veine ombilicale est connectée à la VCI par un « court circuit » intra hépatique, le canal veineux. Ce sang parfaitement oxygéné issu du placenta se mèle au niveau de la VCI à une quantité faible de sang désoxygéné venant de l'abdomen et des membres inférieur pour rejoindre l'oreillette droite. L'orientation du flux de la VCI et la différentielle de pression entre les oreillettes dirige ce flux de la VCI préférentiellement vers l'oreillette gauche au travers du foramen ovale. Ce sang bien oxygéné quitte le cœur gauche par l'aorte pour irriguer préférentiellement le cœur, les membres supérieurs et l'extrémité céphalique. Le débit résiduel rejoint le flux issu du canal artériel.

A la naissance, l'interruption de la vascularisation placentaire et donc de ses capacités d'oxygénation, provoque une chute de la pression en O2 à l'origine de la première inspiration. Le poumon se déplisse, le sang issu de l'artère pulmonaire peut remplir les vaisseaux pulmonaires où il s'oxygène avant de rejoindre le cœur gauche par les 4 veines pulmonaires. Le différentiel de pression interauriculaire s'inverse et la communication interauriculaire se ferme. Le flux au sein du canal artériel s'inverse, il est fait à ce stade de sang bien oxygéné. Les fibres musculaires lisses du canal artériel réagissent à cette augmentation de PO2 sanguine par une vasoconstriction ayant pour effet la fermeture du canal artériel. Le canal artériel fermé évolue en un ligament fibreux tendu entre la bifurcation du tronc pulmonaire et la concavité de la crosse aortique (le ligament artériel), la communication interauriculaire se ferme pour dessiner une dépression de la paroi interauriculaire, la fosse ovale, le conduit veineux intrahépatique se fibrose pour devenir le ligament veineux du foie et les artères ombilicales et la veine ombilicale évoluent en ligaments (ligaments ombilicaux médiaux et ligament rond du foie). (figure 6-46)

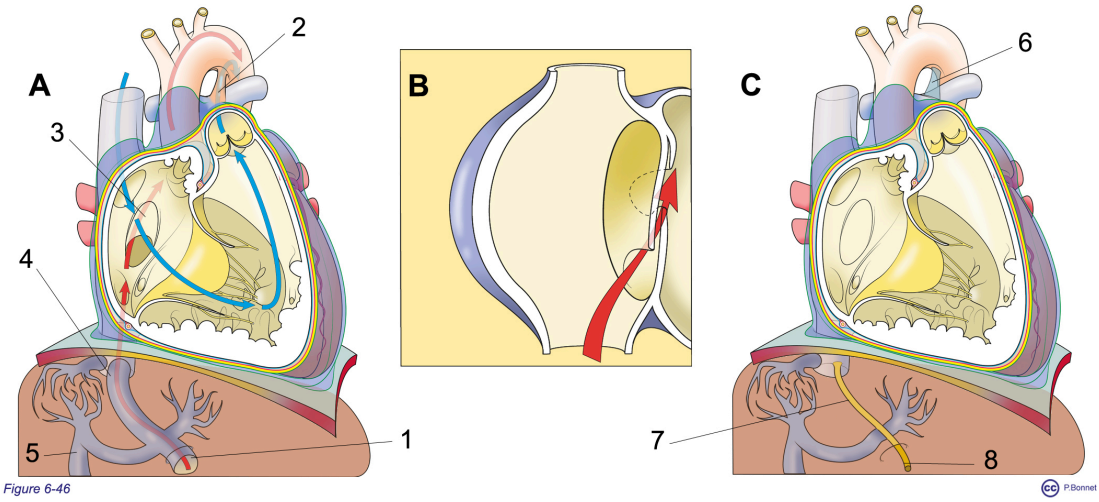

Figure 6-46 ***Shunts intra et extra cardiaques***

2 = ductus arteriosus ou canal artériel qui donnera le ligament artériel (= 6), 4 = ductus venosus ou canal d'Arantius qui donnera le ligament veineux du foie (= 7). La veine ombilicale (= 1) donnera le ligament rond du foie (= 8)

A: situation foetale

B: communication interauriculaire en période foetale (foramen ovale) qui donnera la fosse ovale

C: situation après la naissance

CHAPITRE 7. SYSTÈME RESPIRATOIRE

Au terme du chapitre 7, le lecteur pourra :

1. Connaître les différentes étapes du processus respiratoire
2. Comprendre l'origine du tractus respiratoire, la formation du diaphragme et le cloisonnement de la cavité coelomique.
3. Connaître et décrire les voies respiratoires supérieures et la relation morphologie fonction : transformation de l'air respiré, olfaction, contrôle du carrefour aero-digestif, phonation.
4. Connaître et décrire l'organe d'échange (poumons), sa constitution anatomique, ses divisions et ses enveloppes pleurales.
5. Décrire la cavité pleurale
6. Comprendre et expliquer les bases anatomiques de la mécanique ventilatoire : morphologie du thorax, origine de la dépression pleurale, couple thoraco-pulmonaire, action des muscles.

Introduction

Les processus d'apport et d'utilisation de l'oxygène de l'air ambiant au sein des différentes cellules de l'organisme se divisent en quatre étapes :

1. la ventilation pulmonaire
2. la respiration externe
3. le transport des gaz respiratoires
4. la respiration interne

La ventilation pulmonaire correspond à la convexion de l'air externe jusqu'aux alvéoles pulmonaires, structures microscopiques où se déroule **la respiration externe** ou échange transalvéolaire de gaz entre l'air et le sang (hématose). Ensuite, **le transport des gaz respiratoires** dépend principalement de l'hémoglobine plasmatique qui transporte la majorité de l'oxygène sanguin (en plus de l'oxygène dissout) pour terminer par **la respiration interne** qui correspond aux mécanismes de diffusion interne des gaz dans le milieu interstitiel et à leur utilisation intracellulaire (figure 7-1).

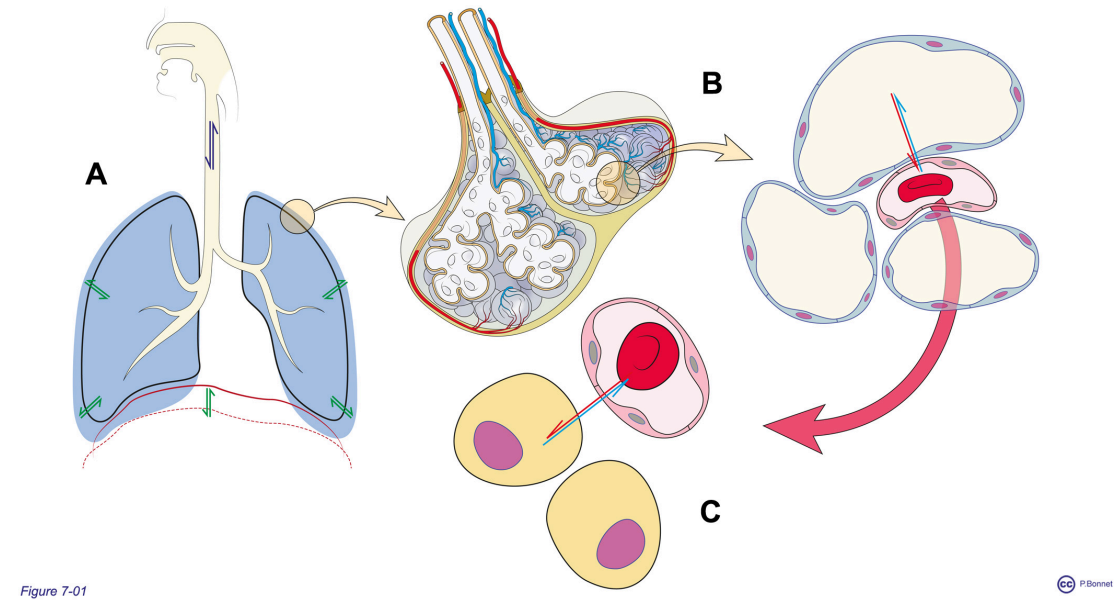

Figure 7-1 ***Etapesde l'apport en 02 aux cellules.***

***A** : La ventilation pulmonaire renouvelle l'air alvéolaire 15 X minute*

***B** : Respiration externe : les gazs alvéolaires s'équilibrent avec ceux du sang et l'hémoglobine se charge en O2 (hématose)*

***C** : Après transport sanguin, l'O2 diffuse dans le milieu interstitiel vers les cellules ou il participe à la respiration cellulaire.*

La respiration considérée ainsi globalement implique les système cardio-vasculaire (petite circulation) et locomoteur (structures osseuses de la cage thoracique, muscles respiratoires) en plus de éléments étudiés dans ce chapitre : les voies de conduction aériennes, l'organe d'échange et les bases anatomiques de la mécanique ventilatoire.

Le chapitre 7 est divisé en 4 sections :

1. Origine de l'appareil respiratoire
2. Les zones de conduction respiratoire
3. La zone respiratoire
4. La mécanique ventilatoire

section 1 : origine de l'appareil respiratoire

Chapitre 7 Section 1

Origine de l’appareil respiratoire.

Les voies respiratoires débutent au niveau de la face par la pyramide nasale suivie des fosses nasales qui aboutissent à un conduit complexe qui gère le croisement des flux respiratoires et digestif, le pharynx. L’origine embryologique de ces éléments est complexe et dépend de la formation du tube digestif antérieur, de l’évolution des arcs pharyngés (intestin antérieur, voir chapitre 9) et du cloisonnement du coelome intra-embryonnaire primitif en cavités pleurales et péricardique (voir chapitre 6). Après la plicature de l’embryon donnant naissance au tube endodermique qu’est l’intestin, le bourgeon pulmonaire naît de l’intestin antérieur, il croit entouré du coelome embryonnaire primitif et donnera par divisions successives les voies aériennes et le tissu pulmonaire. (figure 7-2).

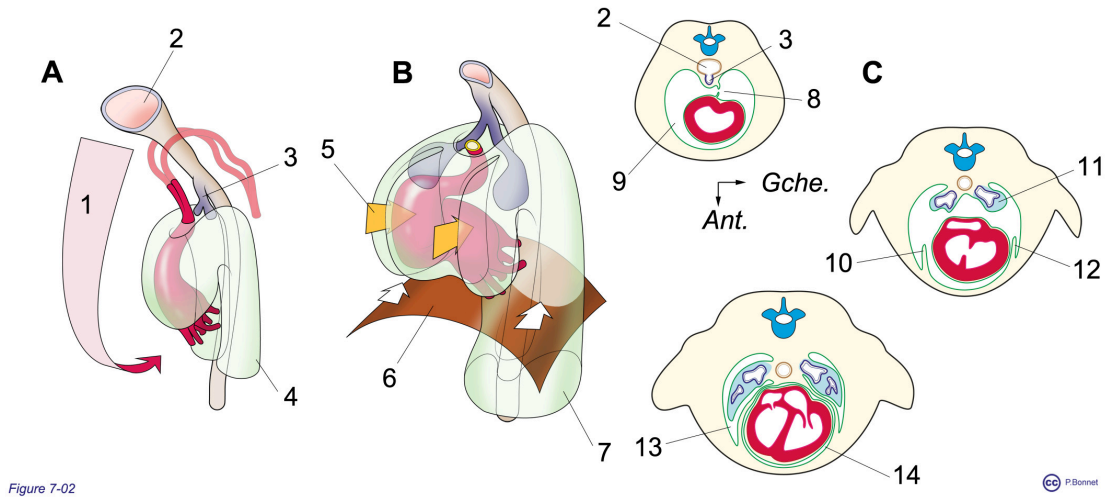

Figure 7-2 ***Formation de l'intestin antérieur, apparition du bourgeon des voies respiratoires, croissance pulmonaire.***

A : Vue de l'intestin antérieur (= 2) tubulisé par la plicature de l'embryon amenant l'ébauche cardiaque en position ventrale et thoracique (= 1). 3 = bourgeon trachéal issu de l'intestin antérieur se divisant en bronches souches. 4 = canal péricardo-péritonéal gauche.

B : la cavité péricardique se cloisonne par des replis verticaux antéro-postérieur, les plis pleuro-péricardiques (= 5), caudalement s'opère la formation du diaphragme (= 6). 7 = future cavité péritonéale.

C : vue en coupes transversales de la progression de ce cloisonnement, vue de haut. 2 = intestin antérieur, 3 = bourgeon trachéal, 8 = mésocarde dorsal en régression, 9 = cavité péricardique primitive, 10 et 12 = apparition des plis pleuro-péricardiques se dirigeant dorsalement, 11 = bourgeon pulmonaire, 13 = cavité pleurale, 14 = cavité péricardique définitive.

La cavité péricardique primitive est mise en communication avec la cavité péritonéale par les canaux péricardo-péritonéaux creusés dans le mésoderme. Elle sera ensuite cloisonnée par les replis pleuro-péricardiques en une cavité péricardique médiane et deux cavités pleurales latérales communiquant avec la cavité péritonéale. La formation complète du diaphragme respiratoire fermera ces

communications pleuro-péritonéales. (figure 7-3). Ces cavités sont tapissées d'un tissu issu du mésoderme :

- la somatopleure qui tapisse la cavité et se réfléchit en
- splanchnopleure qui tapisse l'organe entouré par la cavité.

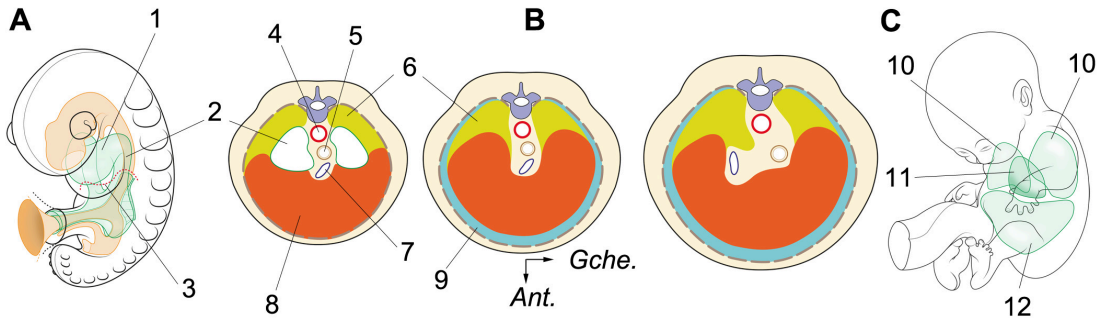

Figure 7–3 ***Division de la cavité péricardique primitive, formation du diaphragme.***

***A** : Vue de l'embryon cylindrique issu de la plicature : la cavité péricardique primitive (= 1) communique avec le coelome embryonnaire (future cavité péritonéale) via les deux canaux péricardo-péritonéaux (= 2). Lors de la plicature, le septum transversum est amené ventralement pour participer à la formation du diaphragme (= 3).*

***B** : coupes transversales montrant la formation du diaphragme qui séparera les étages thoraciques et abdominaux : le septum transversum (= 8) se joint*

au membranes pleuro-péritonéales (= 6) pour progressivement fermer les canaux péricardo-péritonéaux (= 2)

au mésenchyme (para-axial) entourant l'œsophage (= 5) (4 = aorte, 7 = VCI)

à une couronne de mésoderme para-axial issu de la paroi thoraco abdominale (= 9)

***C** : vue du système cavitaire antérieure cloisonné en sacs pleuraux (= 10), sac péricardique (= 11) et sac péritonéal (= 12).*

Le revêtement interne des voies respiratoires jusqu'aux cul de sac alvéolaires est d'origine endodermique et le mésoderme splanchnopleural donnera les nerfs, vaisseaux, cartilages et muscles lisses de ces voies. L'évolution du tube cardiaque

et des arcs aortiques donnera le tronc pulmonaire puis les divisions de l'artère pulmonaire au sein des deux poumons. Les veines pulmonaires proviennent du mésenchyme juxta pulmonaire et du 6ème arc artériel et s'incorporent dans la paroi de l'oreillette gauche primitive. Le parenchyme pulmonaire pendant la période fœtale reste peu vascularisé et les voies aériennes tout comme les zones d'échange ne sont pas aérées. Dès la première inspiration à la naissance, il se crée un film liquidien à la surface des alvéoles pulmonaires réalisant un interface air eau. De cet interface air eau résulte une importante tension superficielle qui tend à limiter le volume des alvéoles. Les cellules du revêtement alvéolaire (pneumocytes) produisent quelques semaines avant le terme de la grossesse une substance, le surfactant, qui réduit cette tension superficielle et permet une extension suffisante des alvéoles lors des inspirations. La présence de cette sécrétion conditionne la viabilité du fœtus en cas d'accouchement prématuré (figure 7-4).

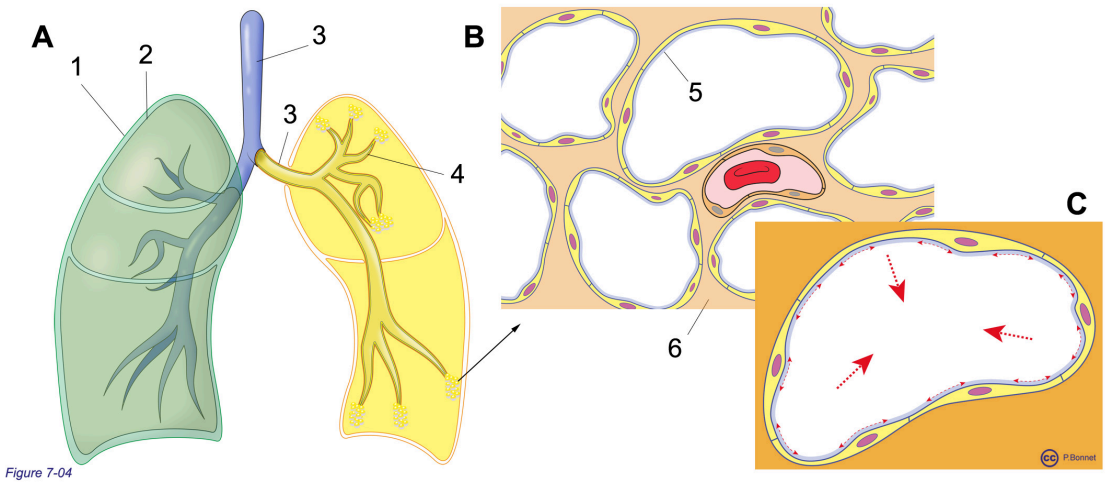

Figure 7-4 ***Origine des composants du système respiratoire***

Les structures d'origine mésodermique apparaissent sur les vues en coupe en tons orangés (parois des conduits aériens, enveloppes pulmonaires, vaisseaux sanguins et fibres interstitielles) celles d'origine endodermique apparaissent en jaune (muqueuse des voies aériennes, revêtement alvéolaire).

***A** : Vue de face des poumons et des voies aériennes, vue en coupe frontale à gauche*

***B** : Vue en coupe du tissu pulmnaire*

***C** : agrandissement d'une alvéole, les flèches indiquent l'action de la tension superficielle.*

1 = plèvre pariétale, 2 = plèvre viscérale, 3 = conduits aériens, 4 = muqueuse, 5 = pneumocyte recouvert d'un film liquidien, 6 = interstitium pulmonaire.

section 2 : voies de conduction aérienne

Les voies de conduction aérienne.

La ***zone de conduction*** est formée de conduits rigides échelonnés des narines jusqu'aux bronchioles. En plus du rôle de convexion de l'air, cette zone prépare l'air inspiré avant son contact avec les zones d'échange en assurant

1. sa purification (ablation des particules inertes ou vivantes en suspension)
2. son humidification (humidité de la zone d'échange : 70 %)
3. son réchauffement (température de la zone d'échange : 36,6°)

Lors de chaque mouvement respiratoire (inspiration puis expiration), les mouvements aériens décrivent un va et vient qui permet de renouveler une partie de l'air contenu dans les voies aériennes, en fin d'expiration, l'ensemble du système respiratoire conserve une partie d'air. On divise les voies aériennes en voies aériennes

- Supérieures ou extrathoraciques (fosses nasales, pharynx, larynx et trachée cervicale)
- Inférieures ou intrathoraciques

    1. Extra pulmonaires : trachée thoracique et bronches souches
    2. Intrapulmonaires : bronches lobaires, segmentaires, bronchioles

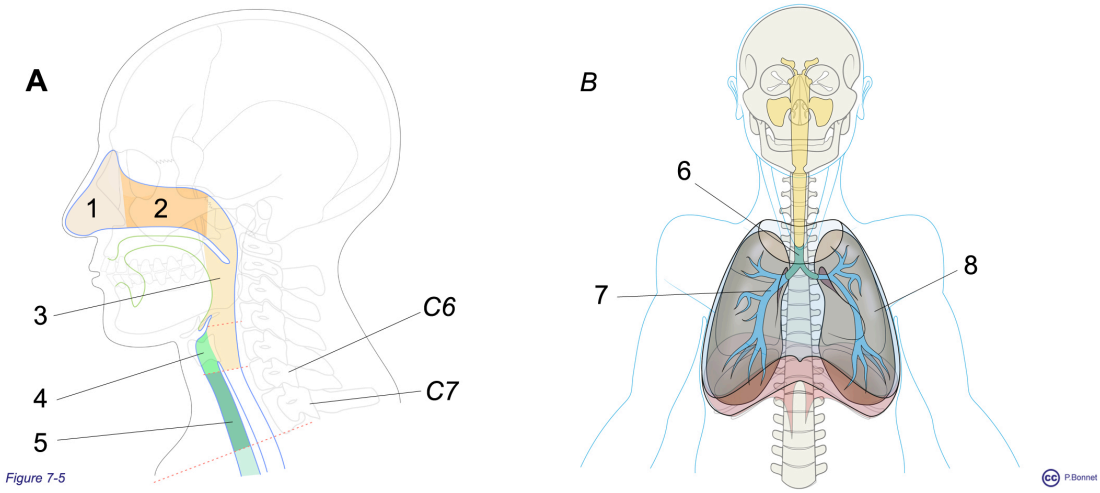

Figure 7-5 ***Les différents segments du système respiratoire***

***A** : Vue de profil des voies respiratoires supérieures (extrathoraciques) :*

1 = vestibule nasal, 2 = fosses nasales, 3 = pharynx, 4 = larynx, 5 = trachée cervicale

***B** : vue de face du système respiratoire, portion intrathoracique :*

Voies respiratoires inférieures : 6 = trachée médiastinale et bronches souches, 7 = voies aériennes intrapulmonaires

Zone d'échanges gazeux (parenchyme pulmonaire) = 8

Pyramide nasale et fosses nasales.

Les voies respiratoires débutent au niveau de la face par deux conduits parallèles au niveau de la pyramide nasale. Les deux narines donnent accès aux vestibules où sont implantés les vibrisses (poils) dont l'enchevêtrement réalise un filtrage grossier de l'air inspiré. La pyramide nasale est formée des os propres du nez et de pièces cartilagineuses où s'insèrent des muscles faciaux susceptibles d'augmenter le diamètre des orifices narinaires (figure 7-6).

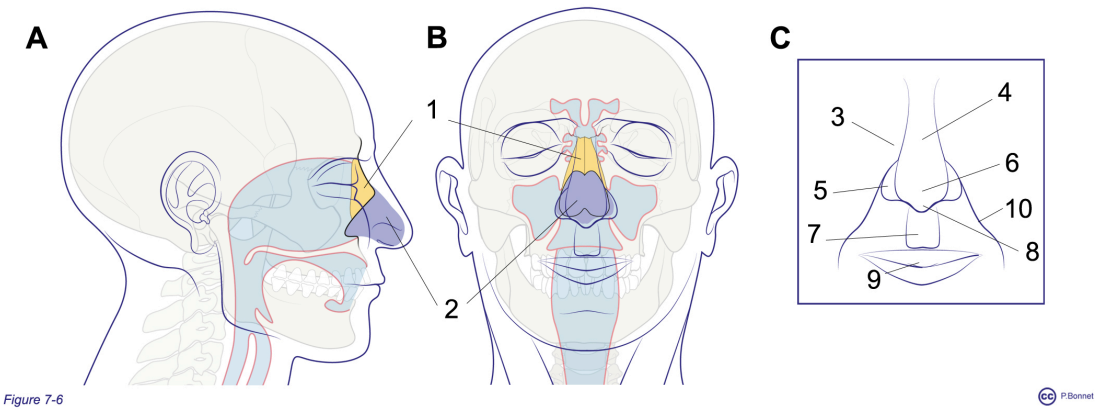

Figure 7-6 ***Pyramide nasale.***

***A** : Vue de profil, **B** : vue de face, **C** : divisions de la pyramide nasale*

1 = os propre du nez, 2 = cartilage, 3 = face latérale, 4 = dos du nez, 5 = aile narinaire, 6 = pointe du nez, 8 = columelle, 7 = philtrum, 9 = tubercule labial, 10 = sillon naso-labial

Les conduits droit et gauche sont séparés par une cloison médiane, antérieurement cartilagineuse puis osseuse et se réunissent postérieurement au niveau du nasopharynx, au delà des choanes (voir chapitre 4 ostéologie de la face).

La morphologie des fosses nasales est définie par ses constituants osseux :

- Orifice antérieur (os maxillaire et frontal)
- Orifice postérieur (os sphénoïde, palatins)
- Plancher les séparant de la cavité buccale (os maxillaire et palatins)
- Plafond les séparant de la boîte crânienne (os fontal, ethnmoïde et sphénoïde)
- Parois latérales les séparant des orbites (os frontal, lacrymaux, ethmoïde et cornet inférieur)
- Cloison médiane (os ethmoïde et vomer)

Les parois osseuses sont tapissées d'une muqueuse (= revêtement tapissant une cavité du corps humain en contact avec l'extérieur et formée d'un épithélium reposant sur son chorion) appelée muqueuse respiratoire dont l'épithélium, monostratifié (= une couche de cellules) comporte:

- des cellules ciliées
- des cellules sécrétant du mucus

Le chorion est richement vascularisé et il existe des cycles de congestion/décongestion par vasoconstriction ou vasodilatation de ces vaisseaux sous muqueux. Cette muqueuse respiratoire tapisse les cavités sinusales qui communiquent avec les fosses nasales via les méats dessinés par les cornets osseux des parois latérales :

- Le méat supérieur reçoit les sinus ethmoïdaux postérieurs et sphénoïdaux
- Le méat moyen reçoit les sinus ethmoïdaux antérieurs, frontaux et maxillaires

Le canal lacrymal aboutit dans le méat inférieur. Le plafond des fosses nasales abrite les récepteurs olfactifs connectés aux bulbes olfactifs au travers de la lame criblée de l'ethmoïde (figure 7-7).

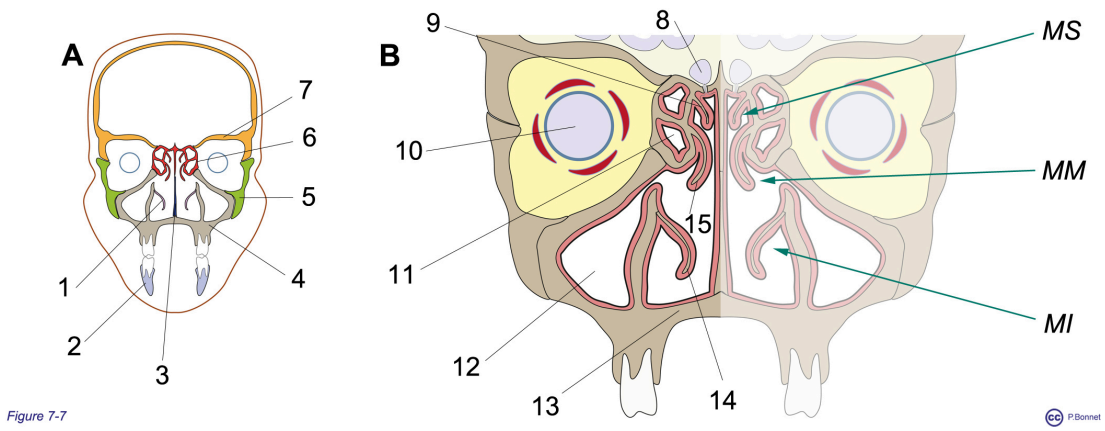

Figure 7-7 ***Coupe frontale des fosses nasales, méats et muqueuse.***

A : Vue d'ensemble de la coupe (os) : 1 = cornet inférieur, 2 = mandibule, 3 = vomer, 4 = maxillaire, 5 = malaire (zygomatique), 6 = ethmoïde, 7 = frontal

B : coupe complète agrandie, relief osseux tapissé de muqueuse : 8 = bulbe olfactif et filets nerveux traversant la lame criblée, 9 = cornet supérieur (ethmoïde), 10 = orbite et son contenu (globe occulaire entouré des muscles occulomoteurs), 11 = cellule (sinus) ethmoïdale, 12 = sinus maxillaire, 13 = plancher des fosses nasales (palais osseux), 14 = cornet inférieur, 15 = cornet moyen (ethmoïde).

MS = méat supérieur (sinus sphénoïdal et cellules ethmoïdales postérieures)

MM = méat moyen (sinus maxillaire, sinus frontal et cellules ethmoïdales antérieures)

MI = méat inférieur (canal lacrymal)

Cette constitution explique les propriétés des fosses nasales :

- La complexité du relief (cornets) augmente la surface de contact entre l'air et les parois richement vascularisées assurant le réchauffement et l'humidification de l'air inspiré
- Les turbulences du flux aériens favorisées par ce relief favorisent le dépôt des particules sur les parois (la vitesse du flux est ralentie au niveau de la paroi), ces particules sont captées par le film muqueux qui est mobilisé vers

le pharynx par le mouvement des cils de l'épithélium pour y être dégluti (ascenseur ou tapis muco-ciliaire)
- Le plafond des fosses nasales est responsable de l'olfaction.
- La présence des cavités aérées que sont les sinus permet une caisse de résonnance intervenant dans la phonation.

Le pharynx.

Le pharynx est un conduit fibro-musculaire en forme de gouttière verticale (hémi-cylindre) s'étendant devant les corps vertébraux cervicaux, de la base du crâne jusqu'au niveau de la 6ème vertèbre cervicale. Situé en arrière des fosses nasales et de la cavité orale, il réalise la connexion avec le larynx en avant et en bas et l'oesophage en arrière et en bas. Long de treize centimètres, il est divisé en nasopharynx, oropharynx, et laryngopharynx. Sa face antérieure correspond de haut en bas :

- aux choanes communication avec les fosses nasales
- au gosier communication avec la cavité buccale
- à l'orifice laryngé fermé par la glotte

Ce conduit fait de membranes et de muscles striés est recouvert d'une muqueuse variable en fonction du niveau considéré du pharynx : muqueuse respiratoire au niveau du nasopharynx et plus résistante (épithélium pluristratifié de type épidermoïde) au niveau de l'oro- et du laryngopharynx. Les muscles du pharynx sont des muscles striés plats (constricteurs supérieurs, moyens et inférieurs) ou en bandes verticales (palato-pharyngiens, stylo-pharyngiens et salpyngo-pharyngien) (figure 7-8).

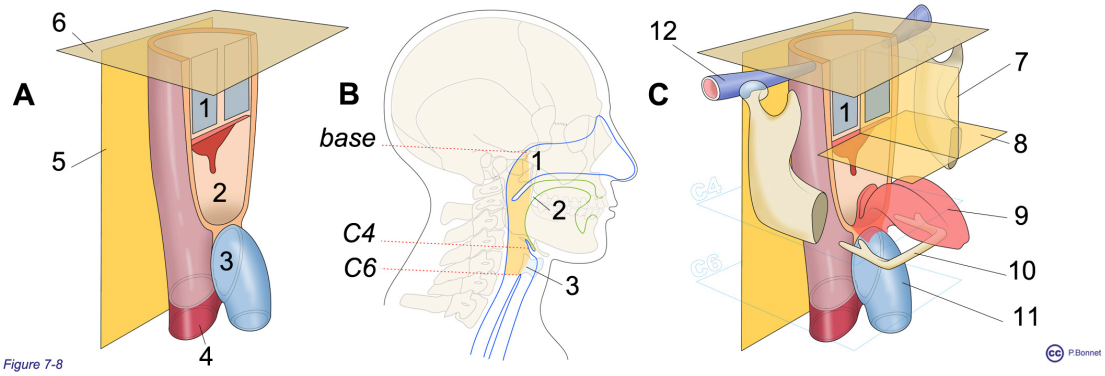

Figure 7-8 ***Pharynx.***

***A** et **B** : vue oblique antérieure droite du pharynx = hémicylindre vertical disposé contre le plan des vertèbres cervicales (= 5) ouvert en avant et s'étendant de la base du crâne (= 6) au niveau C6, divisé en :*

nasopharynx communiquant avec les fosses nasales par les choanes (= 1)

oropharynx communiquant avec la cavité buccale par le gosier surmonté du palais mou (= 2)

laryngopharynx communiquant avec le larynx (= 11) par la glotte (= 3) et avec l'œsophage (= 4)

***C** : représentation de la mandibule sectionnée, de l'os hyoïde (= 10), du muscle lingual (= 9), du palais osseux (= 8), de la cloison nasale (= 7) et des conduits auditifs (= 12) (conduit auditif externe, oreille moyenne et trompe d'eustache aboutissant au nasopharynx).*

Le pharynx a trois fonctions essentielles :

1. Le contrôle du carrefour aéro-digestif : les flux aériens et alimentaires se croisent pour aboutir à des voies distinctes : larynx et œsophage respectivement.
2. La prévention de l'intrusion d'agents biologiques (virus, bactéries…) au sein des zones d'échanges alimentaire et respiratoire dont il constitue la porte d'entrée.
3. Equibration des pressions de part et d'autre des tympans (oreille moyenne)

Par contractions de ses muscles constricteurs (figure 7-9), le pharynx dirige vers l'œsophage les aliments propulsés en arrière de la cavité buccale par le muscle lingual tout en évitant le reflux alimentaire vers le naso pharynx et les fosses nasales (rôle du palais mou) ou leur pénétration dans le larynx (rôle de l'épiglotte).

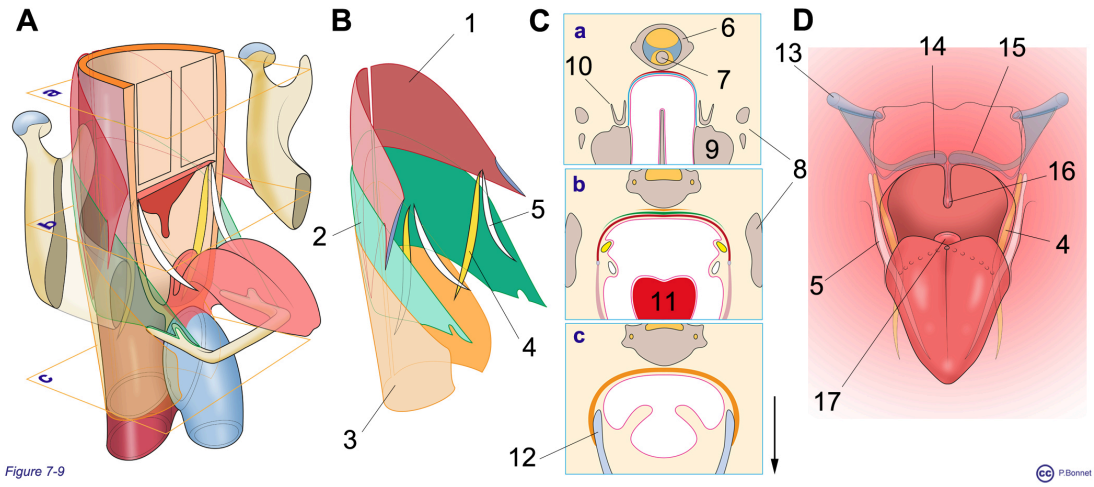

Figure 7-9 ***Musculature pharyngée.***

***A** : Vue oblique antérieure droite du pharynx, résection de la mandibule*

***B** : Vue identique à **A**, les muscles sont seuls représentés : constricteurs du pharynx (1 = supérieur, 2 = moyen et 3 = inférieur), palato-glosse (= 5) et palato-pharyngien (= 5)*

***C** : coupes transversales par les plans a, b et c indiqués sur **A**, la flèche noire indique l'orientation ventrale. 6 = C1 (atlas), 7 = apophyse odontoïde de C2 (axis), 8 = sections de la branche montante de la mandibule, 9 = section du maxillaire / palatin, 10 = apophyse ptérygoïde (sphénoïde), 11 = muscle lingual*

***D** : vue de face du fond de la cavité buccale (gosier) : relief des piliers du palais mou (palato-glosse = 5 et palato-pharyngien = 4), vue par transparence des trompes d'Eustache (= 13) et des muscles releveurs (= 14) et tenseur (= 15) du palais, 16 = uvule et épiglotte = 17*

Ce contrôle des flux aérien et digestif est à la fois volontaire et réflexe, il nécessite une intégrité neurologique et est essentiel à la préservation des voies respiratoires inférieures (figure 7-10).

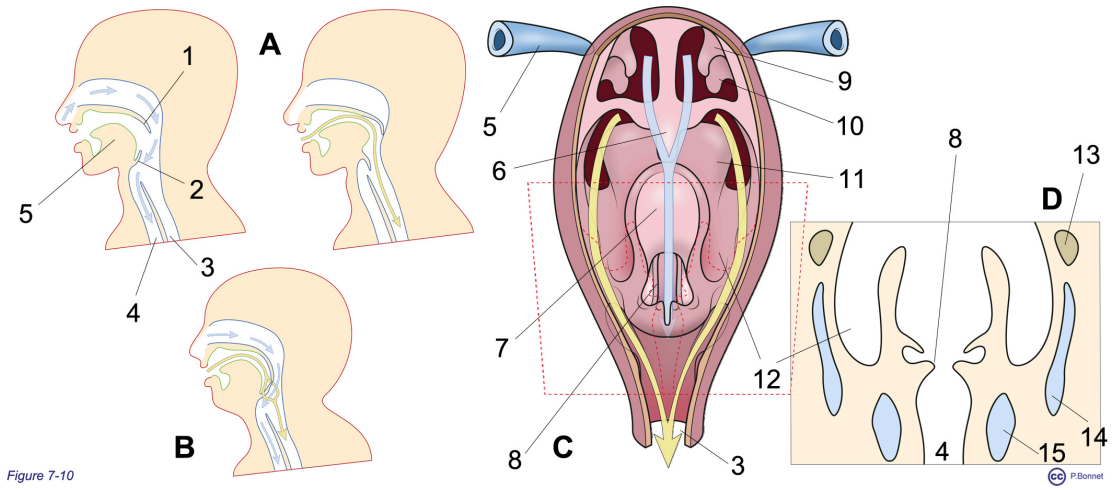

Figure 7-10 ***Contrôle du carrefour aéro-digestif.***

***A** : représentation schématique de la déglutition vue de profil chez l'adulte et le nourrisson (B) : le muscle lingual (= 5) projette en arrière le bol alimentaire, l'épiglotte (= 2) s'abaisse par ascension du larynx: les aliments (flèche jaune) passent dans l'œsophage (= 3), l'air (flèches bleues) passe dans la trachée, endehors de la déglutition. Chez le nourrisson, le flux d'aliments liquides (lait) se divise en deux pour contourner l'orifice laryngé qui reste accessible au flux d'air : l'épiglottte se relève au contact du palais mou qui s'abaisse.*

***C** : Chez le nourrisson, vue de l'arrière du pharynx ouvert : les trompes d'Eustache aboutissent au nasopharynx d'où l'on oberve au travers des choanes les cornets (9 = supérieur et 10 = moyen) des fosses nasales. Le palais mou (= 6) est au contact de l'épiglotte relevée (= 7), le flux aérien traverse la glotte entre les deux cordes vocales (= 8) et, de part et d'autre de la langue (= 11), le flux alimentaire s'engage dans les sinus piriformes (= 12) pour contourner l'orifice laryngé et atteindre l'œsophage (= 3)*

***D**= coupe verticale réalisée suivant le plan matérialisé par des pointillés rouges sur C. 13 = os hyoïde, 14 = cartilage thyroïde (larynx) et 15 = cartilage cricoïde (larynx)*

Au sein de la muqueuse pharyngienne s'accumulent des cellules du système de défense de l'organisme. Ces amas ovoïdes de cellules déforment la muqueuse en dessinant des reliefs en forme d'amande (tonsilla en latin) ou tonsilles

1. Palatines ou amygdales
2. Pharyngiennes ou adénoïdes
3. Tubaires
4. Linguales

Disposés en cercle à l'entrée commune des voies respiratoire et digestive, ces tonsilles forment l'anneau de Waldeyer (figure 7-11).

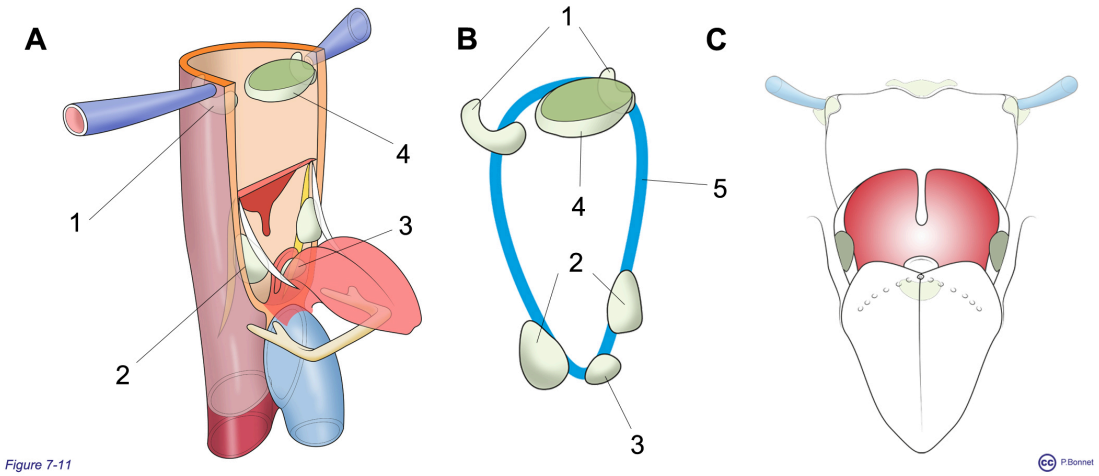

Figure 7-11 ***Anneau de Waldeyer, les tonsilles du pharynx.***

***A** : Vue oblique antérieure droite du pharynx montrant les amas lymphoïdes (tonsilles)*

***B** : idem, représentation des seules tonsilles dessinant l'anneau de Waldeyer (= 5)*

***C** : Tonsilles vue de face au fond de la cavité buccale, seules les palatines sont directement visibles, les autres sont représentées par transparence*

1 = tubaires, 2 = palatines, 3 = linguales et 4 = pharyngiennes.

Médialement, la cavité de l'oreille moyenne, au sein du rocher (voir chapitre 5), communique avec le nasopharynx par un conduit fibro-cartilagineux, la trompe d'Eustache. Latéralement, l'oreille moyenne est en continuité avec le conduit auditif externe provenant du pavillon de l'oreille, la communication avec ce dernier est fermée par une membrane, le tympan. La trompe d'Eustache est un conduit collabé sur lequel s'insèrent les muscles qui élèvent et tendent le palais mou. Lors du mouvement de déglutition, les muscles pharyngiens se contractent et le palais mou se relève fermant la communication entre le nasopharynx et l'oropharynx. Lors de ce mouvement, les muscles tenseurs et élévateurs du palais exercent une traction sur la paroi des trompes d'Eustache qui ouvre ces conduits. L'oreille moyenne est mise en continuité avec le nasopharynx permettant l'équilibre des pressions de l'oreille moyenne avec celle du milieu extérieur, ce phénomène explique le bruit audit dans l'oreille lors de la déglutition et évite une tension douloureuse sur le tympan sensible (figure 7-12).

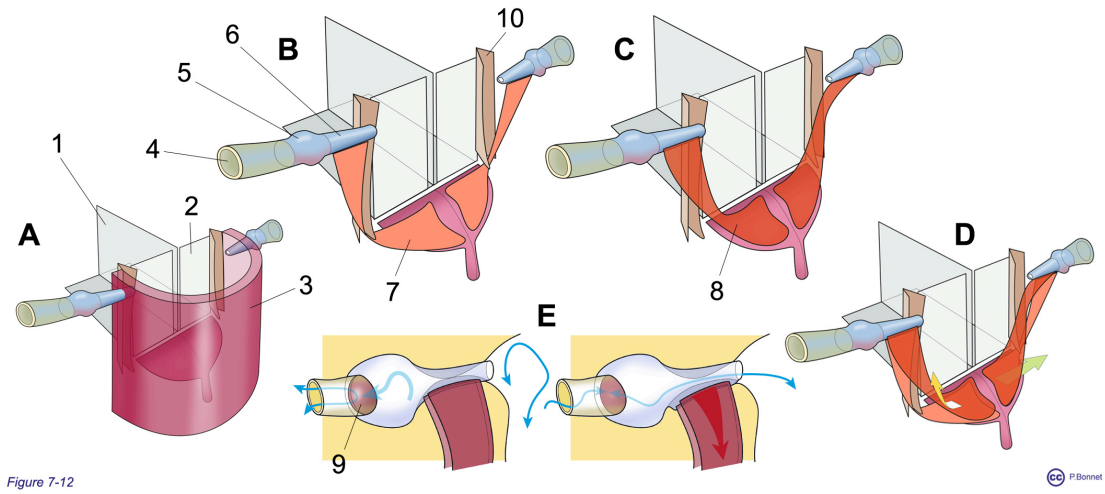

Figure 7-12 ***Trompes d'Eustache et palais mou.***

***A** : vue oblique postérieure gauche du nasopharynx dont la paroi (= 3) sera ôtée sur les représentations suivantes. 1 = cloison nasale, 2 = choane.*

***B** et **C** : vues identiques montrant le tenseur (= 7) et l'élévateur du palais (= 8), 6 = trompe d'Eustache, 5 = oreille moyenne, 4 = conduit auditif externe, 10 = apophyse ptérygoïde.*

***D** : actions de ces muscles : tension (= flèche verte) et élévation (= flèche jaune / blanche)*

***E** : équilibration des pressions de part et d'autre du tympan (= 9) par ouverture de la trompe d'eustache.*

Le larynx.

Le larynx est un conduit purement respiratoire, cylindrique dont l'ouverture supérieure dessine une ellipse regardant en haut et en arrière vers la portion inféro-antérieure du pharynx. Long de 5 cm il s'étend depuis la concavité de l'os hyoïde du niveau vertébral C4 au niveau C6. Il se compose d'un squelette cartilagineux

La musculature laryngée extrinsèque mobilise en bloc le larynx permettant ses mouvements verticaux au niveau de la partie antérieure du cou.

Recouvert antérieurement par la peau du cou et des muscles plats et fins, il est perceptible au niveau de la face cervicale antérieure (le cartilage thyroïde dessine la « pomme d'Adam » (figure 7-13).

Neuf cartilages composent le larynx :

- *l'épiglotte* : cartilage élastique en forme de cuillère.
- *le cartilage thyroïde* : forme le relief de la face antérieure du cou, appelé la pomme d'Adam. Il se développe de façon plus importante chez l'homme à la puberté, rendant compte des modifications de la tonalité vocale
- *le cartilage cricoïde* forme d'une bague, surmontée postérieurement des *cartilages aryténoïdes* et *corniculés*, qui servent de point d'attache postérieur aux cordes vocales
- *les 2 cartilages cunéiformes* situés dans les membranes fibreuses habillant le squelette cartilagineux.

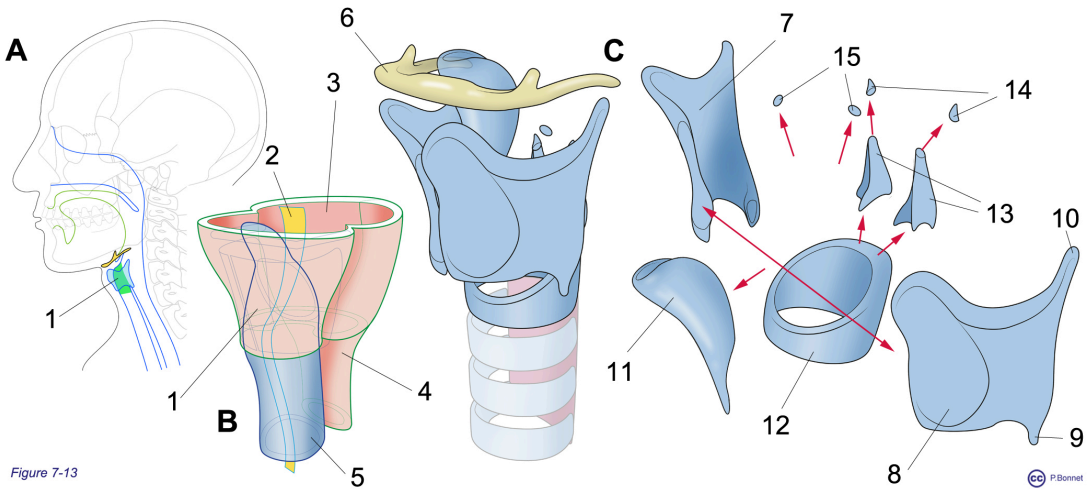

Figure 7-13 ***Larynx, squelette cartilagineux, position et forme globale.***

***A** : De profil, le larynx (= 1) dessine la pomme d'Adam*

***B** : Vue oblique antérieure gauche du carrefour aéro digestif simplifié : flux aérien = 2, naso larynx = 3, œsophage = 4 et trachée = 5*

***C** : Même incidence que **B**, squelette cartilgineux du larynx sous l'os hyoïde (= 6)et vue « éclatée » montrant les cartilages*

Thyroïde, dont les deux lames sont séparées (lame droite =7, lame gauche = 8, petite corne = 9 et grande corne = 10)

Epiglottique = 11

Cricoïde = 12

Arythénoïdes = 13

Corniculés = 14

Cunéiformes = 15

La paroi interne comporte des plis latéraux : les fausses et les vraies cordes vocales. Les cordes vocales (muscle vocal et portion élastique) se prolongent latéralement par le cône élastique, ainsi la communication avec la trachée se fait

uniquement par l'espace situé entre les deux cordes vocales : la fente glottique ou glotte. Les pièces cartilagineuses sont réunies par des ligaments et une musculature dite intrinsèque. L'ensemble du conduit laryngé est mu par une musculature extrinsèque qui le relie à l'os hyoïde et au sternum.

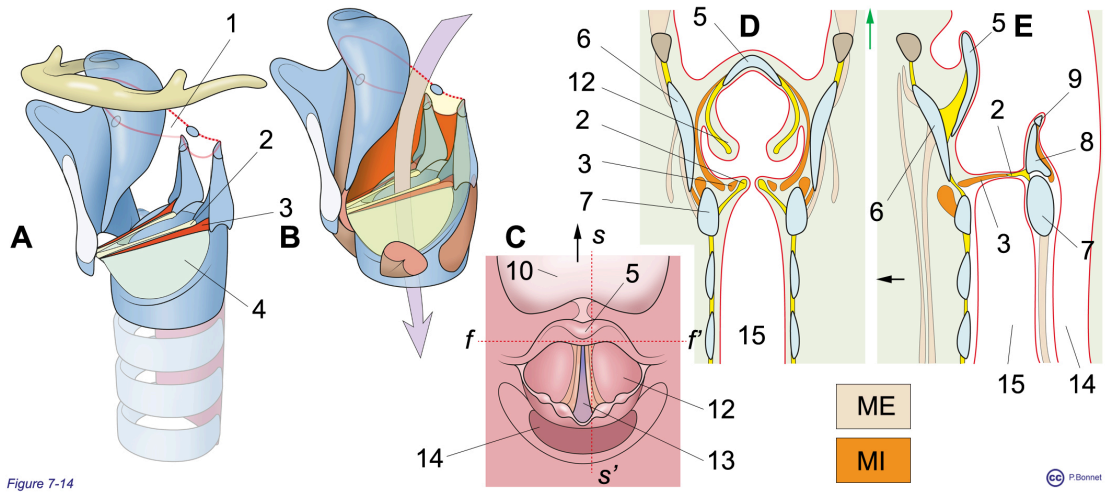

Figure 7-14 ***Composition interne du larynx.***

***A** : Vue oblique antérieure gauche du larynx, retrait de la lame gauche du cartilage thyroïde pour montrer la structure interne, l'orifice laryngé (= 1) est amtérialisé par les pointillés rouges : 2 = corde vocale, 3 = muscle vocal, 4 = cône élastique*

***B** : Vue identique, la paroi aponévrotique et musculaire est laissée en place du côté droit et vue en transparence du côté gauche, la flèche montre le flux aérien passant dans la fente glottique*

***C** : vue supérieure de l'orifice laryngé, la flèche noire indique le côté ventral. 10 = muscle lingual, 5 = épiglotte, 12 = fausses corde vocale, 13 = glotte, 14 = œsophage*

***D** : coupe frontale suivant le plan f-f' sur C, la flèche verte indique le côté supérieur : 6 = c. thyroïde, 7 = c. cricoïde, 15 = trachée*

***E** : coupe sagittale paramédiane suivant le plan s-s' sur C, la flèche noire indique le côté ventral : 8 = c. arythénoïde, 9 = c. corniculé, 14 = œsophage*

*En **D** et **E**, MI = muscles intinsèques, ME = muscles extrinsèques*

Fonctionnellement, le larynx

1. Réalise un sphincter à l'entrée des voies respiratoires inférieure, au niveau des vraies cordes vocales : la glotte, permettant la manœuvre de Valsalva. Une fois l'air inspiré, la glotte se referme emprisonnant l'air dans les poumons. La contraction du diaphragme et des muscles abdominaux trouve ainsi un support pour pouvoir augmenter la pression intra abdominale facilitant la vidange du rectum ou de la vessie. Lors de ce phénomène, l'augmentation de pression intra abdominale compromet le retour veineux au niveau cardiaque (compression de la veine cave inférieure) et provoque une congestion veineuse périphérique. Cette situation est utilisée à titre diagnostique lors de l'examen clinique (recherche de reflux veineux, recherche de hernie, … etc.).
2. Produit le son primitif par la vibration expiratoire des cordes vocales dont la tension et l'écartement dépendent de la musculature intrinsèque.
3. Protège l'entrée des voies respiratoires par l'abaissement de l'épiglotte lors de l'ascension du larynx liée à la déglutition (action de la musculature extrinsèque) : les aliments sont dirigés vers l'entrée de l'œsophage.

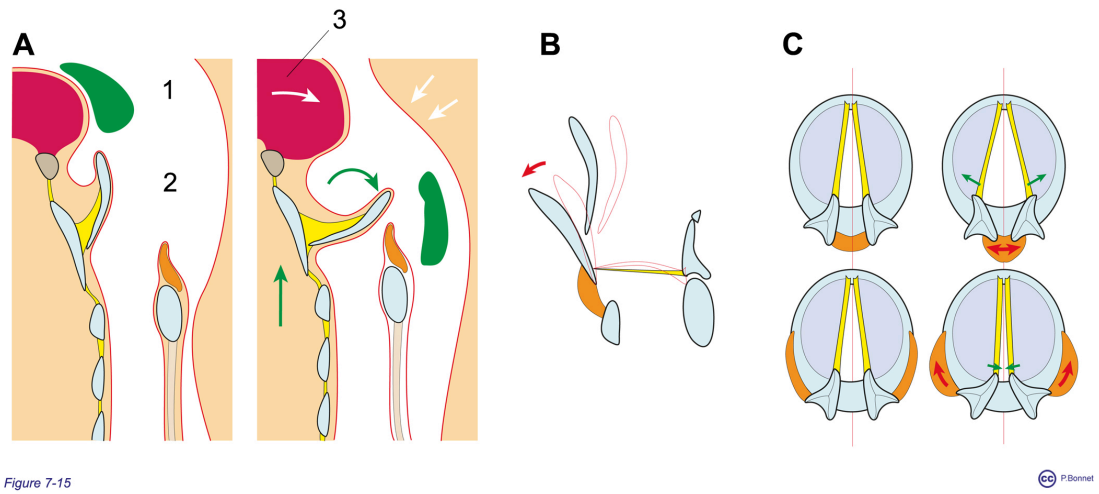

Figure 7-15 ***Fonctions du larynx.***

***A** : Vue en coupe sagittale du carrefour aéro-digestif : le bol alimentaire est projeté contre la paroi de l'oropharynx (= 1) par le muscle lingual (3), les constricteurs se contractent (flèches blanches postérieures) et le l'arynx s'élève provoquant la bascule de l'épiglotte (flèches vertes), le bol alimentaire est dirigé deu naso-pharynx (=2) vers l'œsophage.*

***B** et **C** : action de la musculature intrinsèque : en **B**, bascule du c. thyroïde (tension des cordes vocales) en **C**, rotation des c. arythénoïdes provoquant l'écartement ou le rapprochement des cordes vocales : ouverture / fermeture de la glotte*

Proche de la thyroïde (voir chapitre endocrinologie) le larynx partage avec elle son irrigation et son innervation dépend de nerfs en relation topographique avec elle. Les pathologies thyroïdiennes et leurs traitements peuvent ainsi compromettre le fonctionnement de la musculature laryngée (troubles de la voix).

La trachée.

La trachée (figure 7-16) forme un conduit vertical de 10 à 12 cm et de de 2,5 cm de diamètre, situé dans un plan sagittal débutant sous le larynx (C6) pour se terminer au niveau T4, soit dans le plan horizontal passant par le sommet de l'angle de Louis (angle ouvert en arrière, dessiné par le manubrium en haut et

le corps du sternum en bas) à la frontière entre médiastin supérieur et inférieur. C'est un conduit cervical et médiastinal qui descend en oblique d'avant en arrière pour se terminer par sa subdivision en bronches souches droite et gauche. Faite de l'empilement d'anneaux cartilagineux incomplets ouverts en arrière (16 à 20) et complétée par du muscle lisse et du tissu fibreux, elle possède à la fois une certaine souplesse et une rigidité suffisante pour s'adapter aux mouvements du cou tout en évitant de se collaber lors des mouvements rapides d'inspiration forcée.

Au niveau cervical, latéralement à la trachée, se retrouvent les gros vaisseaux du cou (artère carotide commune et veine jugulaire interne), la face antérieure des premiers anneaux trachéaux répond à l'isthme thyroïdien tandis que les faces latérales de ces anneaux sont en contact avec les lobes thyroïdiens. La face postérieure de la trachée répond à l'œsophage cervical puis thoracique.

Le revêtement interne de la trachée se compose d'une muqueuse et d'une sous muqueuse avec un épithélium respiratoire, riche en cellules caliciformes et ciliées et en récepteurs sensitifs susceptibles de provoquer le réflexe de toux lors de l'irritation. Le dernier anneau trachéal est un peu plus élargi, il comporte un éperon interne la carina qui marque la subdivision entre bronches souches droite et gauche (vu de l'intérieur, la division en bronches souches donne l'impression d'être face à la carène d'un navire).

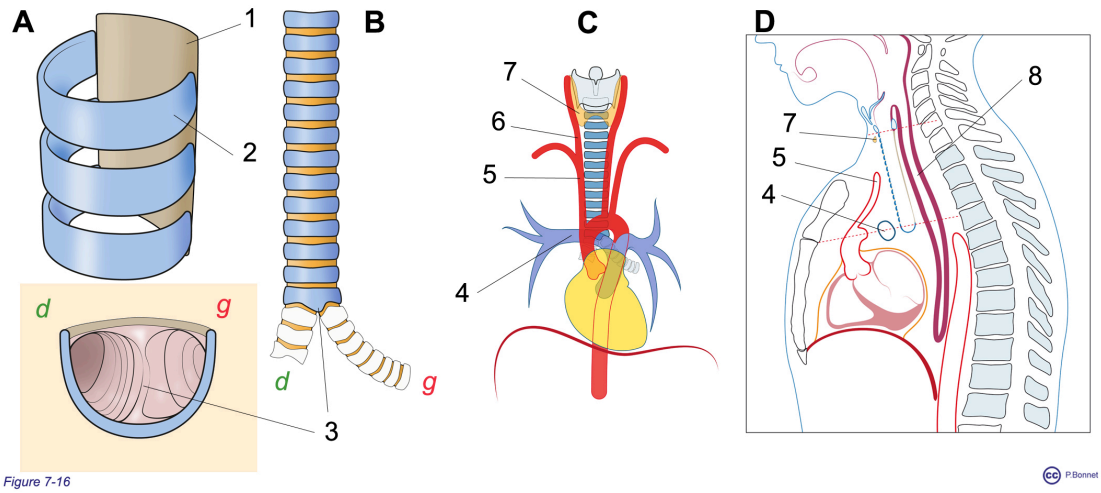

Figure 7-16 ***La trachée.***

***A** : Vue oblique antérieure gauche de 3 anneaux trachéaux (= 2) et du muscle trachéal (= 1).*

***B** : Trachée vue de face et de la carina (= 3), en cartouche, vue interne de la carina et du départ des bronches souches.*

***C** (vue de face) et **D** (coupe médiane) montrant les rapports de la trachée avec :*

l'artère pulmonaire droite (= 4)

la gerbe aortique (5 = tronc brachio-céphalique, 6 = carotide commune)

la thyroïde (= 7)

l'œsophage (= 8)

Les bronches.

Les bronches correspondent aux branches de subdivision de la trachée. La première subdivision au niveau de la carina donne la naissance à deux bronches dites souches ou principales, l'une droite, l'autre gauche. Ces bronches se dirigent latéralement et vers le bas pour pénétrer progressivement dans le tissu pulmonaire, tout en se subdivisant secondairement.

1. La bronche souche droite plus courte que la gauche, a un diamètre supérieur à celui de la gauche (le poumon droit est plus volumineux que le gauche, le cœur occupant le médiastin inférieur et une partie de l'hémithorax gauche), elle est dirigée plus verticalement dans la prolongation de la trachée. Ceci explique que les corps étrangers inhalés iront s'y loger beaucoup plus facilement.
2. La bronche souche gauche se dirige plus directement latéralement en dessinant une courbure à concavité supérieure dans laquelle passent les vaisseaux qui la croisent : la crosse aortique et l'artère pulmonaire gauche.

Les bronches souches en pénètrant dans le poumon par le hile pulmonaire donnent les conduits aériens destinés aux divisions pulmonaires : bronches lobaires (secondaires) puis bronches segmentaires (tertiaires). Les divisions dichotomiques ultérieures aboutissent aux bonchioles, conduits de moins de 1 mm de diamètre, puis aux bronchioles terminales. L'ensemble de ces subdivisions constitue l'arbre respiratoire où l'on individualise 23 ordres de subdivision. L'arbre respiratoire est suivi en parallèle par les subdivisions des artères pulmonaires droite et gauche, et par le réseau veineux pulmonaire qui aboutira au hile en veines pulmonaires droites (2) et gauches (2) (voir description du poumon, section 3 de ce chapitre).

La structure des conduits bronchiques au fur et à mesure de leur subdivision se modifie : le cartilage présent sous forme d'anneaux irréguliers forment progressivement des plaques non annulaires et disparaît (au niveau des bronchioles) progressivement tandisque la composition en fibres musculaires lisses augmente vers la périphérie. L'épithélium qui recouvre la face interne des bronches s'amincit des bronches principales jusqu'aux bronches terminales.

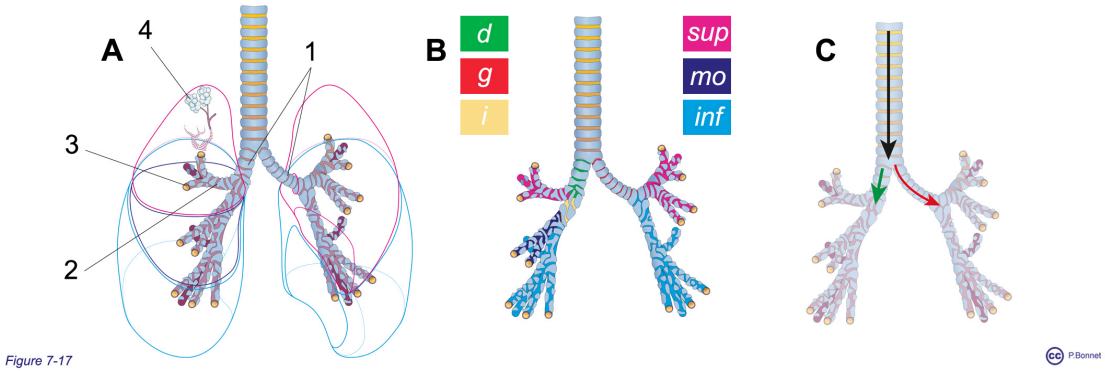

Figure 7-17 ***L'arbre bronchique.***

***A** : Vue de face de la trachée, des bronches souches droite et gauche (= 1), des bronches lobaires (= 2) et segmentaires (= 3) donnant plus de 20 divisions pour aboutir aux alvéoles (= 4)*

***B** : Individualisation des bronches souches (vert à doite, rouge à gauche), intermédiaire droite (= jaune) et lobaires / segmentaires (bleu clair = inférieures, bleu foncé = moyennes et lilas = supérieures)*

***C** : Vue de face illustrant les axes et diamètres respectifs des bronches souches*

1.

section 3 : poumons plèvres cavités pleurales

Chapitre 7 Section 3

Les poumons, plèvres et cavités pleurales.

Les poumons.

Les deux poumons chez l'homme occupent la majorité de l'espace de la cage thoracique. (figure 7-18).

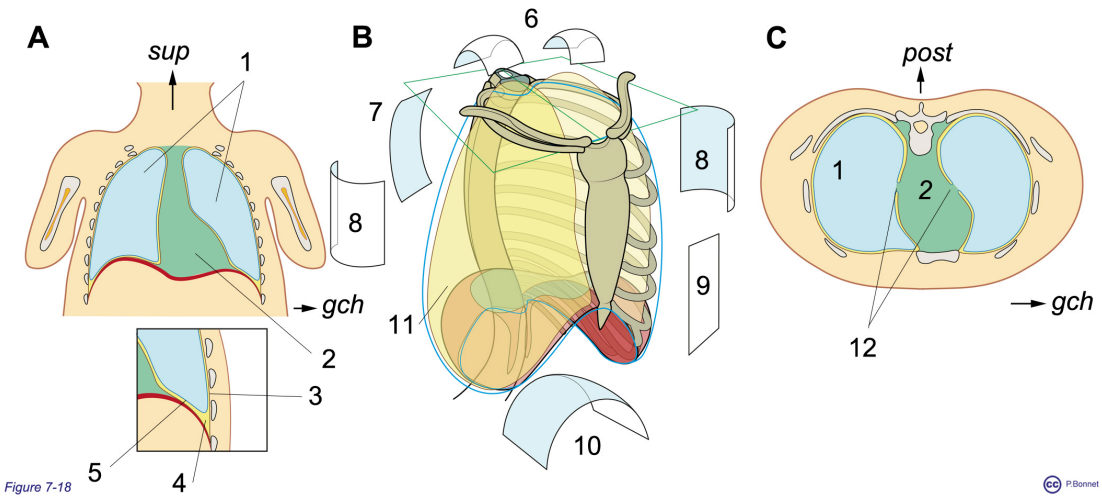

Figure 7-18 ***La cage thoracique et les poumons.***

***A** : coupe frontale du thorax, 1 = poumons entourés de la cavité pleurale (= 4), délimitée par le feuillet pleural viscéral (= 5) et pariétal (= 3), au sein du sac pleural (= 11). Au centre le médiastin (= 2)*

***B** : délimitations de la cage thoracique, vue oblique antérieure droite, grill costal droit non représenté*

latéral, antérieur et postérieur : arcs costaux (= 8)

sagitallement : sternum (antérieur) (= 9) et corps des vertèbres thoraciques (postérieur) (= 7)

inférieure : convexité du diaphragme (= 10)

L'orifice thoracique supérieur, ouvert, est délimité par la première vertèbre thoracique en arrière, la première côte (droite et gauche) et le bord supérieur du manubrium suivant un plan latéral oblique d'arrière en avant et de haut en bas (cadre vert), les dômes pulmonaires dépassent l égèrement ce plan (= 6).

***C** : coupe transversale, communications des poumons avec le médiastin via les hiles pulmonaires (= 12)*

Le poumon a la forme d'une pyramide

- la base appelée base pulmonaire répond au diaphragme et est concave en bas.
- la face interne ou médiastinale, légèrement concave en dedans, est pénétrée par les conduits aériens et vasculaires au niveau du hile pulmonaire.
- Les faces latérales ou costales, antérieures et postérieures répondent à la paroi de la cage thoracique
- La pointe de la pyramide, apex ou dôme pulmonaire, dépasse le plan de la première côte.

Le cœur occupe le médiastin inférieur et son bord gauche déborde le rebord sternal gauche dessinant l'incisure cardiaque. Il en résulte que le poumon gauche présente un volume inférieur au droit.

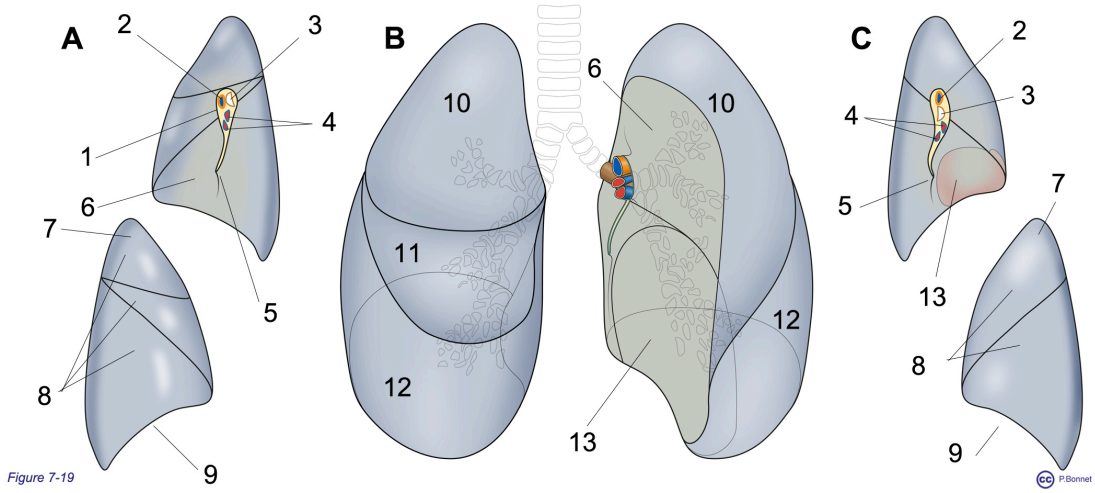

Figure 7-19 ***Morphologie pulmonaire externe.***

***A** et **C** vues des poumons droit (**A**) et gauche (**C**), par leurs faces, médiastinale (haut) (= 6) et costale (bas) (= 8), 1 = hile avec 4 = veines pulmonaires, 3 = bronche souche, 2 = artère pulmonaire, 5 = ligament pulmonaire, 7 = dôme, 9 = base, 13 = empreinte cardiaque.*

***B** vue des deux poumons de face (arbre bronchique en filigrane) et de leurs lobes : 10 = supérieur , 11 = moyen et 12 = inférieur.*

Formés de multiples logettes aérées (les alvéoles pulmonaires) les poumons constituent des parenchymes dépressibles présentant les empreintes des parois et des viscères en contact. Le parenchyme pulmonaire est délimité par le feuillet viscéral de la plèvre qui se réfléchit au niveau du hile vers la paroi pour devenir feuillet pariétal. Chaque poumon est divisé en lobes qui possèdent leur revêtement propre de plèvre viscérale. La plèvre viscérale et s'insinuant entre les lobes constitue les scissures pulmonaires.

- Le poumon droit est subdivisé en trois lobes (supérieur, moyen et inférieur) par deux scissures, la grande scissure dite oblique, et la petite scissure dite horizontale.
- Le poumon gauche est subdivisé en deux lobes supérieur et inférieur, séparés par une scissure oblique.

Chaque lobe est subdivisé en segments séparés par une cloison fibreuse et non une scissure tapissée de plèvre. Extérieurement, seule la division en lobes est apparente. Chaque segment pulmonaire reçoit un conduit aérien artériel et veineux propre et constitue des unités identifiables radiologiquement ou chirurgicalement.

La subdivision segmentaire est quelque peu différente du côté droit par rapport au côté gauche, le décompte des segments est identiques des deux côtés (10 segments) mais certains segments gauches sont moins développés (figure 7-20).

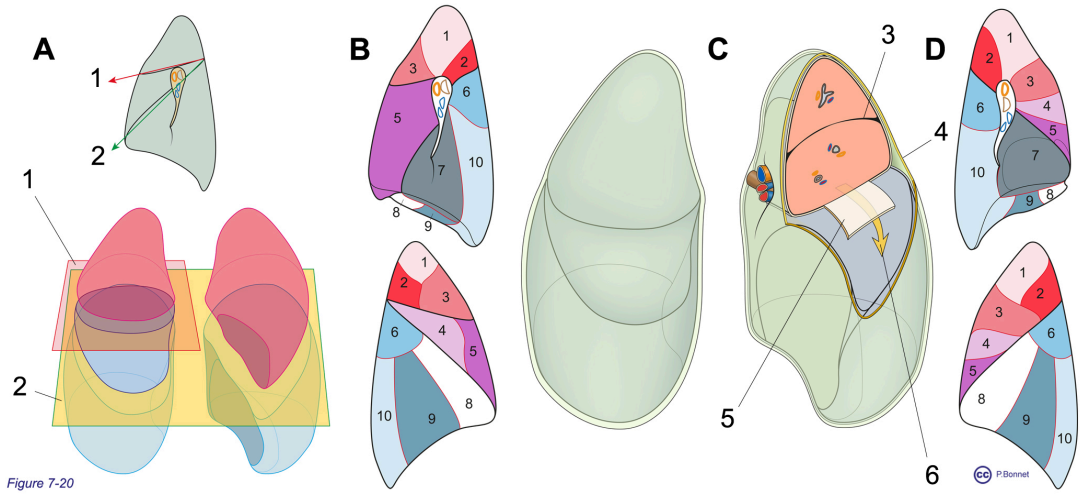

Figure 7-20 ***Morphologie pulmonaire interne : lobes et segments, plans scissuraux.***

***A** : vue de profil et de face des face des deux plans scissuraux : 1 = scissure horizontale ou petite scissure (lobe sup / lobe moyen (D)), 2 = scissure oblique ou grande scissure (lobe moyen / lobe inf (D), lobe sup/lobe inf (G)).*

***B** et **D** : poumons D (**B**) et G (**D**) vus par leurs faces médiastinales (haut) et latérale (bas) montrant les 10 segments pulmonaires.*

***C** : poumons vus de face au sein du sac pleural délimité par la plèvre pariétale (= 4), section verticale du lobe supérieur G montrant le plan scissural (flèche jaune = 6) ou s'insinue la plèvre viscérale (= 5)*

A l'échelon microscopique, les bronchioles ne présentent plus de cartilage et par division donnent les bronchioles lobulaires qui ventilent la plus petite unité anatomiques, le lobule pulmonaire qui comporte plusieurs unités fonctionnelles ou acinus dépendant d'une bronchiole terminale. Au sein du lobule, les branches de l'artère pulmonaire suivent le conduit aérien (bronchioles lobulaire, terminale et respiratoire puis conduits alvéolaires) pour atteindre la paroi des alvéoles et leur plexus capillaire. Le réseau veineux issus de ces capillaires rejoint l'entrée du lobule par les septums périphériques (veines périlobulaires). La paroi alvéolaire est fine favorisant les échanges gazeux entre le sang et l'air alvéolaire au travers des

épithéliums respectifs (endothélium et pneumocytes) et de leur membrane basale. Le tissu interstitiel est riche en fibres élastiques qui avec la tension superficielle alvéolaire assure l'élasticité du tissu pulmonaire (force de rappel élastique). La tension superficielle résulte du contact de l'air alvéolaire et du film liquidien tapissant la paroi alvéolaire. Cette tension est réduite par le surfactant secrété par le revêtement alvéolaire (pneumocytes), sans lequel l'expansion pulmonaire inspiratoire est compromise (figure 7-21).

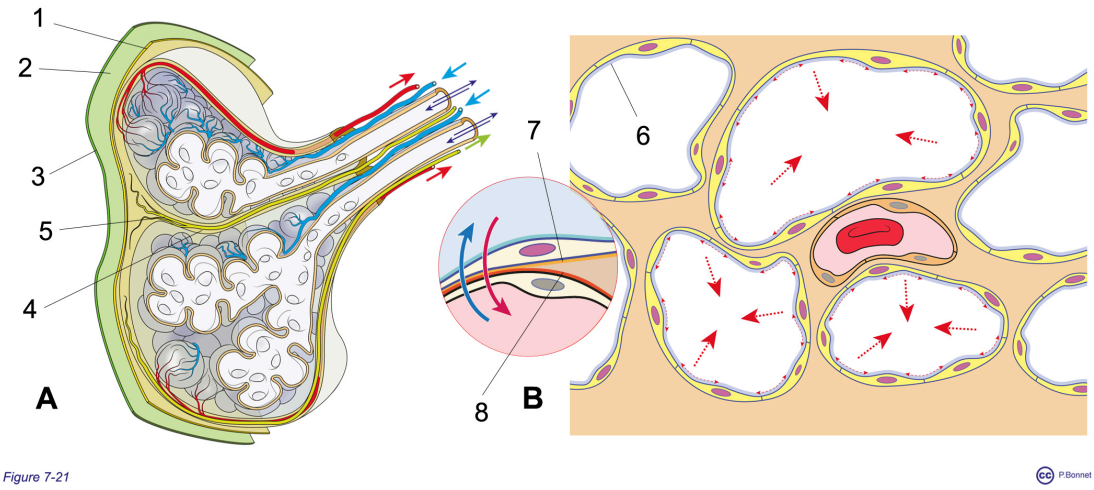

Figure 7-21 ***Unité fonctionnelle, paroi alvéolaire.***

***A** : l'unité fonctionnelle, le lobule u contact de la plèvre viscérale (= 1), 2 = cavité pleurale, 3 = plèvre pariétale, 4 = cloison interlobulaire, le conduit aérien et la branche artérielle pénètrent au sein du lobule alors que les veines (sang oxygéné, rouge) quittent le lobule par ses parois, 5 = réseau lymphatique.*

***B** : schéma d'une vue microscopique des alvéoles recouvertes de surfactant (= 5) réduisant la tension superficielle (flèches rouges), en cartouche fusion des lames basales de l'épithélium alvéolaire (= 7) et de l'endothélium vasculaire (= 8).*

Les plèvres et cavités pleurales.

Les poumons se sont développés dans le système cavitaire antérieur. Chaque poumon est entouré d'un espace quasi virtuel, la cavité pleurale. La cavité pleurale se définit comme l'espace compris entre les deux feuillets issus du système cavitaire antérieur :

- La séreuse ou plèvre viscérale adhère au poumon
- La séreuse ou plèvre pariétale adhère à la paroi (costale, médiastinale et diaphragmatique)
- La cavité pleurale contient un fin film liquidien qui permet le glissement des plèvres pariétales et viscérales entre elles autorisant le mouvement du poumon par rapport aux parois thoraciques.
- Les plèvres sont en continuité au niveau des hiles pulmonaires (zone de réflexion) où elles dessinent les ligaments pulmonaires gauche et droit.

Le poumon épouse de façon incomplète la forme de la cavité pleurale plus étendue au niveau de la partie basale de la cage thoracique. A ce niveau, le poumon présente un bord relativement mousse tandis que la cavité pleurale décrit un angle beaucoup plus aigu, s'étendant plus bas que le bord du poumon en dessinant les récessus costo-diaphragmatiques (cul de sac). Chaque cavité pleurale (droite et gauche) est indépendante et fermée (pas de communication directe ou indirecte avec l'extérieur). En situation pathologique, du liquide (épanchement, sang) peut s'accumuler dans la cavité pleurale, constituant un épanchement pleural qui se localisera préférentiellement dans ces récessus, en position déclive. Aucun système ligamentaire ne fixe le poumon à la paroi excepté au niveau du hile.

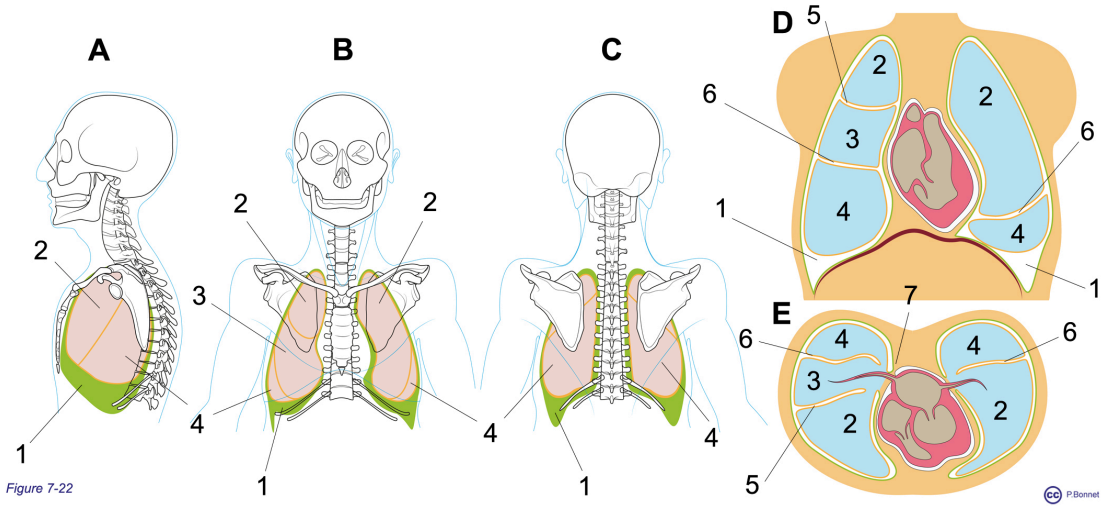

Figure 7-22 ***Limites de la cavité pleurale.***

*Vues de profil G (**A**), face (**B**) et dos (**C**) de la cavité pleurale (vert) et des poumons (gris/rose) au sein du thorax osseux partiellement représenté.*

*Coupes schématiques du thorax, fontale antérieure au hile pulmonaire (**D**) et transversale au niveau du hile pulmonaire (**E**).*

1 = sinus ou récessus costo-diaphragmatique, 2 = lobe supérieur, 3 = lobe moyen, 4 = lobe inférieur, 5 = scissure horizontale, 6 = scissure oblique et 7 = hile pulmonaire.

Section 4 : mécanique ventilatoire

Section 4

Bases anatomiques de la mécanique ventilatoire.

1-Mouvement inspiratoire de la cage thoracique.

De par la géométrie de l'arc costal et de ses articulations, lorsque les côtes se soulèvent sous l'action des muscles inspiratoires (intercostaux externes), les diamètres antéro-postérieur et latéraux de la cavité thoracique augmentent (mouvements d'anse de seau et de levier de pompe). Par ailleurs, le muscle inspiratoire principal, le diaphragme en s'abaissant augmente en plus la longueur de l'axe vertical thoracique. Le volume de la cage thoracique et celui des deux poumons qui suivent ce mouvement, augmentent ainsi à l'inspiration. Il s'en suit un appel de l'air dans les voies respiratoires. (voir figures 5-39, 40, 42, 86 et 90). L'inspiration est possible grâce à la contraction du diaphragme et des muscles intercostaux externes. C'est un processus actif favorisé par la contraction de tout muscle susceptible d'élever l'arc costal. Ces muscles sont appelés « inspirateurs accessoires » (grand et petit pectoral, sternocléidomastoïdien…) (figure 7-23).

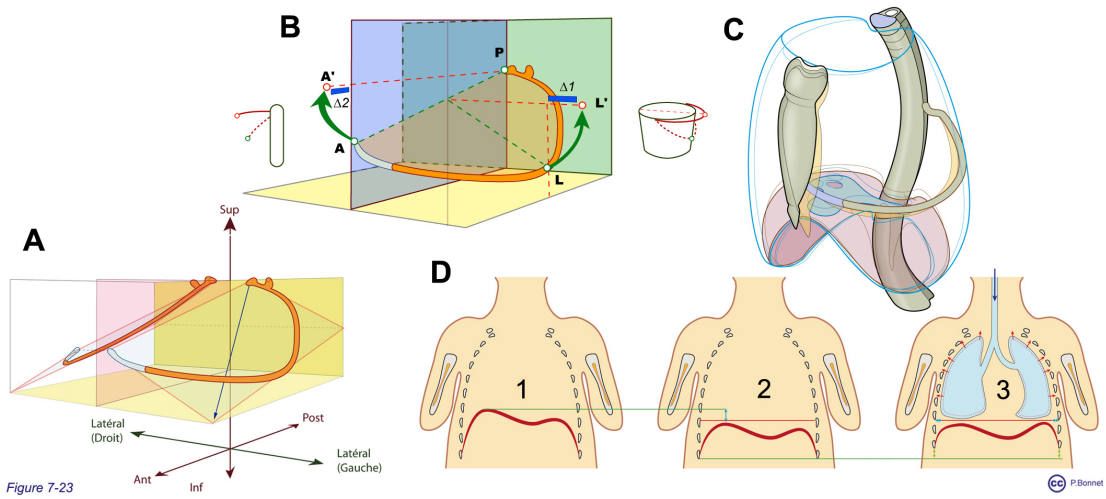

Figure 7-23 ***Mouvements de la cage thoracique.***

***A** : orientation du plan costal expliquant (**B**) les mouvements de levier de pompe et d'anse de seau aboutissant avec la descente du diaphragme à l'augmentation des 3 diamètres de la cage thoracique (**C**) lors de l'inspiration*

***D** : décomposition de l'action du diaphragme : 1 = repos, 2 = descente , 3 = une fois l'appui pris sur le contenu abdominal, la poursuite du raccourcissement des fibres diapragmatiques relève le rebord costal.*

2 – Couple thoraco-pulmonaire.

En fin d'expiration calme, le poumon occupe un volume supérieur à son volume neutre (volume qu'il occuperait séparé de l'enceinte thoracique), ses forces élastiques sont toujours présentes et tentent de réduire son volume. A l'inverse, au même moment, la cage thoracique (structures osseuses, musculaires et tendineuses) occupe un volume inférieur à son volume neutre. Les forces élastiques de la cage thoracique poussent à l'expansion de son volume.

Ces forces d'expansion (cage thoracique) et de rétraction (poumons) s'exercent sur l'espace pleural et en fin d'expiration calme il en résulte un équilibre avec une dépression au sein de l'espace pleural comparativement à la pression

atmosphérique. Le couple thoraco-pulmonaire fonctionne ainsi: à l'inspiration, l'augmentation du volume thoracique entraîne une chute de la pression pleurale. Cette dépression augmentée s'exerce sur l'extérieur du poumon, il en résulte une augmentation de volume des poumons qui suivent le mouvement d'expansion de la cage thoracique (figure 7-24).

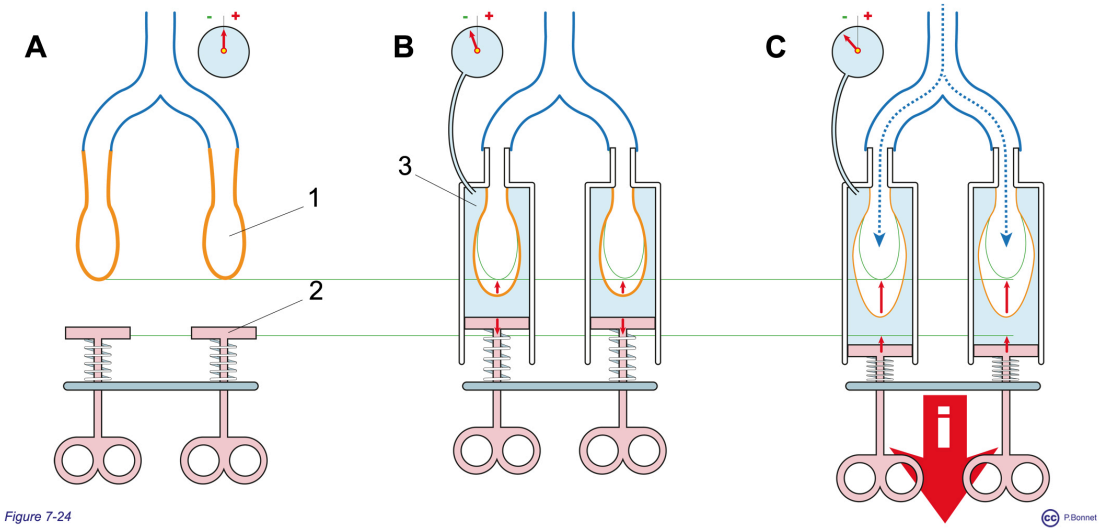

Figure 7-24 ***Le couple thoraco-pulmonaire schématique.***

***A** : les poumons (= 1) et voies aériennes séparés des enveloppes thoraciques (= 2) occupent un volume lié à leur élasticité propre*

***B** : couple thoraco pulmonaire en situation anatomique au repos (fin d'expiration) avec définition de l'espace pleural (= 3), de l'équilibre entre les forces de rétraction pulmonaire et d'expansion thoracique résulte une dépression dans l'espace pleural, les petites flèches rouges symbolisent les forces de rappel.*

***C** : en fin d'inspiration (action d'expansion par les muscles inspirateurs, flèche « i »), la dépression intrapleurale est augmentée, permettant un supplément d'augmentation du volume pulmonaire et une entrée d'air. La conjonction des forces de rappel (rétraction) pulmonaires et thoraciques assurera le mécanisme passif d'expiration (respiration calme)*

L'action musculaire inspiratoire permet d'augmenter le volume thoracique au delà de son volume neutre par un travail actif. En fin d'inspiration, les élasticités respectives de la cage thoracique et des poumons permettent de revenir passivement au volume de départ. En respiration calme, l'expiration est passive. En

respiration forcée (exercice physique…), l'expiration peut être aidée par une action musculaire qui abaisse les côtes et augmente la pression abdominale pour refouler les coupoles diaphragmatiques (muscles intercostaux internes et muscles de la sangle abdominale) (figure 7-25).

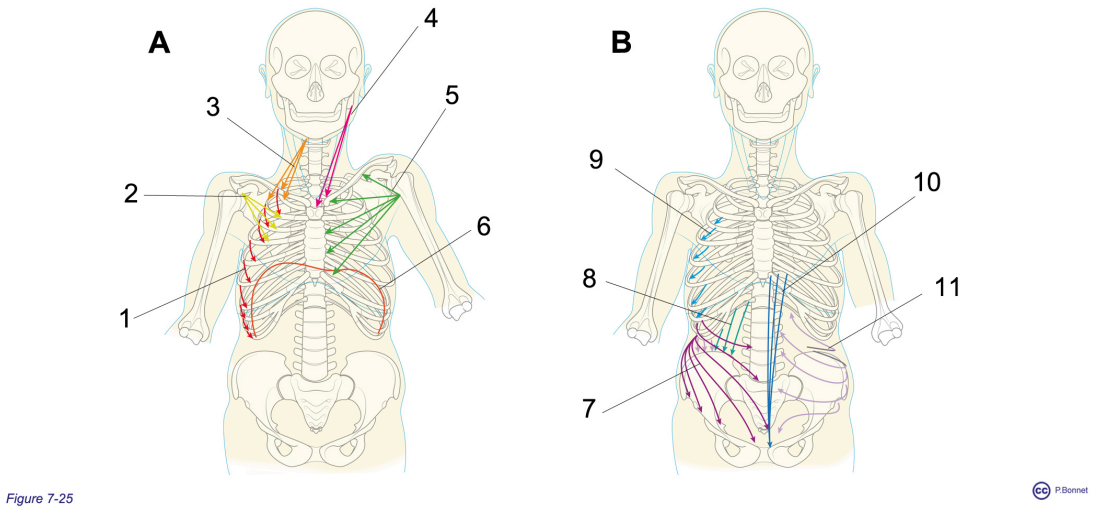

Figure 7-25 ***Les principaux muscles respiratoires, face antérieure.***

A : muscles inspirateurs : 1 = intercostaux externes, 2 = petit pectoral, 3 = scalènes, 4 = sternocléidomastoïdien, 5 = grand pectoral (en particulier lorsque l'épaule est fixée en élévation), 6 = diaphragme

B : muscles expirateurs : sangle abdominale : 7 = oblique externe, 10 = grand droit de l'abdomen, 11 = oblique interne et transverse, intercostaux externes = 9, carré des lombes = 8.

CHAPITRE 8. SYSTÈME NERVEUX

Au terme du chapitre 8, le lecteur pourra

1. *Connaître les constituants cellulaires du système nerveux*
2. *Différencier constitutivement et topographiquement les portions centrales et périphériques du système nerveux*
3. *Comprendre l'origine du système nerveux et en déduire sa morphologie*
4. *Décrire l'encéphale et la moëlle épinière en termes de morphologie, d'irrigation, d'enveloppes et de fonction*
5. *Décrire le système nerveux périphérique*
6. *Comprendre l'organisation et les fonctions des systèmes nerveux autonomes*
7. *Comprendre et décrire les principales voies afférentes et efférentes*
8. *Décrire succintement les nerfs crâniens et les voies sensorielles*

Introduction.

Le système nerveux permet une régulation rapide des activités de l'homme et de ses communications avec le monde extérieur. Cette régulation est basée

1. sur la captation d'informations externes (toucher, vision..) ou internes (pression artérielle, compostion des gazs sanguins…) à l'organisme et leur transmission (potentiel d'action de cellules connectées)
2. leur traitement au niveau central
3. une réponse adaptée et transmise en un temps bref

Ceci permet le maintien rapide, inconscient ou volontaire conscient, de l'équilibre dynamique du milieu interne (homéostasie) et une adaptation aux contingences externes. A l'opposé, la part du contrôle homéostasique réalisé par le système endocrinien est de nature plus lente et toujours involontaire (voir chapitre 11).

La captation des informations se fait à partir de récepteurs périphériques qui constituent des **afférences** (*ad–* vers en latin):

- sensibles (toucher, pression, tension musculaire ou tendineuse, tension des enveloppes des organes, température, douleurs, composition chimique…)
- sensorielles (odorat, vue, audition, goût, ouïe)

Ces informations sont traitées au niveau des centres nerveux d'où partent des réponses à caractère moteur (muscles striés ou lisses) ou sécrétoire qui constituent les **efférences** (*e(x)*-de, en latin)(figure 8-1).

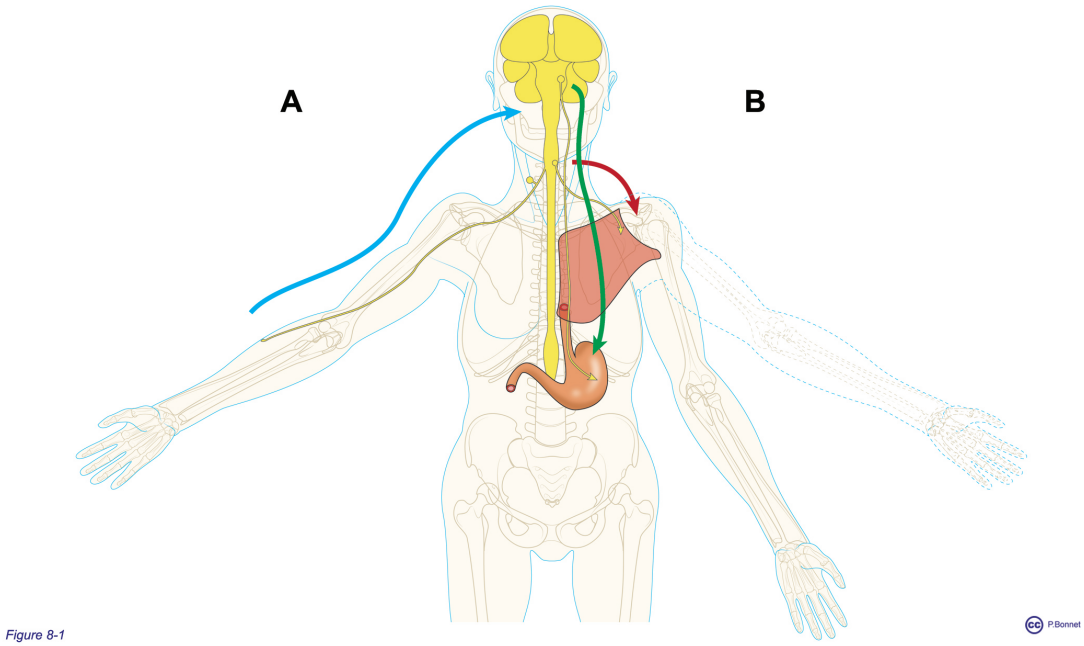

Figure 8-1 ***Afférences / Efférences.***

Les nerfs et le système nerveux central sont représentés en jaune.

***A** : Afférences : la flèche bleu (exemple ici sensibilité cutanée) représente le chemin global de l'information*

***B** : Efférences : la flèche rouge indique le chemin de la commande motrice volontaire (contraction du grand pectoral) et la flèche verte celui des efférences autonomes : commande des sécrétions / motilité gastrique.*

Grâce à ces boucles de contrôle et des adaptations complexes, l'individu peut volontairement se déplacer, ressentir son environnement, parler, bref interagir volontairement (régulation somatique consciente et volontaire) tandis que son organisme adapte son fonctionnement de façon automatique et non consciente (régulation autonome) en fonction des contraintes externes et de l'évolution de son milieu interne (contrôle de la température, du débit cardiaque, de la respiration, de la pression artérielle, de la digestion…)

L'anatomie du système nerveux s'aborde par deux voies complémentaires

- L'approche topographique étudie la structure de ce système en fonction de sa localisation interne ou externe au système cavitaire postérieur (voir chapitre 4, figures 4-9,4-10 et 4-11)
- L'approche fonctionnelle étudie les voies afférentes et efférentes et les centres intégratifs au travers des repères topographiques décrits dans la première approche.

Le chapitre 8 est ainsi divisé en 5 sections

1. *Les constituants cellulaires du système nerveux (SN), aperçu de leurs propriétés et grandes divisions du SN (central SNC et périphérique SNP)*
2. *L'origine du SN*
3. *Description du SNC*
4. *Description du SNP*
5. *Approche fonctionnelle du SN : voies motrices et sensitives, système nerveux autonome (SNA)*
6. *Les organes des sens*

section 1 : les constituants cellulaires du SN

Section 1

Les constituants cellulaires du SN

Le tissu nerveux est formé de deux types de cellules spécifiques

1. excitables, capables de transmettre un influx nerveux par dépolarisation de leur prolongements : les neurones
2. non excitables et jouant un rôle de soutien : les cellules gliales (neuroglie)

Le tissu nerveux comporte également des enveloppes (tissu fibreux) et un riche réseau vasculaire.(figure 8-2)

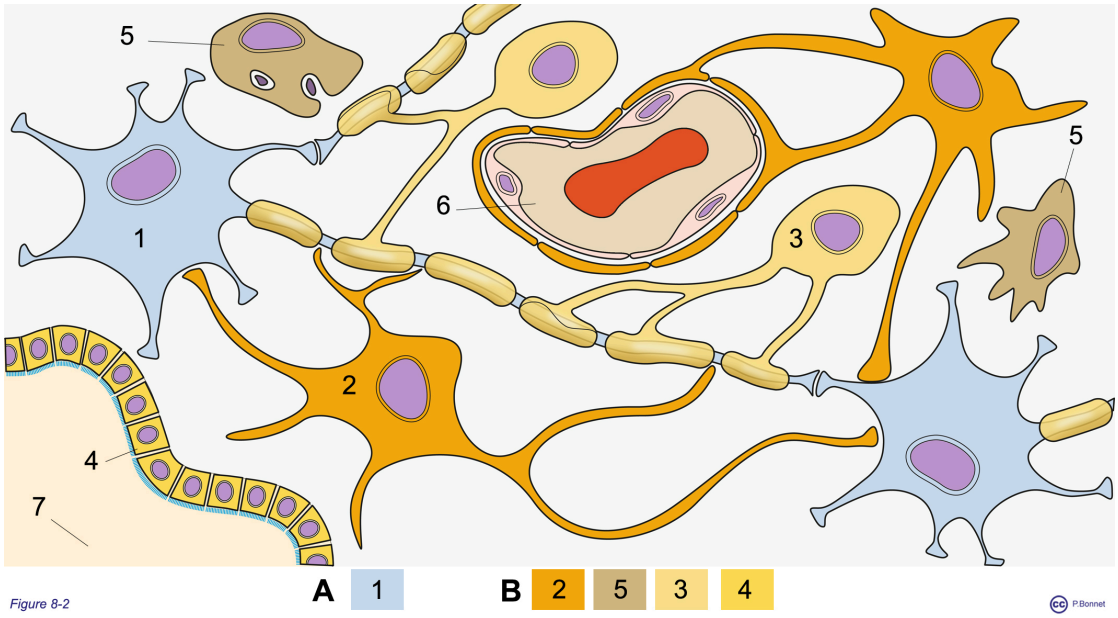

Figure 8-2 ***Composants cellulaires du SN.***

***A** : Cellules nerveuses : neurones = 1*

***B** : Cellules gliales : 2 = astrocyte, 3 = oligodendrocyte, 4 = cellule épendymaire, 5 = cellule de la microglie*

6 = capillaire saguin, 7 = système cavitaire (ventricules cérébraux)

Le neurone a une grande activité métabolique requérant des apports continus en oxygène et en glucose. La majorité des neurones perd dès la naissance sa capacité de multiplication mis à part quelques exceptions. Le capital de neurones diminue donc dès la naissance, l'évolution grandissante des capacités fonctionnelles (apprentissage depuis l'enfance) du tissu nerveux s'explique par la capacité des neurones à établir progressivement des connexions entre eux et à générer des circuits, des boucles de contrôle. Le neurone possède deux types de prolongement cellulaire partant du corps cellulaire ou péricaryon

1. Les dendrites, multiples, constituent la structure réceptrice du neurone et transmettent les influx en provenance de la périphérie vers le péricaryon
2. L'axone ,unique, assure la transmission du signal du péricaryon vers un autre neurone ou un organe effecteur (cellule glandulaire ou musculaire…)

La transmission d'un signal vers le corps neuronal ou à partir du corps neuronal correspond à une progression d'une onde de dépolarisation le long de la membrane cellulaire neuronale (conduction électrique). Très souvent, les prolongements neuronaux sont entourés d'une gaine protéo-lipidique ou gaine de myéline qui est produite par l'enroulement d'une cellule de soutien à son pourtour (oligodendrocyte dans le SNC, cellule de Schwann dans le SNP). La gaine de myéline favorise la rapidité de la conduction qui sur des axones myélinisés, peut atteindre 150 m/sec alors qu'elle se réduit à 1 m/sec en l'absence de cette gaine.

Les neurones sont interconnectés :l'axone se connecte avec le dendrite d'un neurone adjacent, réalisant une connexion appelée synapse. Au niveau de la synapse, la transmission de l'influx électrique se fait sous deux modes en fonction du type de synapse, électrique ou chimique. Les synapses « biochimiques » sont de loin les plus fréquentes : à l'arrivée de la dépolarisation, des vésicules situées dans les corpuscules à l'extrémité de l'axone libèrent un médiateur biochimique ou neurotransmetteur, dans la fente synaptique. Le neurotransmetteur agit sur un récepteur spécifique au niveau du dendrite ou parfois même sur l'axone lui même. L'action peut être excitatrice, facilitatrice ou inhibitrice.

La nature biochimique des neurotransmetteurs est variable : acétylcholine, amine biogène (catécholamines : dopamine, noradrénaline, histamine), acide aminé, peptide, probablement même de l'ATP ou du monoxyde d'azote. En fonction des circuits neuronaux, ces transmetteurs peuvent varier. (figure 8-3)

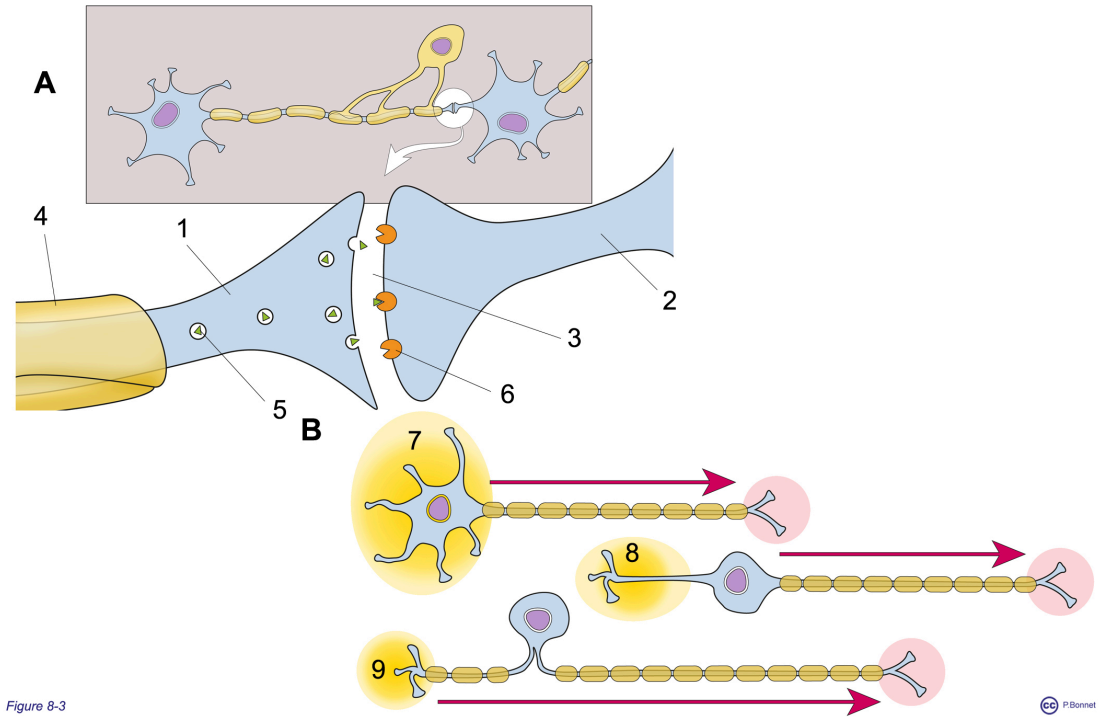

Figure 8-3 ***Axone – dendrite – synapse.***

A : schéma d'une synapse, 1 = extrémité axonale, 2 = dendrite, 3 = fente synaptique, 4 = gaine de myéline, 5 = neuromédiateur, 6 = récepteur

B : types de neurone, en jaune = zone de stimulation, en rose zone de libération du neuro-transmetteur, la flèche rouge indique le sens de l'influx nerveux. 7 = neurone multipolaire (neurones moteurs et interneurones), 8 = neurone bipolaire (dans certains organes des sens) et 9 = neurone unipolaire (neurones afférents du système nerveux périphérique, corps cellulaire localisé dans le ganglion spinal).

Les cellules gliales, aussi nombreuses que les neurones, constituent la neuroglie et comportent :

- Les astrocytes dont les prolongements fixent et stabilisent les neurones et les capillaires

- Les oligodendrocytes qui fabriquent la gaine de myéline au sein du SNC
- Les cellules de la microglie qui assurent le nettoyage tissulaire
- Les cellules épendymaires qui tapissent les cavités du SNC (fabrication et mouvement du liquide céphalorachidien ou LCR)

L'organisation du système nerveux se fait par regroupement des corps neuronaux suivant leur fonction (on parle de « noyau » ou « d'aire corticale »), alors que les prolongements cellulaires se regroupent en faisceaux.

Macroscopiquement, une section dans le SNC permet d'observer ces zones ou se regroupent les corps neuronaux car elles prennent un aspect grisâtre. Ces regroupements de corps neuronaux constituent

- La substance grise du SNC présente sous forme de

    1. surface ou cortex
    2. substance grise médullaire centrale
    3. noyaux du SNC

- Les ganglions nerveux du SNP

Les prolongements neuronaux, en particulier lorsqu'ils sont myélinisés, se regroupent en faisceau établissant des connexions entre deux régions, ils apparaissent plus blanchâtres et constituent

1. La substance blanche du SNC où ils constituent les tractus
2. Les nerfs du SNP

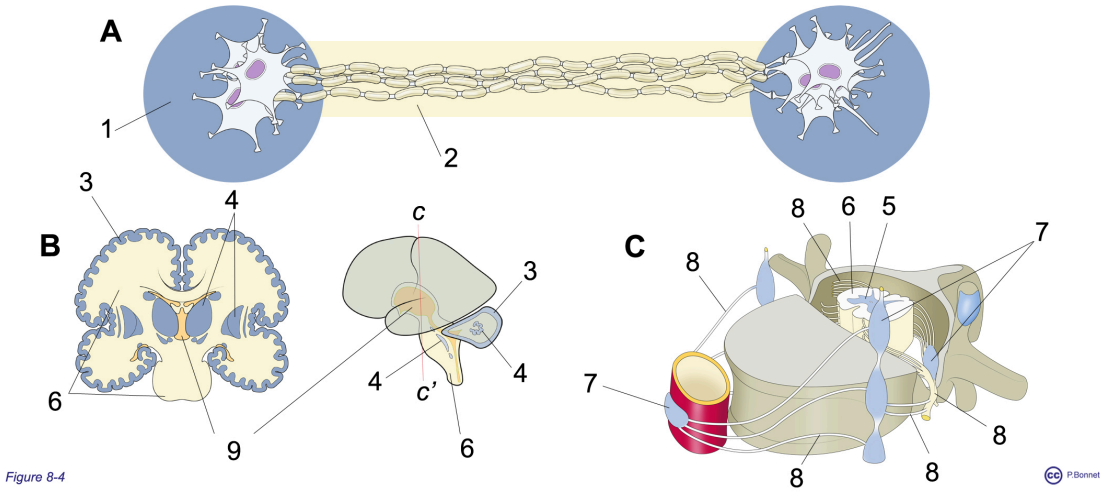

Figure 8-4 ***Substances blanche et grise,ganglions, tractus et nerfs.***

***A** : Regroupement des corps neuronaux (= 1) et organisation en faisceaux des axones ou dendrites (= 2), donnant :*

***B** : dans le SNC, la substance grise des noyaux (= 4), du cortex (cérébral et cérébelleux) (= 3) et de la moëlle épinière (= 5 en **C**) et la substance blanche (= 6)*

***C** : dans le SNP, les ganglions nerveux (= 7) et les nerfs (= 8)*

*En B coupe coronale de l'encéphale par le plan c-c' matérialisé sur la vue de profil, en **C**, représentation d'une vertèbre précédée de l'aorte, et d'un segment de moëlle, les racines du nerf spinal sont représentées complètement du seul côté gauche, la représentation ne tient pas compte de l'inclinaison des racines*

Divisions du SN : central et périphérique

Le système nerveux se localise

1. Dans le système cavitaire postérieur (boîte crânienne et canal rachidien) ou il constitue le système nerveux central SNC

2. En dehors du système cavitaire postérieur ou il correspond au système nerveux périphérique SNP

Cette frontière SNC/SNP doit cependant être affinée, notamment en analysant le type cellulaire responsable de la myélinisation et la disposition des enveloppes méningées.

1. SNC et SNP sont en connexion via les nerfs rachidiens et crâniens (voir infra) qui traversent l'enveloppe osseuse par différents orifices de la base du crâne et par les trous de conjugaison, intervertébraux. Ces nerfs sont connectés à la moëlle épinière par leurs divisions en racines et radicelles. La frontière SNC/ SNP est fixée à la jonction des radicelles avec le tronc cérébral ou la moëlle épinière.
2. Les 12 paires de nerfs crâniens (NC) ont des origines différentes. Les deux premières paires (nerfs olfactifs (N°I) et nerfs ophtalmiques (N°II)) appartiennent au SNC alors que les NC de III à XII appartiennent au SNP.

Le SNC se divise en

1. Encéphale contenu dans la boîte crânienne
2. Moëlle épinière contenue dans le canal rachidien

Le SNP comporte les branches de subdivision des nerfs rachidiens et crâniens (III à XII), les plexus autonomes, les ganglions nerveux (spinaux, préaortiques, latérovertébraux...) et les neurones des importants plexus contenus dans la paroi du tube digestif.

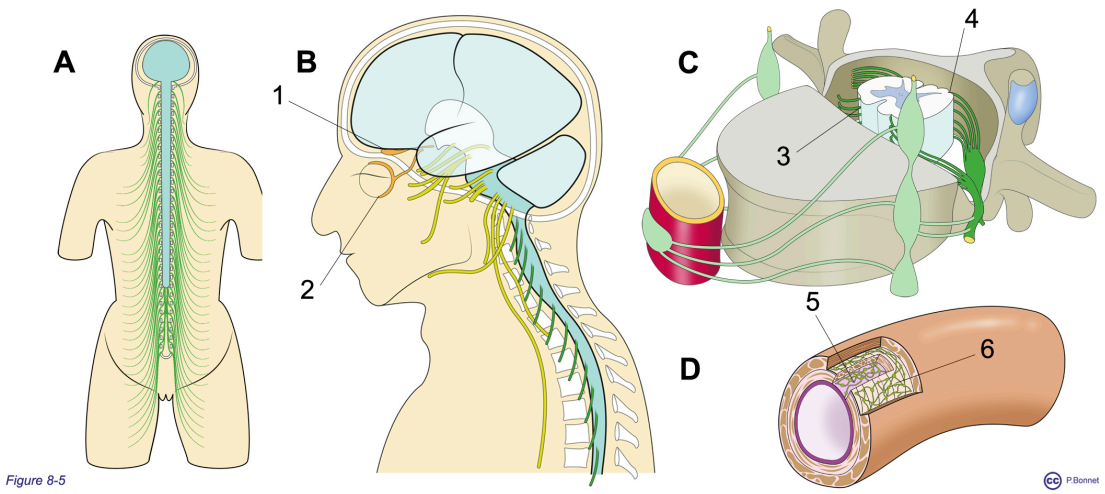

Figure 8-5 ***SNC SNP.***

***A** : Définition simple SNC / SNP suivant leur topographie interne ou externe au système cavitaire postérieur : bleu = SNC, vert = SNP.*

***B** : Précision concernant les nerfs crâniens : les paires I (= 1) et II (= 2) appartiennent au SNC, les paires III à XII tout comme les nerfs spinaux font partie du SNP*

***C** : Le SNP débute à la jonction antérieure (= 3) et postérieure (= 4) des racines des nerfs spinaux avec la moëlle et comporte tous les nerfs et ganglions situés endehors du système cavitaire postérieur ainsi que les plexus du tube digestif (**D**)*

***D** : les plexus du tube digestif : sous muqueux = 5 et musculaire = 6.*

section 2 : origine du système nerveux

Section 2

Tube neural et crêtes neurales.

Le système nerveux est d'origine ectodermique. Après le processus de gastrulation mettant en place un embryon tridermique, la chorde induit la formation d'un sillon dorsal, céphalo-caudal dont les berges dorsales se réunissent pour former le tube neural à l'origine du SNC. Lors de cette fusion des cellules ectodermiques se séparent des berges du sillon pour former de chaque côté les crêtes neurales à l'origine de nombreuses structures dont une bonne partie du SNP.

La croissance prépondérante de la région dorsale induit la plicature de l'embryon qui devient cylindrique. Le mésoderme donnera l'enveloppe fibro-cartilagineuse puis osseuse qui entoure le tube primitif en formant le crâne et le rachis alors que les crêtes neurales et leurs dérivés restent externes à cette enveloppe. (figure 8-6).

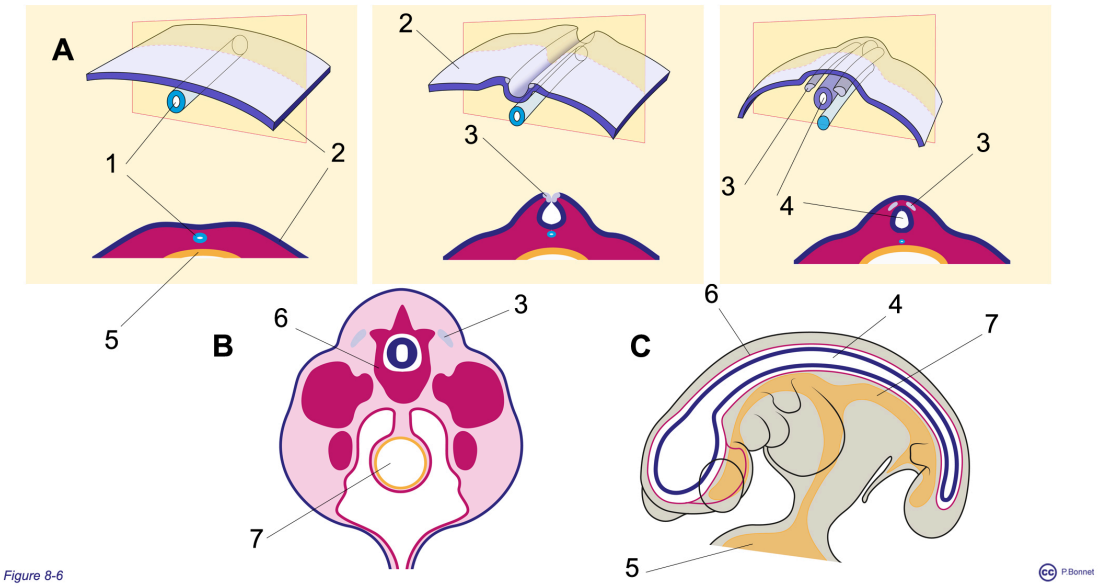

Figure 8-6 ***Formation du tube neural et des crêtes neurales.***

***A** : Vue en 3 étapes de l'ectoderme (= 2) donnant le tube neural (= 4) et les crêtes neurales par le processus de neurulation induit par la chorde (= 1. Les 3 coupes inférieures sont réalisées par les plans représentés en jaune.*

***B** : Section transversale après plicature : le tube neural est entouré de la vertèbre (= 6), les cellules des crêtes neurales (= 3) restent externes au tube rachidien, ventralement, la plicature donne naissance au tube digestif (= 7) par pincement de la vésicule vitelline (= 5).*

***C** : vue de profil après plicature, le tube neural s'élargit céphaliquement.*

Formation de l'encéphale.

La paroi du tube neural, par multiplications cellulaires, s'épaissit mais il persiste une lumière centrale. Le tube évolue par 3 processus (figures 8-7 et 8-8) :

1. Apparition de 3 angulations (flexures) : cervicale et céphalique puis pontique
2. Dilatations donnant plusieurs régions : Proencéphale (divisé ensuite en Télencéphale et Diencéphale), Mésencéphale et Rhombencéphale (divisé ensuite en Métencéphale et Myélencéphale)
3. Apparition de vésicules paires latérales : vésicules télencéphaliques (futurs hémisphères cérébraux) et vésicules diencéphaliques ou optiques (future rétine)

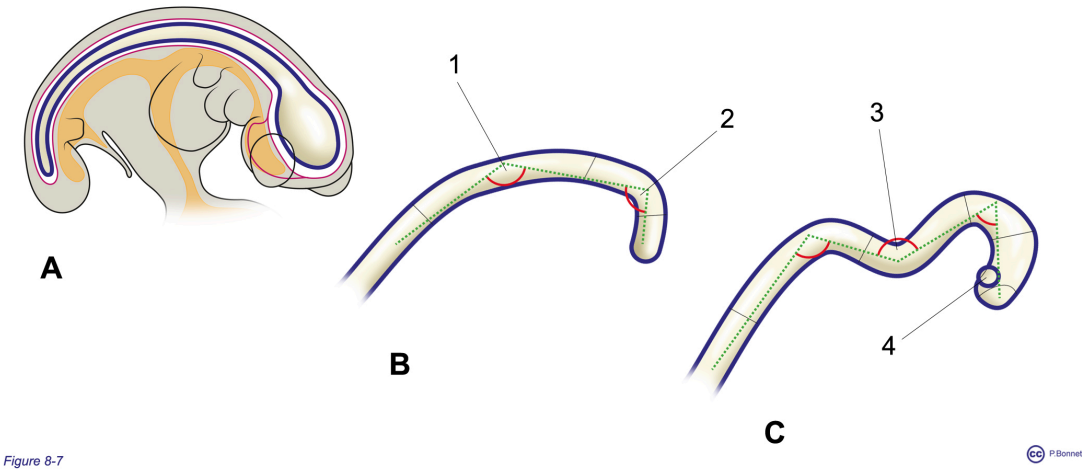

Figure 8-7 ***Angulations du tube neural céphalique.***

***A** : Vue de profil après plicature, le tube neural s'élargit*

***B** : Vue de profil du tube neural isolé montrant les angulations : flexure cervicale (= 1) et flexure céphalique (= 2)*

C : Vue de profil du tube neural isolé : apparition de la flexure pontique (= 3) et des vésicules optiques (= 4).

Les vésicules sont des excroissances latérales du tube neural au sein desquelles persiste une cavité communiquant avec celle du tube neural. Les vésicules

télencéphaliques vont connaître une croissance importante au pourtour de leur cavité tandis que la cavité des vésicules optiques va s'affaisser.

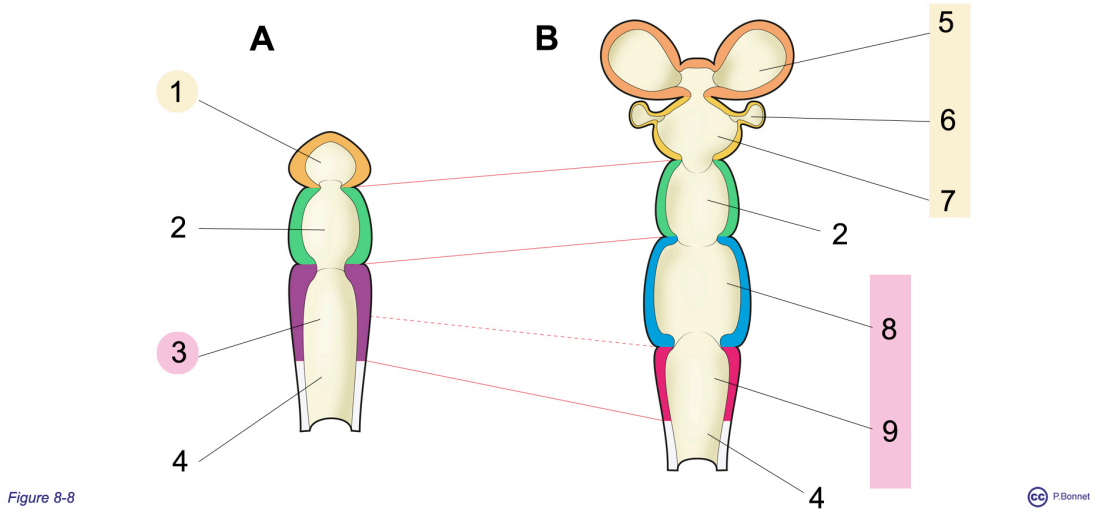

Figure 8-8 ***Dilatations et vésiculisationsdu tube neural.***

Vues supérieures de l'extrémité céphalique du tube neurale, angulations non représentées.

***A** : Premier stade: 1 = Proencéphale, 2 = Mésencéphale, 3 = Rhomboencéphale*

***B** : Deuxième stade:*

Le Proencéphale donne naissance au télencéphale évoluant en deux vésicules latérales (= 5) et au Diencéphale (= 7) dont naissent les vésicules optiques (= 6).

Le Rhombencéphale se divise en Métencéphale (= 8) et Myélencéphale (= 9).

Moëlle épinière = 4

L'évolution se poursuit avec une croissance prononcée des vésicules télencéphaliques et l'apparition dorsalement au métencéphale, dans la flexure pontique, du futur cervelet. Les vésicules télencéphaliques donneront les hémisphères cérébraux dont les couches cellulaires périphériques (cortex)

supportent les fonctions conscientes et élaborées. Cette surface se plisse permettant d'abriter un nombre important de neurones dans sa couche externe, le cortex. Ces vésicules grandissent en directions antérieure, supérieure et postérieure. Lorsque la portion inféro-postérieure poursuit sa croissance antérieurement (pour donner le futur lobe temporal), un pli latéral se forme enfermant une zone de cortex en son sein (futur lobe insulaire au fond du sillon latéral).

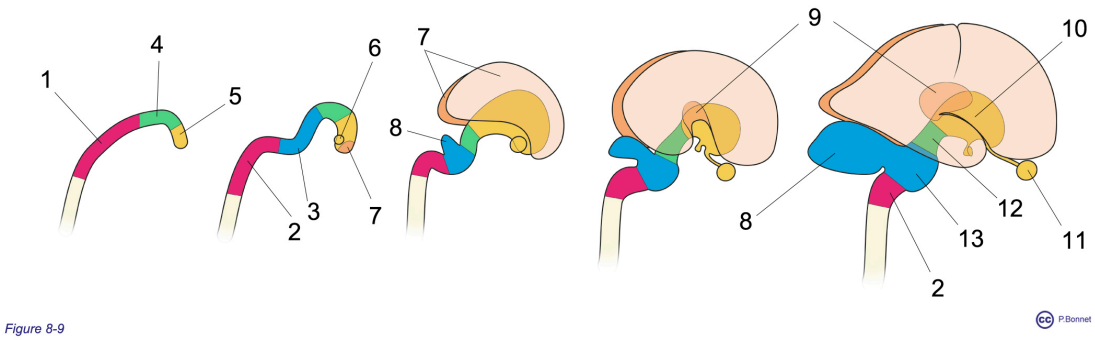

Figure 8-9 ***Angulation, dilatations, vésiculisationet croissance du tube neural..***

Etapes successives : 1 = Rhombencéphale, 2 = Myélencéphale, 3 = Métencéphale, 4 = Mésencéphale, 5 = Proencéphale, 6 = vésicule optique, 7 = Télencéphale, 8 = Cervelet, 9 = Cortex insulaire, 10 = Diencéphale, 11 = Rétine et nerf optique, 12 = Mésencéphale, 13 = Pont ou Métencéphale

Le mouvement de croissance des vésicules télencéphaliques se retrouve dans la forme définitive du système cavitaire qui présente des zones dilatées appelées ventricules. Dans un plan coronal, cette croissance hémisphérique suit un enroulement vers la ligne médiane. Ainsi, les hémisphères recouvrent une partie de l'axe médian, le tronc cérébral, tout comme la ramure tombante d'un arbre peut occulter son tronc ou le chapeau d'un jeune champignon en cache le pied.

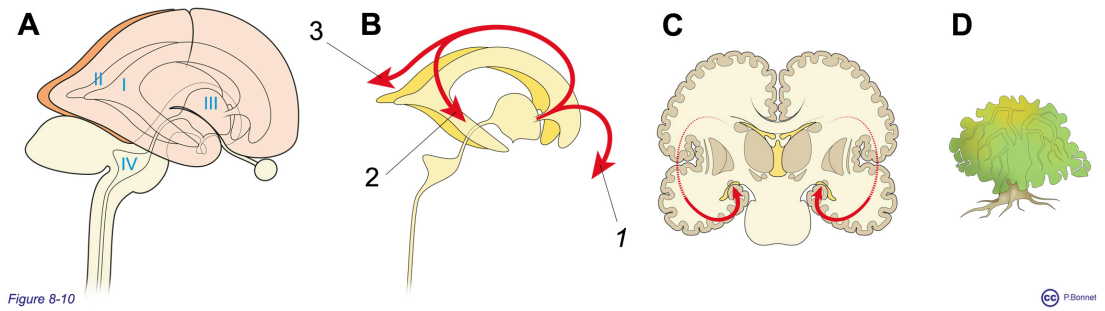

Figure 8-10 ***Mouvements de croissance des hémisphères cérébraux.***

***A** : Vue latérale montrant par transparence le système cavitaire : un conduit central dilaté face au cervelet (IVème ventricule) et au niveau diencéphalique (IIIème ventricule) où il communique avec les ventricules latéraux (I et II)*

***B** : Vue latérale du système cavitaire isolé, les flèches indiquent les directions de croissance antérieure (= 1, corne frontale), inféro-latérale (= 2, corne temporale) et postérieure (= 3, corne occipitale)*

***C** : Croissance inféro interne au niveau temporal (flèche)*

***D** : Analogie avec la ramure tombante cachant le tronc*

Formation de la moëlle épinière et du SNP

La moëlle épinière est issue du tube neural extra crânien : Les corps neuronaux (substance grise), autour de la cavité centrale, s'organisent en colonnes verticales entourant le système cavitaire réduit en petit canal (canal épendymaire) pour assurer des rôles spécifiques (fonctions motrices, sensitives, autonomes...) (voir aussi figures 8-29 et 8-30). La substance blanche se dispose en périphérie sous forme de cordons (antérieurs, latéraux et postérieurs) composés des tractus ascendants ou descendants.

La fonction médullaire s'organise en segments qui correspondent aux segments transversaux de l'embryon en formation, matérialisés par l'apparition de paires de condensations du mésoderme : les somites.

Un segment de moëlle

1. commande les structures issues de l'évolution (muscles) d'une paire de somites : ceci définit un myotome
2. reçoit l'information du territoire cutané et viscéral issu d'une paire de somites : ceci définit un dermatome

Au niveau d'un segment de moëlle (figure 8-11):

1. les prolongements axonaux des neurones des colonnes ventrales (motrices), rejoignent bilatéralement les somites correspondantes pour se connecter avec les fibres musculaires issues de ces somites
2. des cellules des crêtes neurales s'organisent en futurs ganglions spinaux, leurs prolongements périphériques se connectent au derme (portion profonde du revêtement cutané) formé à partir des somites correspondantes et leurs prolongement centraux se connectent aux colonnes dorsales du segment de moëlle concerné
3. les vertèbres se forment à partir du mésoderme somitique mais de façon intersegmentaire. La jonction entre deux vertèbres se trouve ainsi au milieu du segment de moëlle, les trous de conjugaison laissent ainsi passage aux connexions axonales décrites ci-dessus (voir aussi figures 3-19, 3-22 et 3-23)

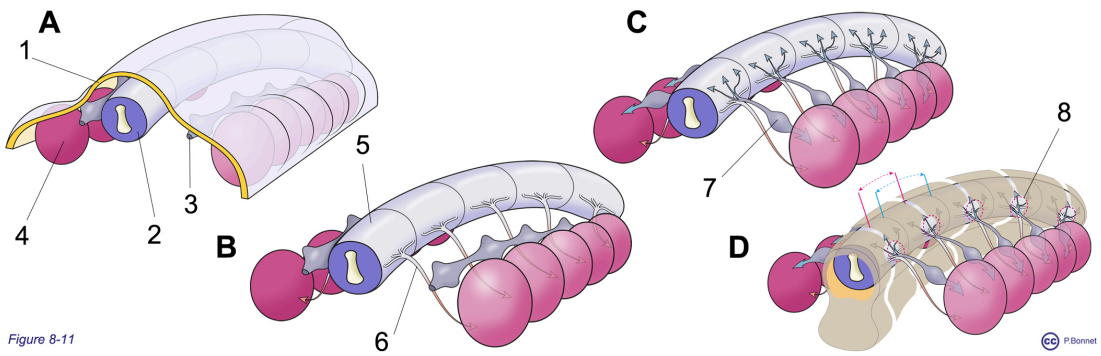

Figure 8-11 ***Représentation schématique des connexions des segments de moëlle.***

Les processus représentés successivement ici pour plus de clarté, se déroulent en réalité concomitamment.

***A** : Sous l'ectoderme (= 1), le tube neural (= 2), les cellules des crêtes neurales (=3), les somites (= 4)*

***B** : Les prolongements axonaux (= 6) issus d'un segment de moëlle (= 5) se connectent aux somites correspondantes*

***C** : Les cellules des ganglions spinaux (=7) se connectent au derme des somites correspondants et aux colonnes postérieures du segment de moëlle correspondant*

***D** : Les vertèbres apparaissent sur un mode intersegmentaire à partir du sclérotome issu des somites*

L'innervation périphérique, au niveau cutané et musculaire strié, présente une disposition segmentaire sous forme de bandes horizontales qui correspondent à des territoires sensitifs reliés à un segment de moëlle (dermatome), ces territoires sont numérotés en fonction du segment médullaire correspondant et se retrouvent dans cette disposition sur un individu en position quadripode. Les territoires musculaires (myotomes) se représentent plus difficilement : les muscles striés constitués chez l'individu formé, sont issus d'unités dépendant de plusieurs somites étagées donc reliés à plusieurs segments de moëlle.(figure 8-12)

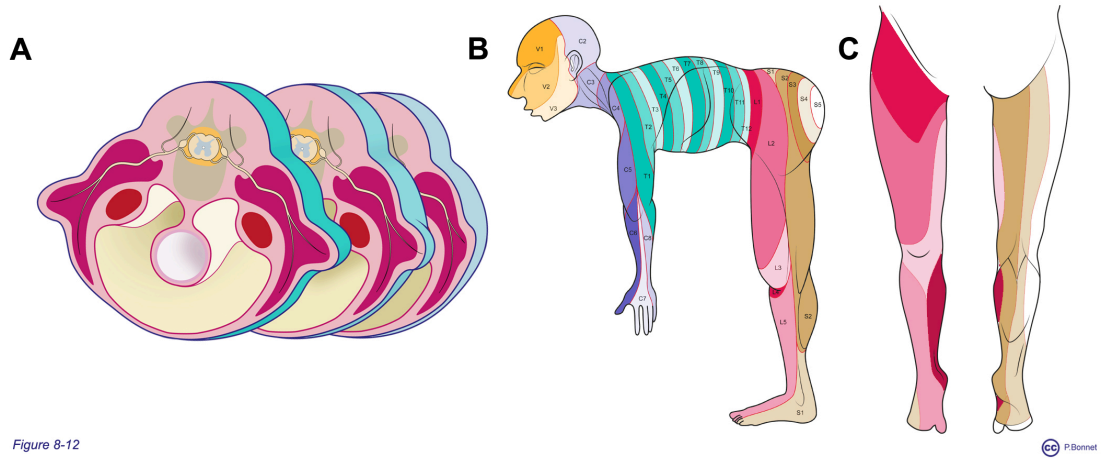

Figure 8-12 ***Organisation segmentaire.***

***A** : « tranches » successives correspondant à une paire de somites*

***B** : Représentation des dermatomes en position quadripodale.*

***C** : L'aspect en « bandes » des dermatomes au niveau des membres apparaît mieux de face et en tenant compte de la rotation du membre sur son axe effectuée lors du développement*

Le processus de formation de la moëlle se complète par (figure 8-13)

1. Un changement de l'incurvation rachidienne
2. Une croissance différente du canal osseux par rapport à son contenu (moëlle et racines)

Le tube neural et son enveloppe présentent initialement une concavité ventrale qui évoluera vers les angulations sagittales : lordoses cervicale et lombaire, cyphoses thoracique et saccro-coccygienne.

Le tube neural au départ s'étend d'une l'extrémité à l'autre du canal rachidien. La croissance importante du tube osseux fait remonter l'extrémité caudale du tube

neural (cône sacré) : à 3 mois de gestation, elle se trouve face au corps de S5, à 5 mois de gestation au niveau du corps de S1, à la naissance au niveau du corps de L3 et chez l'adulte au niveau du disque vertébral entre L1 et L2. Sous ce niveau, le canal rachidien ne contiendra plus que les racines nerveuses rejoignant leur trou de conjugaison dédié. De l'extrémité cervicale vers l'extrémité coccygienne, les paires de racines vont s'incliner progressivement d'horizontales à obliques pour devenir verticales afin de rejoindre leur orifice de sortie. Elles formeront sous le cône sacré un faisceau de racines verticales : la queue de cheval.

L'os occipital se forme suivant un mode comparable à celui des vertèbres, un segment de moëlle peut lui être associé. On retrouve ainsi 8 segments de moëlle cervicaux pour 7 vertèbres cervicales. Le coccyx issus de 4 pièces osseuses primitives secondairement soudées ne donnera qu'un segment de moëlle (voir aussi figure 8-39).

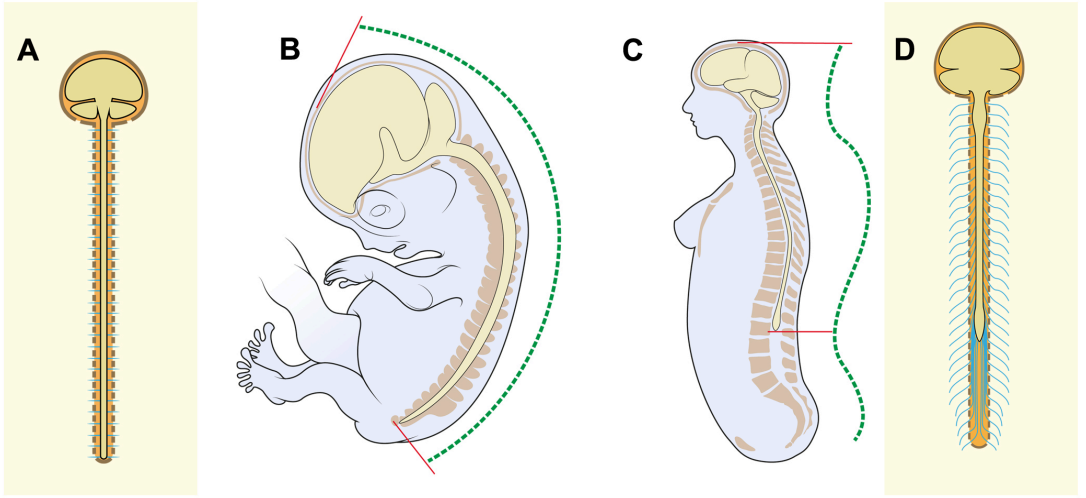

Figure 8-13 ***Angulation et croissance du canal rachidien.***

***A** : Vue de face schématique du canal rachidien, de la moëlle et des racines chez un foetus*

***B** : Angulation rachidienne foetale*

***C** : Angulation rachidienne chez l'adulte*

***D** : Vue de face schématique du canal rachidien, de la moëlle et des racines chez un adulte*

section 3 : le système nerveux central

Section 3

Description du SNC

Introduction.

Le système nerveux central se compose d'une partie intracrânienne, l'encéphale, et d'une partie contenue dans le canal rachidien, la moëlle épinière. Morphologiquement, la description suivra les points suivants :

- Morphologie de l'encéphale (cerveau, tronc cérébral, cervelet) et de la moëlle épinière: disposition de la substance grise, de la substance blanche et du système cavitaire)
- Enveloppes
- Cavités du SNC – Liquide cérébro-spinal (LCS)
- Vascularisation
- Les différentes fonctions de ces composants du SNC seront également brièvement décrites. Le SNC reçoit les informations du monde extérieur et du milieu interne et élabore une réponse adaptative simple ou complexe suivant un mode réflexe ou volontaire. Il est le siège de fonctions élaborées. La connexion avec le SNP se réalise via les nerfs crâniens (encéphale) et les nerfs spinaux ou rachidiens (moëlle épinière).

A) Morphologie de l'encéphale

L'encéphale (poids : environ 1200 gr, soit 2% du poids d'un individu) épouse la forme donnée par le relief interne de la boîte crânienne dessinant les fosses antérieure, moyenne et postérieure. Il se divise en (figure 8-14)

- Cerveau comportant les hémisphères unis par le diencéphale
- Tronc cérébral divisé en mésencéphale, métencéphale (ou pont) et myélencéphale (moëlle allongée ou bulbe)
- Cervelet

La morphologie complexe s'explique plus facilement en gardant à l'esprit le processus d'évolution embryologique du tube neural : plicatures, dilatations et vésiculation (voir section précédente)

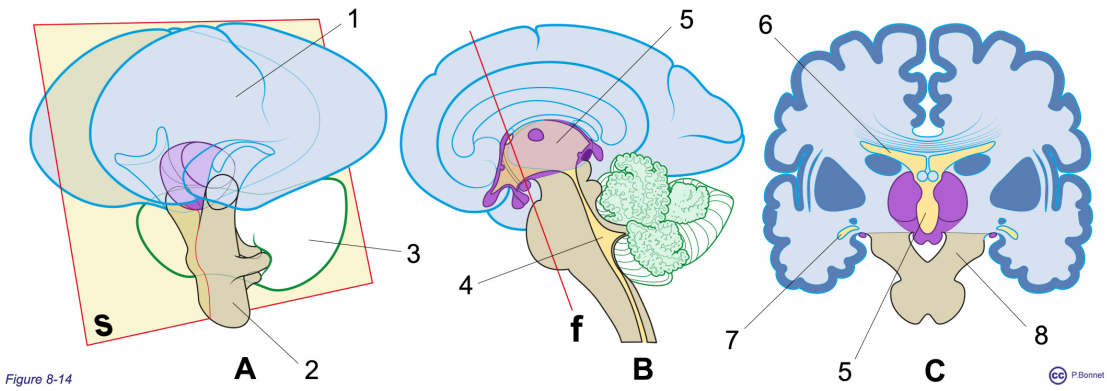

Figure 8-14 ***Divisions de l'encéphale.***

Vues de l'encéphale : 1 = cerveau (bleu = hémisphères, violet = diencéphale), 2 = tronc cérébral (ocre gris), 3 = cervelet (vert)

***A** : vue oblique antérieure gauche, S = plan de section donnant l'image B*

***B** : section par S : 4 = IVéme ventricule, 5 = IIIème ventricule*

***C** : coupe par le plan de section f sur **B**, 6 = ventricule latéral avec sa corne temporale (= 7), 8 = pédoncule cérébral.*

A- Le cerveau

1- Les hémisphères

Les hémisphères cérébraux constituent plus de 80 % de la masse de l'encéphale et sont les éléments les plus visibles extérieurement de l'encéphale. Ils enveloppent antérieurement, postérieurement et latéralement les structures plus profondes : diencéphale et tronc cérébral.

Les hémisphères cérébraux sont pairs : un droit et un gauche séparés par la fissure longitudinale et sont séparés du cervelet par la fissure transverse. (figure 8-15)

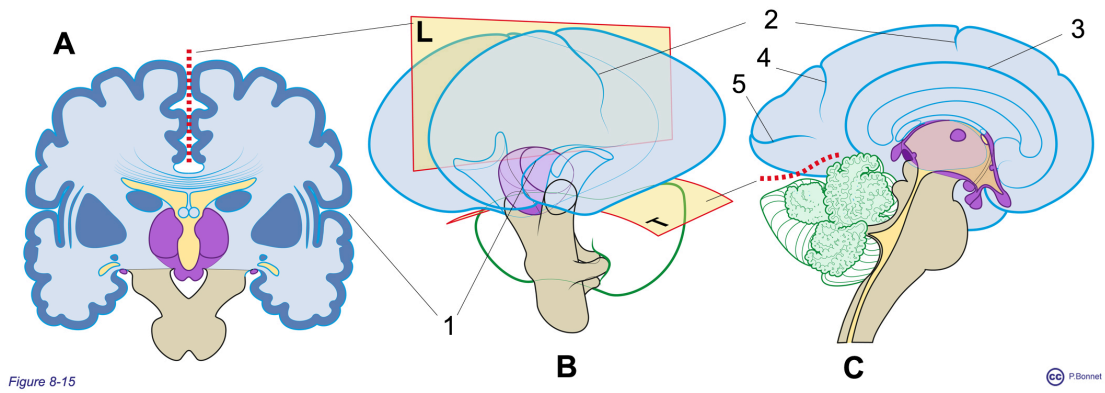

Figure 8-15 ***Fissures et sillons***

***A, B** et C : vues de l'encéphale (voir fig 8-14)*

L= fissure longitudinale, T = fissure transversale, sillons : 1 = latéral, 2 = central, 3 = cingulaire, 4 = pariéto-occipital et 5 = calcarin

Substance grise des hémisphères.

A- La surface des hémisphères est importante de par la présence de nombreux plis ou gyrus. Cette surface externe ou cortex, contient ainsi une quantité importante de corps neuronaux responsables des fonctions élaborées et conscientes. La taille et la plicature du cortex cérébral augmentent chez les espèces animales les plus évoluées. Les zones en saillie sont appelées des circonvolutions ou gyrus et sont séparées les unes des autres par des sillons (figure 8-15). Certains sillons plus profonds permettent de délimiter des zones corticales définies comme des lobes, qui comportent plusieurs gyrus. Si des

fonctions spécifiques sont classiquement attribuées à ces régions corticales, la fonction dépend aussi de la connectivité (voies blanches) et des réseaux établis. Cette disposition explique d'une part la plasticité fonctionnelle possible et d'autre part l'importance de répercussions fonctionnelles importantes suite à de petites lésions de la substance blanche. On distingue dans chaque hémisphère différents lobes (figure 8-16)

1. Lobe frontal (incluant entre autres les aires motrices)
2. Lobe pariétal (incluant entre autres les aires sensitives)
3. Lobe occipital (incluant entre autres les aires visuelles)
4. Lobe temporal (incluant entre autres les aires auditives)
5. Lobe insulaire (incluant entre autres les aires gustatives)
6. Lobe limbique (incluant entre autres les circuits des émotions ou de la mémoire)

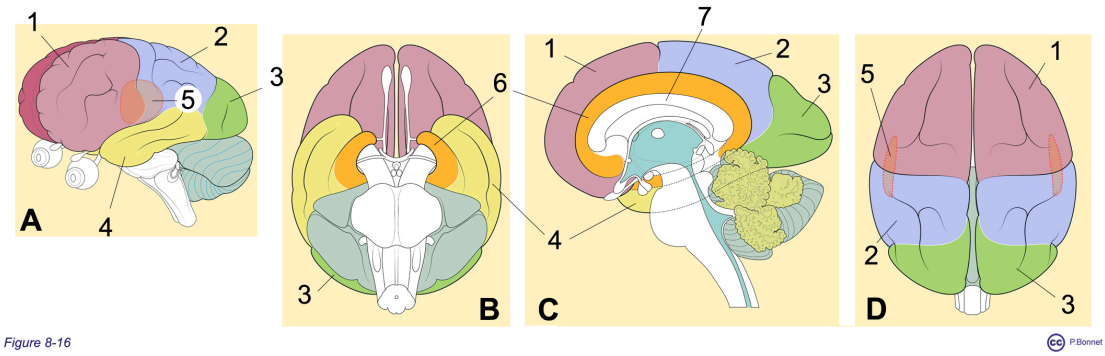

Figure 8-16 ***Lobes du cerveau***

***A** : vue oblique antérieure Gche, **B** : vue inférieure, **C** : section sagittale, **D** : vue supérieure*

Lobes : 1 = frontal, 2 = pariétal, 3 = occipital, 4 = temporal, 5 = insulaire (en profondeur, vu par transparence), 6 = limbique et 7 = corps calleux

Le cortex assure le comportement conscient suivant une disposition croisée : l'hémisphère gauche commande la partie droite du corps et perçoit les informations en provenance de l'hémicorps droit et vice-versa (voir section voies motrices). Deux lobes sont situés en profondeur : insulaire et limbique (figure 8-17).

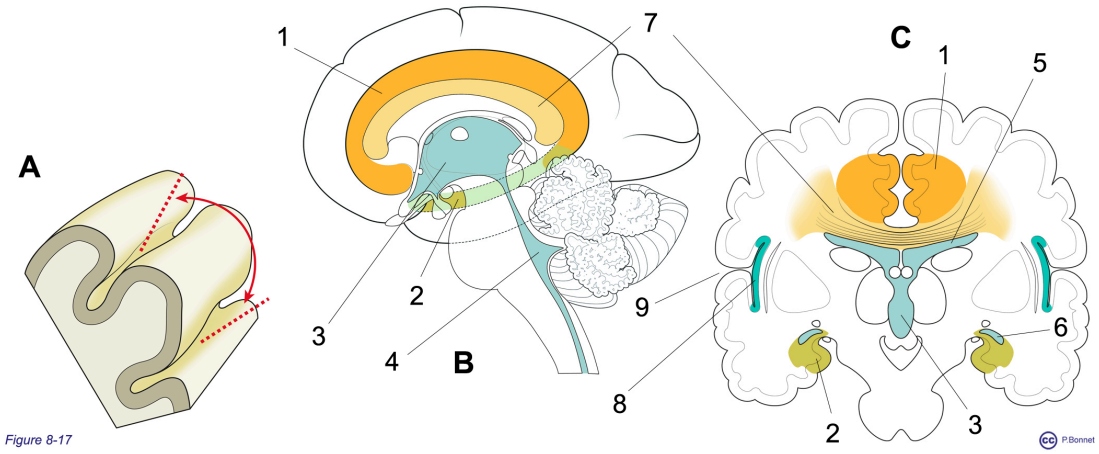

Figure 8-17 ***Lobes insulaire et limbique.***

***A** : Le gyrus (flèche rouge) correspond au cortex entre deux sillons (pointillés)*

***B** : Section sagittale montrant le lobe limbique formé du gyrus cingulaire (= 1) se prolongeant dans la profondeur du lobe temporal par l'hippocampe (= 2), 7 = corps calleux, 3 = III éme ventricule, 4 = IV ème ventricule*

C : coupe frontale : 5 = ventricule latéral et sa corne temporale (= 6), le lobe insulaire (= 8) apparaît dans le fond du sillon latéral (=9)

B – En profondeur des hémisphères, de part et d'autre du diencéphale, se trouvent les noyaux gris de la base intervenant notamment dans l'initiation du mouvement, les mouvements réflexes et automatiques et le tonus musculaire (figure 8-18). Ces noyaux sont au contact des fibres (substance blanche) allant du

cortex vers la corne antérieure de la moëlle via les pédoncules cérébraux et du thalamus vers le cortex (fibres de projection):

- Les corps striés formés du a) striatum dorsal (1 noyau caudé, 2 noyau lentiforme *(putamen et globus pallidus (médial et latéral))* et 3 claustrum) et du b) striatum ventral
- Le corps amygdaloïde (système limbique, mémoire)

Les fibres de projection séparent le noyau caudé (tête) et le thalamus, médians, du noyau lentiforme, latéral, et constituent la capsule interne.

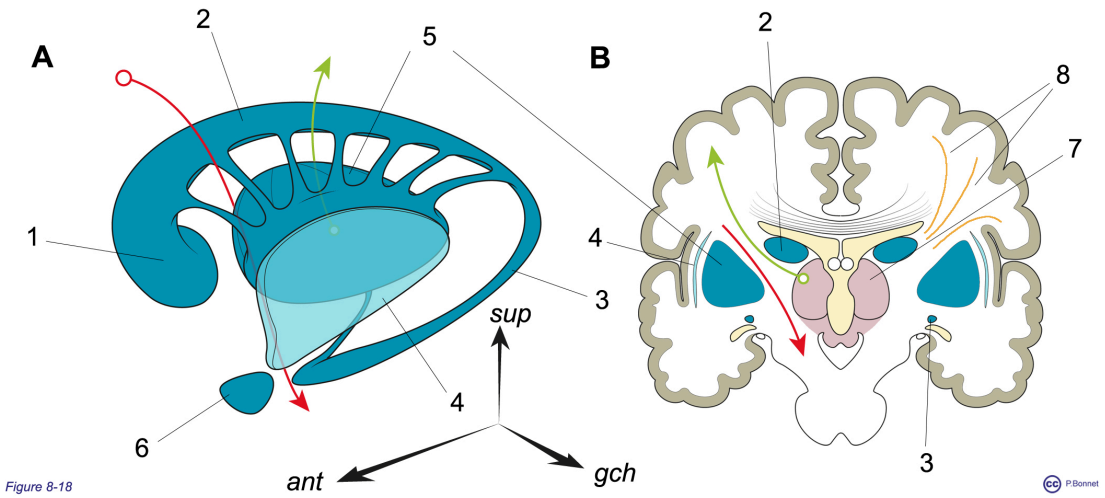

Figure 8-18 ***Noyaux gris de la base.***

***A** : Vue oblique antérieure gauche des noyaux gris de la base gauche*

***B** : Coupe frontale de l'encéphale (en réalité légèrement inclinée d'avant en arrière et de haut en bas)*

Noyau caudé : 1 = tête, 2 = corps, 3 = queue ; 6 = corps amygdaloïde, 5 = noyau lentiforme, 4 = claustrum, 7 = thalamus, 8 = corona radiata

Substance blanche des hémisphères

Elle correspond aux prolongements neuronaux établissant les connexions (figure 8-19)

1. Entre les hémisphères (fibres commissurales)
2. Au sein d'un hémisphère (fibres associatives)
3. Entre le cortex et la région sous corticale (fibres de projection)

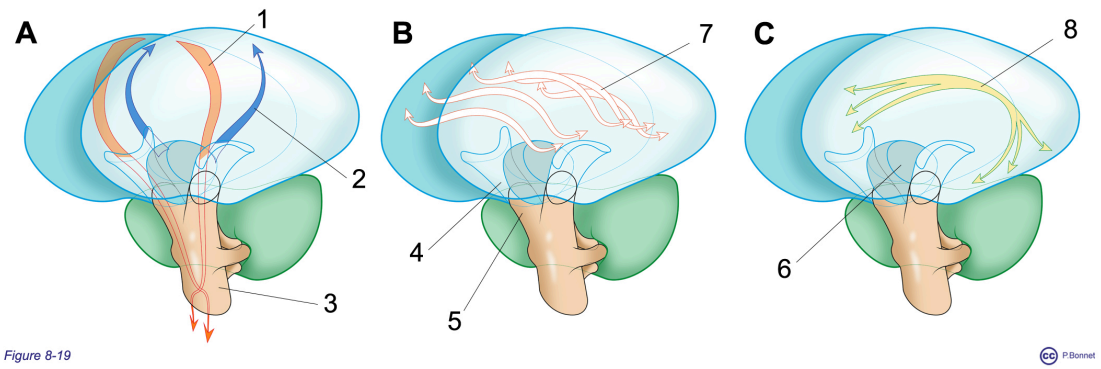

Figure 8-19 ***Substance blanche des hémisphéres.***

*Les trois types de fibres des hémisphères : **A** de projection, **B** commissurales, **C** associatives*

1 = fibres cortico-spinales, 2 = fibres thalamo corticales, 3 = tronc cérébral, 4 = capsule interne, 5 = pédoncule cérébral, 6 = thalamus, 7 = corps calleux, 8 = fibres associatives.

On retrouve dans cette substance blanche (figure 8-18) :

- le **corps calleux** qui constitue la plus importante commissure entre les deux hémisphères
- les fibres descendant du cortex frontal et celles quittant le thalamus en direction du cortex qui séparent le thalamus et le noyau caudé du noyau lenticulaire en formant la **capsule interne**. Elle s'épanouit vers le cortex en

formant la corona radiata. (voir figure 8-18)

- le fornix (appartient au lobe limbique) qui unit l'hippocampe au corps mamillaires.

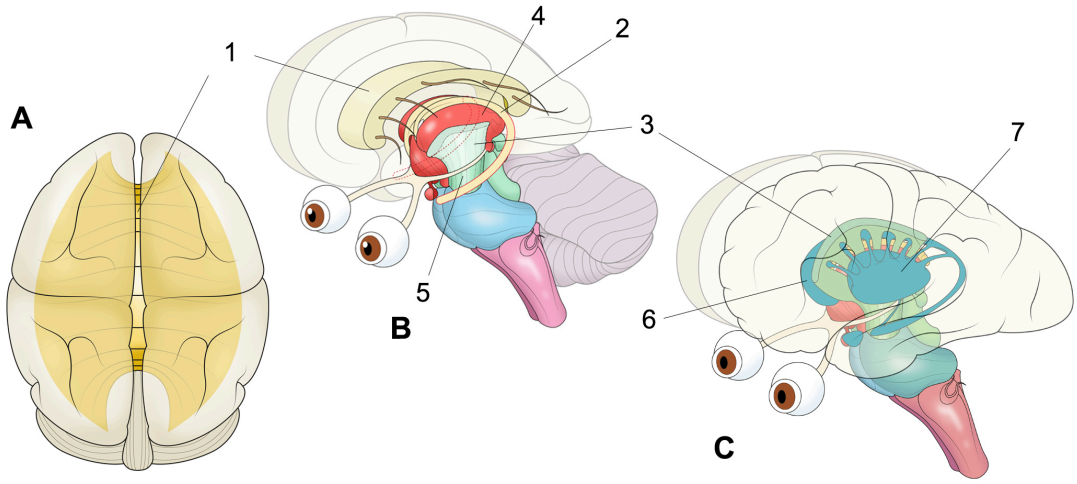

Figure 8-20 ***Corps calleux, capsule interne, fornix.***

***A** : Vue supérieure de l'encéphale, 1 = corps calleux*

***B** : Vue oblique antérieure G, hémisphère gauche non représenté, 2 = fornix, 4 = thalamus, 5 = pédoncule cérébral*

***C** : Orientation comme **B**, hémisphère gauche transparent, 6 = tête du noyau caudé, 3 = capsule interne, 7 = noyau lentiforme.*

Système cavitaire des hémisphères

Issu de la partie interne des vésicules télencéphaliques, la forme des cavités hémisphériques témoignent du mouvement de croissance des hémisphères pour former les ventricules latéraux (N° I et II) qui communiquent avec le IIIéme ventricule par le foramen interventriculaire (trou de Monro). Contenant des

plexus choroïde (structures richement vascularisées assurant la sécrétion de LCR), chaque ventricule latéral présente des cornes frontale (antérieure), occipitale (postérieure) et temporale (inférieure) (figure 8-21).

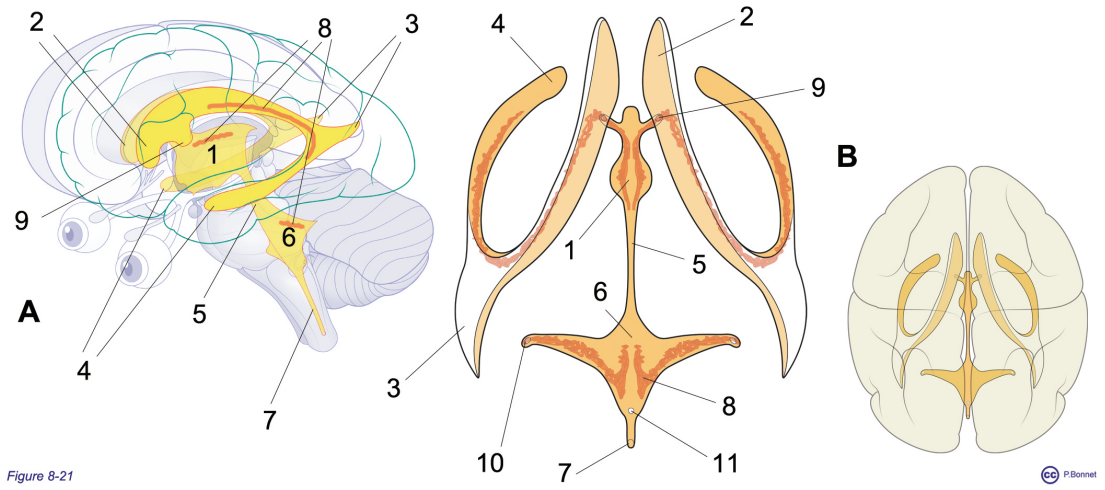

Figure 8-21 ***Ventricules de l'encéphale.***

***A** : vue oblique antérieure gauche, en jaune par transparence, les ventricules encéphaliques*

***B** : vue supérieure du système ventriculaire*

1 = IIIème ventricule, ventricules latéraux : 2 = corne frontale, 3 = corne occipitale, 4 = corne temporale, 6 = IVème ventricule

5 = aqueduc du mésencéphale (de Sylvius), 7 = canal épendymaire, 8 = plexus choroïde, 9 = foramen interventriculaire (de Monro), 10 = foramen latéral du IVème ventricule (trou de Luschka), 11 = foramen médian du IVème ventricule (trou de Magendie)

Rhinencéphale

A cette description de l'encéphale il faut ajouter les structures nerveuses situées sous le lobe frontal et connectées au voisinage de l'hippocampe intervenant dans

l'olfaction : le rhinencéphale (bulbe olfactif, bandelette olfactive, noyau olfactif, corps amygdaloïde...) . Le rhinencéphale est peu développé chez l'homme comparativement à d'autres espèces animales. (figure 8-22)

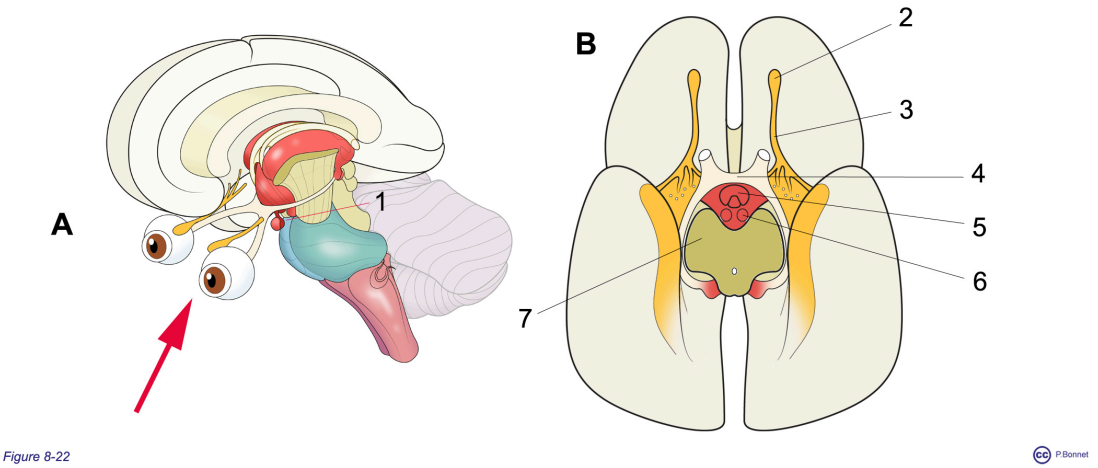

Figure 8-22 ***Rhinencéphale.***

***A** : Vue oblique antérieure gauche de l'encéphale, hémisphère G non représenté*

***B** : Vue inférieure de l'encéphale suivant l'angle de vue indiqué par la flèche rouge en A et section du mésencéphale suivant la ligne rouge (1) en **A**, cervelet non représenté.*

2 = bulbe olfactif, 3 = bandelette olfactive, 4 = chiasma optique, 5 = hypophyse, 6 = corps mamillaire, 7 = section du pédoncule cérébral. Le rhinencéphale est coloré en orange.

2 – Le diencéphale

Situé sous le corps calleux et organisé au pourtour du IIIème ventricule, le diencéphale se divise en (figure 8-23)

Une région dorsale

- Thalamus (antéro supérieur)
- Epithalamus (postero-supérieur)

Une région ventrale

- Hypothalamus (antéro-inférieur)
- Subthalamus et Métathalamus (postéro inférieur)

Les vésicules optiques proviennent du diencéphale embryonnaire, les deux nerfs optiques se rejoignent ainsi à la base du diencéphale pour former le chiasma optique qui se prolonge latéralement et postérieurement par les deux bandelettes optiques. Le toit du IIIéme ventricule est en relation avec des plexus choroïdes et le IIIéme ventricule se connecte postérieurement dans le tronc cérébral avec le conduit étroit du mésencéphale : l'aqueduc du mésencéphale ou de sylvius.

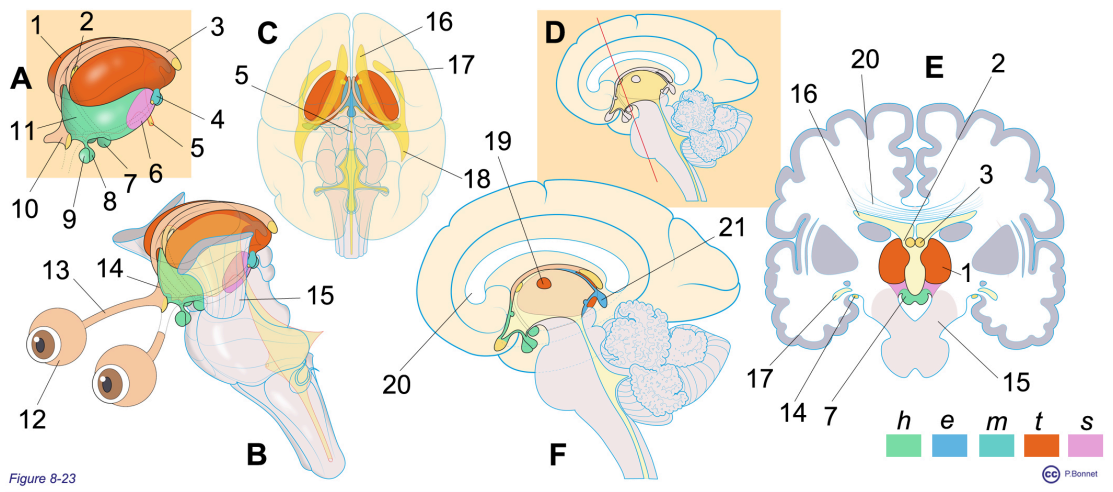

Figure 8-23 ***Diencéphale.***

***A** : Vue oblique antérieure gauche du diencéphale isolé : 1 = thalamus, 2 = foramen interventriculaire sous le fornix (= 3), 4 = corps geniculé latéral (métathalamus), 5 = acqueduc du mésencéphale, 6 = subthalamus, 7 = corps mamillaire, 8 = neurohypophyse (postérieure), 9 = adénohypophyse (antérieure), 10 = chiasma optique, 11 = hypothalamus*

***B** : Vue identique du diencéphale logé entre les pédoncules cérébraux (= 15) croisés par les bandelettes optiques (= 14), 13 = nerf optique, 12 = globe oculaire.*

***C** : vue supérieure de l'encéphale montrant le diencéphale par transparence et ses rapports avec le système cavitaire hémisphérique : 16 = corne frontale, 17 = corne temporale et 18 = corne occipitale.*

***D** plan de section de la coupe **E** (ligne rouge) sur une vue sagittale, agrandie en **F** : 20 = corps calleux, 19 = adhérence interthalamique, 21 = épiphyse*

Code couleurs : h = hypothalamus, e = épithalamus, m = métathalamus, t = thalamus et s = subthalamus.

Thalamus

Le thalamus est formé de deux masses jumelles ovoïdes, droite et gauche, formées de noyaux cellulaires qui relaient la quasi-totalité des afférences allant

au cortex (sensibilités, vision, audition…) à l'exception de l'odorat. Le thalamus joue un rôle essentiel de filtre sur ces afférences ; la perturbation de ce filtre peut donner des perceptions conscientes anormales comme des douleurs dites centrales, d'origine thalamique : perception douloureuse à partir d'une information sensitive normale. Ces deux noyaux forment la majorité des parois latérales du III éme ventricule et présentent une zone de contact l'un avec l'autre (adhérence interthalamique). Ils sont surmontés des noyaux caudés (SG des hémisphères). Les thalamus et les noyaux caudés sont bordés latéralement de la substance blanche hémisphérique formée d'un ensemble de neurofibres (voir figure 8-18, **A**, flèches rouges et bleues)

- venant du cortex vers la corne antérieure de la moëlle via le mésencéphale
- ou partant du thalamus vers le cortex

Ces fibres qui « bordent » ces noyaux forment la capsule interne qui s'épanouit ensuite en corona radiata à destination du cortex pariétal ou occipital ou en provenance du cortex frontal.

Epithalamus

L'épithalamus médian forme la portion postérieure du toit du diencéphale. Il contient la glande pinéale ou épiphyse sécrétrice de mélatonine dont le rôle est évoqué dans le contrôle du cycle nycthéméral.

Hypothalamus

L'hypothalamus (figure 8-24) constitue la partie inféro-antérieure du diencéphale s'étendant anteéro-postérieurement du chiasma optique à deux saillies arrondies, les corps mamillaires. L'hypothalamus est formé de multiples noyaux essentiels dans le contrôle des fonctions autonomes, le contrôle endocrinien,

de la faim, de la soif, de la température corporelle, du cycle veille-sommeil, du comportement sexuel et des émotions.

L'hypothalamus se prolonge inférieurement via la tige pituitaire par l'hypophyse logée dans la selle turcique. L'hypophyse se divise en une partie antérieure, l'adénohypophyse et une partie postérieure, la neurohypophyse.

- L'adénohypophyse contient diverses populations de cellules endocrines contrôlées par les noyaux hypothalamiques via des médiateurs transmis par le réseau porte hypothalamo-hypophysaire suivant un mode d'action endocrine. Ces populations cellulaires contrôlent à leur tour et par voie endocrine également, différents tissus cibles (glande mammaire, surrénales, thyroïdes, gonades, foie)
- La neurohypophyse contient les prolongements axonaux de corps cellulaires situés dans les noyaux hypothalamiques, qui libèrent certains l'ocytocine (stimule l'éjection lactée et la contraction utérine, hormone de l'attachement) d'autres l'ADH ou vasopressine (réabsorption aqueuse rénale)

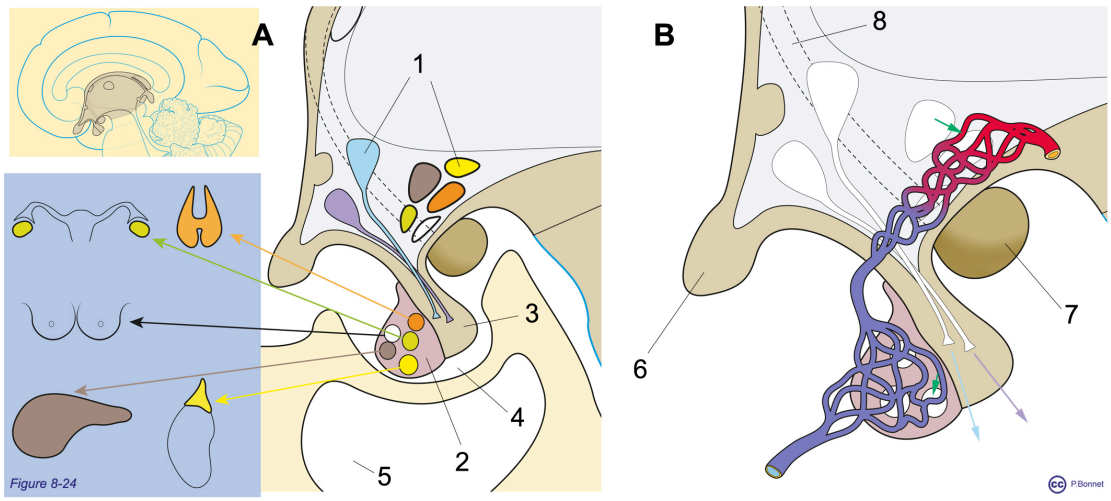

Figure 8-24 ***Hypothalamus et hypophyse.***

***A** : Coupe sagittale de l'hypothalamus, de ses noyaux (= 1) et de l'hypophyse antérieure (= 2) et postérieure (= 3) au sein de la selle turcique (= 4) surmontant le sinus sphénoïdal (= 5). Les populations de l'hypophyse antérieure par leur sécrétion contrôlent la thyroïde, les gonades, la glande mammaire, la croissance et la surrénale.*

***B** : Coupe identique (chiasma optique = 6, corps mammilaire = 7, fornix = 8) montrant le système porte hypothalamo-hypohysaire permettant le contrôle de l'hypophyse antérieure par les noyaux hypothalamiques.*

Métathalamus

Le méthalamus situé en arrière des noyaux thalamiques forme les corps géniculés

- Les corps géniculés latéraux connectés avec les voies optiques via les bandelettes optiques constituent un relais vers le cortex occipital.
- Les corps géniculés médiaux connectés avec les voies auditives constituent un relais vers le cortex temporal

Subthalamus

Le subthalamus constitue la zone de transition avec le mésencéphale (tegmentum) et contient plusieurs noyaux.

B – Tronc cérébral

Le tronc cérébral constitue le carrefour entre le cerveau (céphalique), le cervelet (postérieur) et la moëlle épinière (inférieur ou caudale). Ses afférences et efférences passent également via les nerfs crâniens III à XII.

Schématiquement simplifiée, l'anatomie du tronc cérébral comporte :

1. Le systéme cavitaire : aqueduc de Sylvius et IVème ventricule
2. La substance blanche comportant entre autres

    - les voies motrices descendant du cortex frontal pour former un volumineux faisceau de section triangulaire : les pyramides
    - les voies ascendantes formant dorsalement aux pyramides le lemniscus médian
    - les voies en provenance ou à destination du cervelet.

3. La substance grise constituée des noyaux des nerfs crâniens III à XII et plusieurs noyaux constituant des centres de contrôle des fonctions vitales (contrôles cardiaque, tensionnel, respiratoire, éveil…)
4. La formation réticulaire associant substance blanche et grise, modulatrice du système nerveux

Crânio-caudalement, le tronc cérébral qui repond à la base du crâne (corps du sphénoïde et occipital) se divise en mésencéphale (union avec le diencéphale), métencéphale (ou Pont, union avec le cervelet) et myélencéphale (ou moëlle

allongée, jonction avec la moëlle épinière au niveau du foramen magnum, plan de l'articulation C1-occipital). (figure 8-25)

1. Le mésencéphale repose au dessus de la selle turcique et en arrière de la première partie de l'occipital (clinus). La portion antérieure (basilaire) forme deux branches s'écartant en « V » pour pénétrer dans le cerveau, les pédoncules cérébraux qui regroupent les fibres de projection motrice de la capsule interne, en provenance du cortex frontal. La portion intermédiaire ((tegmentum) abrite les voies ascendantes (lemniscus médian). La portion postérieure (tectum) dessine 4 reliefs, les colliculus supérieurs (relais des voies visuelles) et inférieurs (relais des voies auditives). Les colliculus (tubercules quadrijumeaux) interviennent dans la coordination des mouvements de la tête et des yeux et dans le contrôle des réflexes liés à l'ouïe. En arrière des colliculus inférieurs se forment les pédoncules cérébelleux supérieurs. Le système cavitaire est formé d'un canal étroit, l'aqueduc cérébral (de Sylvius) situé centralement entre le tectum et le tegmentum. Il relie le III ème au IV éme ventricule.
2. Le métencéphale (ou Pont ou protubérance annulaire) est la zone la plus large du tronc cérébral. Le système cavitaire s'y élargit pour former le IVème ventricule. Ventralement au plancher se retrouvent les voies ascendantes (lemniscus médian) et descendantes (pyramides) .Le IV ème ventricule est bordé des fibres reliant cervelet et tronc cérébral : les 3 paires de pédoncules cérébelleux,

    - supérieurs dans le prolongement du tectum mésencéphalique
    - inférieurs en provenance du myélencéphale
    - moyens, les plus volumineux (voir aussi figure 8-27).

3. Le myélencéphale (ou moëlle allongée ou bulbe rachidien) établit la connexion avec la moëlle et avec le cervelet via les pédoncules cérébelleux inférieurs. Le système cavitaire s'y rétrécit pour redevenir canalaire et se poursuivre en canal épendymaire au sein de la moëlle spinale ou épinière. Plusieurs grandes voies

ascendantes ou descendantes effectuent le croisement de la ligne médiane au niveau du myélencéphale. Ce croisement porte le nom de décussation. (voir aussi figures 8-51 et 8-52)

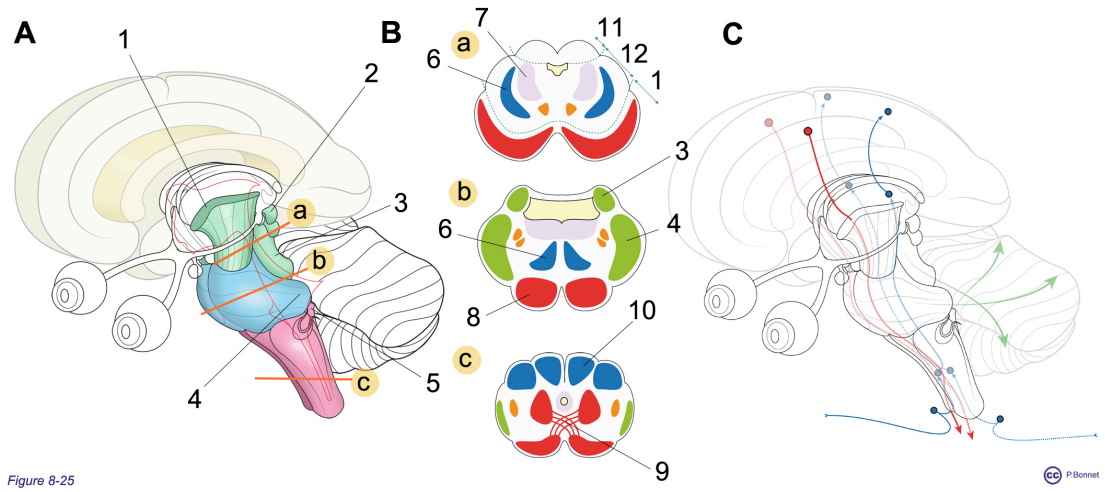

Figure 8-25 ***Tronc cérébral.***

***A** : Vue oblique antérieure gauche du tronc cérébral, hémisphère droit non représenté. En trait rouge, limites du système cavitaire*

***B** : Coupes axiales du tronc suivant les plans a (mésencéphale), b (pont) et c (myélencéphale) matérialisés par les traits oranges sur **A**, sur les coupes les noyaux des nerfs crâniens sont oranges, les voies cérébelleuses vertes.*

***C** : Schéma simplifié de quelques voies traversant le tronc, descendantes (rouges), ascendantes (bleues) et destinées au cervelet (vertes)*

Mésencéphale : 1 = pédoncule cérébral, 2 = colliculus supérieur, 3 = pédoncule cérébelleux supérieur. Pont : 4 = pédoncule cérébelleux moyen. Myélencéphale : 5 = pédoncule cérébelleux inférieur. 6 = lemniscus médian, 7 = substance réticulée, 8 = pyramide, 9 = décussation des pyramides, 10 = faisceaux et noyaux cunéiformes et graciles.

Divisions du mésencéphale : 11 = tectum , 12 = tegmentum et 1 = pédoncule cérébral.

Les nerfs crâniens III à XII.

Le tronc cérébral est le point de départ des nerfs crâniens III à XII (figure 8-26) (NC, numérotés en chiffres romains) qui assurent des fonctions

- sensorielles (audition, goût,)
- de sensibilité viscérale (équilibre, barorécepteurs…)
- motrices et la sensitives pour l'extrémité céphalique
- d'innervation autonome parasympathique (PS) de l'extrémité céphalique, du cou, du thorax et de la majorité du contenu abdomino-pelvien.

Les noyaux dont partent les nerfs crâniens sont logés au sein du tronc cérébral. Les NC I et II font partie du SNC, les NC III à XII appartiennent au SNP.

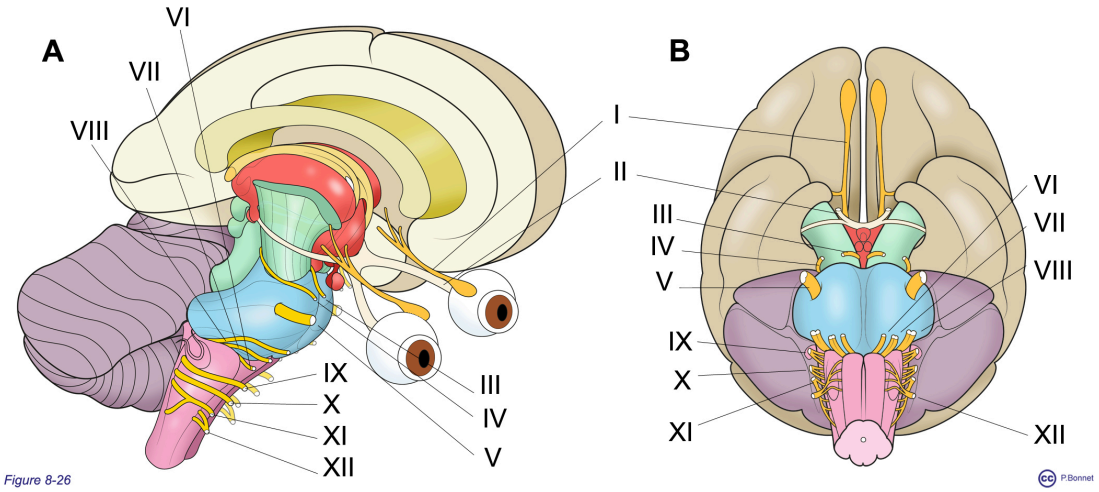

Figure 8-26 ***Nerfs crâniens.***

***A** : Vue oblique antérieure droite de l'encéphale, hémisphère droit non représenté*

***B** : vue inférieure de l'encéphale*

Diencéphale : rouge, mésencéphale : vert, pont : bleu, myélencéphale : rose

C – Cervelet

Le cervelet est situé sous la partie postérieure de l'encéphale dont il est séparé par la fissure transverse. Il est situé dans la fosse postérieure, en arrière du tronc cérébral. Il est divisé en deux hémisphères de part et d'autre d'une portion médiane, le vermis. La surface du cervelet présente des plicatures qui portent le nom de lamelles cérébelleuses séparées par des fissures.

Le cervelet intervient dans la régulation de la motricité : équilibre, postures, mouvements coordonnés et harmonieux sont possibles grâce à sa coordination. Ceci explique les nombreux faisceaux qui le relient au cortex moteur, aux voies

proprioceptives, aux voies de l'équilibre et de la vision. (figure 8-27). Le cervelet forme le plafond du IVème ventricule, il est relié au tronc cérébral par les 3 paires de pédoncules cérébelleux : supérieure, moyenne et inférieure.

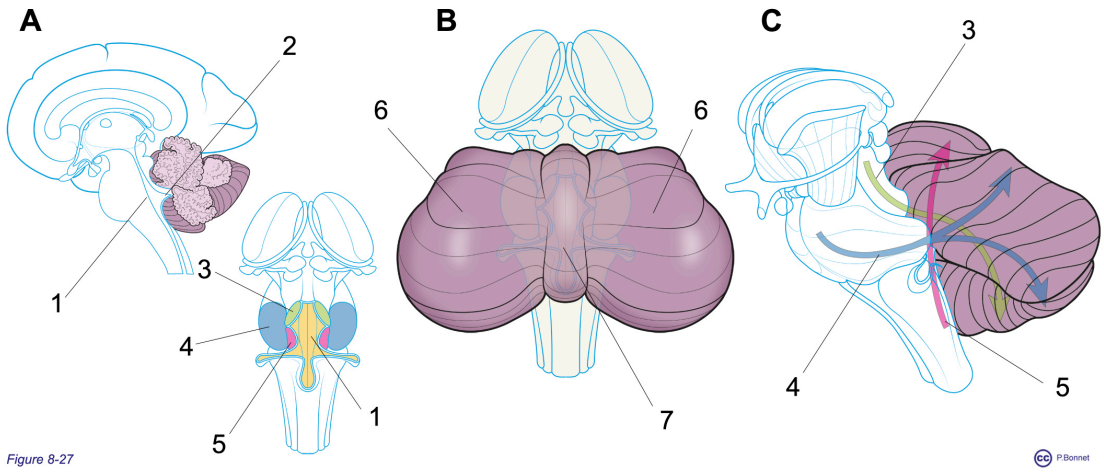

Figure 8-27 ***Cervelet.***

***A** : Section sagittale de l'encéphale, 1 = plancher, 2 = toit du IV éme ventricule*

***B** : vue supérieure du cervelet : les hémisphères (= 6) et le vermis (= 7)*

***C** : vue oblique antérieure gauche montrant les pédoncules cérébelleux, supérieurs = 3, moyens = 4 et inférieurs = 5*

Récapitulatif de la morphologie de l'encéphale.(figure 8-28)

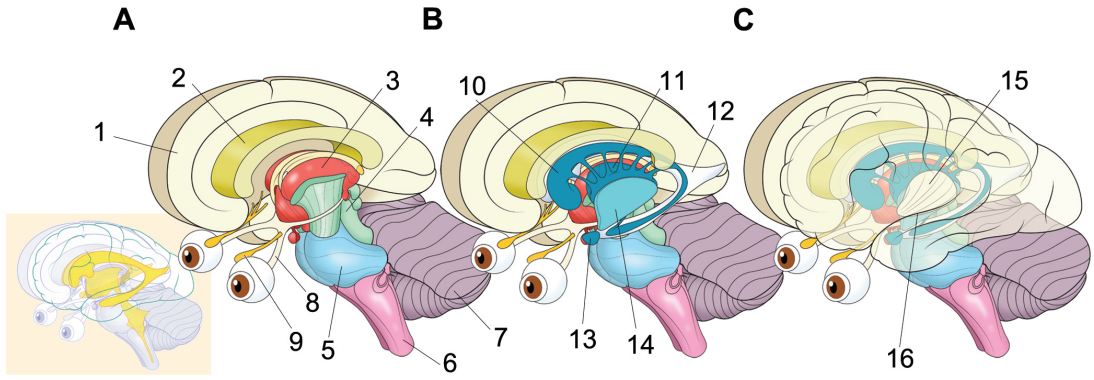

Figure 8-28 ***Encéphale.***

***A** : vue antérieure oblique gauche, hémisphère gauche non représenté, en cartouche, disposition du système ventriculaire ; 1 = hémisphère droit, 2 = corps calleux, 3 = diencéphale, 4 = mésencéphale, 5 = pont, 6 = myélencéphale, 7 = cervelet, 8 = nerf optique, 9 = bulble olfactif*

***B** : vue identique à **A**, mise en place du ventricule latéral (= 12) et des noyaux gris de la base : 10 = noyau caudé, 11 = noyau lentiforme, 13 = corps amygdaloïde, 14 = claustrum*

***C** : Mise en place de l'hémisphère gauche, au fond du sillon latéral (= 16) on voit par transparence le lobe insulaire (= 15)*

B) Morphologie de la moëlle épinière

Morphologie externe (figure 8-29).

Faisant suite au myélencéphale au niveau du foramen magnum, la moëlle descend jusqu'au niveau de la deuxième vertèbre lombaire (L2) sous forme d'un

cordon blanchâtre d'un peu plus de 40 cm de longueur et d'un peu moins de 2 cm d'épaisseur. Ce cylindre présente un fissure médiane profonde antérieure et un sillon postérieur médian de part et d'autre desquels se dessinent des sillons latéraux antérieurs et dorsaux. De ces sillons naissent les radicelles qui à chaque segment de moëlle formeront les racines ventrales et dorsales des nerfs rachidiens qui s'unissent de chaque côté pour former au niveau du trou de conjugaison le nerf spinal ou rachidien correspondant.

La moëlle se prolonge par un cordon fibreux, le filum terminal, fixé sur la base du coccyx. Elle présente un renflement cervical et un renflement lombaire qui sont dus à une plus grande quantité de substance grise correspondant aux corps des neurones assurant l'innervation des membres.

La portion inférieure de la moelle épinière se présente sous forme conique : le cône médullaire situé en regard de (L2). Au niveau lombaire, les racines des nerfs rachidiens prennent une direction de plus en plus oblique puis verticale pour rejoindre leur trou de conjugaison, l'ensemble des racines ainsi disposées verticalement constitue la queue-de-cheval.

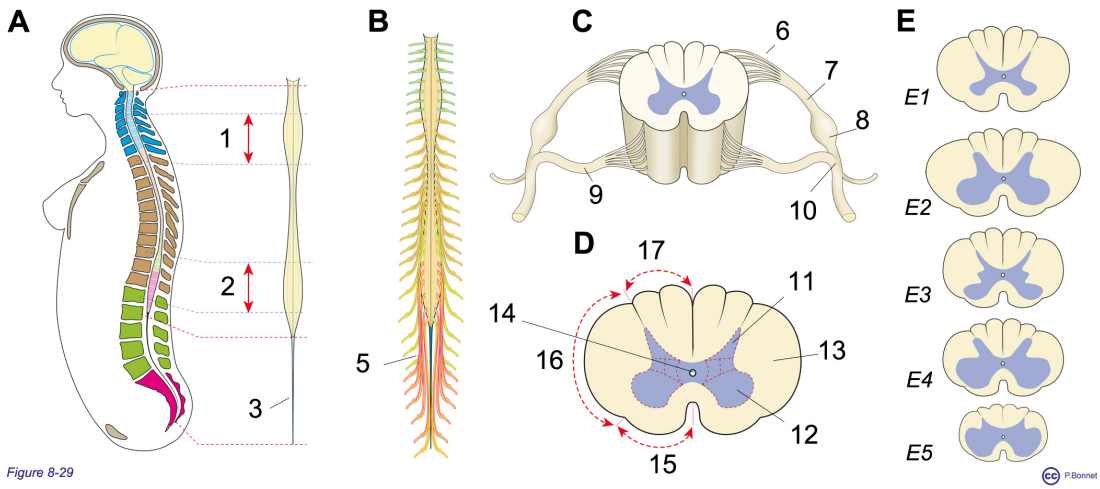

Figure 8-29 ***Morphologie de la moëlle épinière.***

***A** : coupe sagittale et vue de face de la moëlle isolée, les segments sont colorés en fonction de leur niveau, cervical, thoracique, lombaire, sacré et coccygien. 1 = renflement cervical, 2 = renflement lombaire suivi du cône terminal et du filum terminal (= 3)*

***B** : vue de face de la moëlle et des racines des nerfs rachidiens dessinant la queue de cheval (= 5)*

***C** : segment de moëlle isolé : 6 = radicelles, 7 = racine dorsale, 8 = ganglion spinal (ou rachidien), 9 = racine ventrale, 10 = nerf rachidien (ou spinal)*

***D** : coupe transversale ; substance blanche (= 13) organisée en cordons : postérieur = 17, latéral = 16 et antérieur = 15, substance grise formée de colonnes dessinant les cornes : postérieure = 11 et antérieure = 12, canal épendymaire = 14*

***E** : coupes transversales étagées de la moëlle : E1 = cervicale, E2 = renflement cervical, E3 = thoracique (cornes latérales), E4 = lombaire (renflement), E5 = sacrée*

Morphologie interne (figures 8-29 et 8-30).

La substance grise s'organise en colonnes de neurones au pourtour du système cavitaire central, le canal épendymaire, borgne à son extrémité caudale. On distingue

1. Des colonnes postérieures intervenant dans la réception des afférences
2. Des colonnes antérieures contenant les neurones moteurs dont les axones se connectent aux fibres musculaires (plaque motrice)
3. Des colonnes intermédio-latérales contenant des neurones des systèmes autonomes.

La substance blanche s'organise en périphérie de ces colonnes de substance grise pour former les cordons

1. Antérieurs entre les deux sillons latéraux antérieurs
2. Postérieurs entre les sillons latéraux postérieurs
3. Latéraux entre chaque sillon latéral antérieur et son homologue latéral postérieu

Ces cordons correspondent aux afférences (tractus spino-thalamiques latéraux et antérieurs, spino cérébelleux, tractus graciles et cunéiformes…) et aux efférences (tractus cortico-spinaux latéraux et antérieurs, cérébello-spinal…) véhiculées par les prolongement des neurones moteurs et sensitifs.

En section transversale, la substance grise dessine des ailes de papillon où l'on définit des cornes antérieures et postérieures. Les cornes postérieures sont dessinées par les colonnes postérieures (neurones sensitifs) et les cornes antérieures par les colonnes antérieures (neurones moteurs). Dans certains segments, les colonnes intermédio-latérales abritent des neurones des systèmes nerveux autonomes (contrôle viscéral):

- Orthosympathiques, des segments T1 à L2
- Parasympathiques, des segments S2 à S4

De T1 à L2, ces colonnes intermédio-latérales sont suffisamment prononcées que pour former en coupe transversale, une troisième corne, la corne intermédio-latérale. En S2, S3 et S4 la colonne intermédio latérale est bien présente (neurones parasympathiques) mais ne dessine pas de corne. Sur les coupes transversales successives de moëlle épinière, la proportion de substance blanche par rapport à la grise s'amenuise céphalo-caudalement : plus on remonte, plus les fibres afférentes et efférentes sont abondantes.

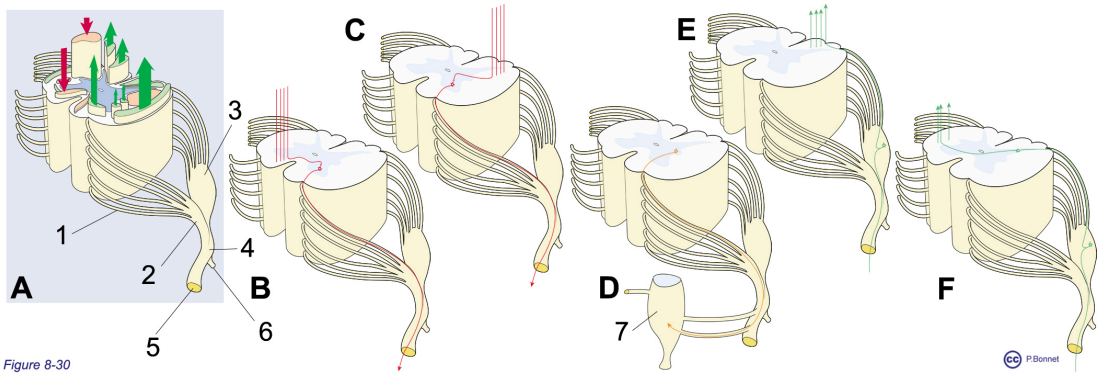

Figure 8-30 ***Organisation fonctionnellede la moëlle épinière.***

***A** : vue générale 1 = radicelles, 3 = ganglion spinal et racine dorsale, 2 = racine ventrale, 4 = nerf rachidien ou spinal et ses rameaux antérieur = 5 et postérieur = 6. La substance blanche comporte les tractus ascendants (verts) et descendants (rouges)*

***B** à **F** : neurones de la substance grise et voies motrices somatiques (**B** et **C**) et viscérales (**D**, 7 = ganglion latéro vertébral) et sensitives **E** = tactiles fines (épicritiques) et proprioceptives, **F** = nociceptives thermo-algésiques)*

Sur le plan fonctionnel, la moelle épinière est la voie de passage des afférences en provenance de la périphérie et des efférences en provenance du cortex.

- Le corps du premier neurone sensitif neurone unipolaire (voir figure 8-3) se localise dans le ganglion spinal, son prolongement périphérique vient du système récepteur (peau, enveloppe viscérale, tendon…) et son prolongement central rejoint la corne postérieure.
- Le corps du premier neurone moteur somatique est cortical (lobe frontal) et son axone se connecte au deuxième neurone moteur localisé dans la corne antérieure. L'axone du deuxième neurone atteint le muscle strié (plaque motrice) en passant par la racine antérieure.

Les centres sympathiques thoraco-lombaires et parasympathiques sacrés se localisent dans les cornes latérales, leurs prolongements axonaux quittent la moëlle via les racines antérieures pour atteindre leurs organes cibles après relais dans les ganglions autonomes. Des connexions entre les voies somatiques et viscérales, à la fois motrices et sensitives permettent des réflexes médullaires.

La segmentation de la moelle épinière se définit par rapport aux paires de racines : à chaque segment médullaire correspond une paire de nerfs spinaux. Ces segments sont au nombre de 31 : 8 cervicaux, 12 thoraciques, 5 lombaires, 5 sacrés et 1 coccygien. Chaque segment de moëlle innerve un dermato-myotome (cfr supra).

C) Enveloppes du SNC

L'encéphale est abrité par la boîte crânienne et la moëlle épinière par le canal rachidien. Le SNC est entouré de membranes (figures 8-31 et 8-32), les 3 méninges soit de l'extérieur vers l'intérieur :

1. la dure-mère
2. l'arachnoïde
3. la pie-mère

La dure-mère est la membrane la plus résistante, divisée en deux feuillets :

- Le feuillet externe se retrouve uniquement au niveau de la boîte crânienne et adhère à la surface interne de l'os et correspond au périoste.
- Le feuillet interne se retrouve à la fois au niveau de l'encéphale et du canal rachidien.

Au niveau encéphalique, le feuillet interne s'insinue dans les fissures longitudinale et transverse du cerveau pour former

- la faux du cerveau
- la faux du cervelet entre les deux lobes cérébelleux
- la tente du cervelet entre les hémisphères cérébraux et le cervelet.

Ces plis du feuillet interne délimitent également de volumineux conduits veineux, les sinus veineux (sagittal, transverse, caverneux…) qui récupèrent le sang veineux de l'encéphale ainsi que le LCR produit de façon constante. La dure mère complète la division interne de la boîte crânienne en fosses antérieure, moyenne et postérieure. Au niveau crânien, l'espace entre le périoste des os crâniens et la dure mère, ou espace extradural, est virtuel.

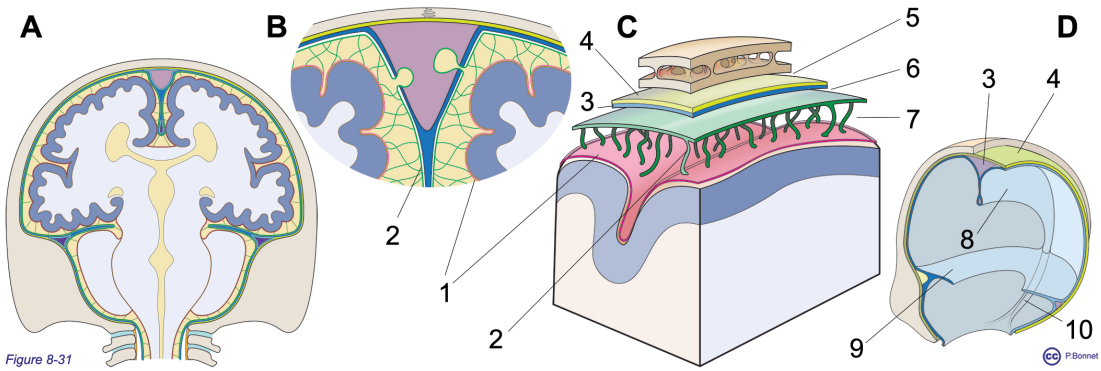

Figure 8-31 ***Enveloppes de l'encéphale.***

***A** : coupe frontale schématique de l'encéphale montrant ses enveloppes. Dure mère :feuillet externe (jaune vert) crânien et feuillet interne (bleu) crânien et rachidien – Arachnoïde (vert) – Pie-mère (violet)*

***B** : agrandissement du sommet de la voûte crânienne : le feuillet interne de la dure-mère délimite le sinus, 2 = arachnoïde, 1 = pie-mère*

***C** : Sous la boîte crânienne se trouve l'espace extradural (= 5, virtuel), l'espace sous-dural (= 6, virtuel) et l'espace sous arachnoïdien (= 7, réel)*

***D** : Portion postérieure de la boîte crânienne montrant les feuillets externe (= 4) et interne (= 3) de la dure-mère dessinant la faux du cerveau (= 8), la faux du cervelet (= 10) et la tente du cervelet (= 9)*

Au niveau rachidien, cet espace est réel, le volume dessiné par le canal rachidien excède nettement celui de la moëlle épinière tant en longueur qu'en largeur. L'espace situé entre le canal osseux rachidien et la dure mère est l'espace péri-dural contenant des vaisseaux et du tissus adipeux. Par la présence de cet espace, les mouvements normaux du canal rachidien (flexion, extension, inclinaison, rotation) n'ont pas de conséquence sur la moëlle épinière.

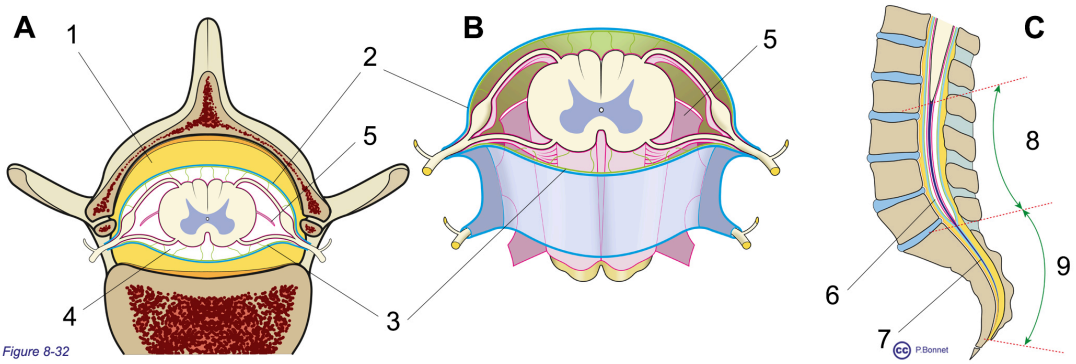

Figure 8-32 ***Enveloppes de la moëlle épinière.***

1 = espace péridural, 2 = dure-mère, 3 = arachnoïde, 4 = espace sous arachnoïdien, 5 = ligament dentelé, 6 = cul de sac lombaire, 7 = filum terminal (portion piale = 8, portion durale =9)

***A** : section transversale du rachis*

***B** : vue antéro supérieure des enveloppes d'un segment de moëlle isolé*

***C** :coupe sagittale du rachis lombo-sacré*

A l'opposé de la dure mère, la pie-mère adhère fermement au SNC, elle en épouse toutes les circonvolutions et entoure les vaisseaux nourriciers qui s'enfoncent du cortex dans la profondeur du tissu nerveux. Cette pie-mère agit comme une barrière entre le vaisseau sanguin et le tissu nerveux. A l'échelon microscopique, au niveau capillaire, cette barrière est prolongée par les pieds des astrocytes qui entourent les capillaires (figure 8-33). L'ensemble de cette barrière constitue la barrière hémato-encéphalique qui lorsqu'elle est définitivement constituée (après la naissance) est imperméable à certains métabolites ou à des molécules exogènes (certains agents pharmacologiques comme des antibiotiques ou des antimitotiques).

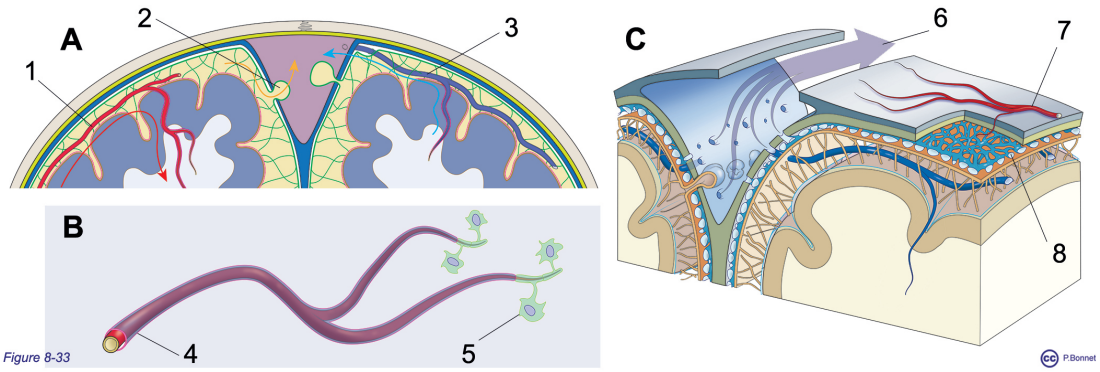

Figure 8-33 ***Résorption du LCS et barrière hémato encéphalique.***

***A** : coupe frontale du sommet de la voûte crânienne : 1 = artères corticales, 2 = granulation arachnoïdienne dans le sinus sagittal supérieur, 3 = veine se drainant dans le sinus.*

***B** : vue d'un vaisseau intra-parenchymateux, entouré de pie-mère (=4) et des pieds des astrocytes (= 5) au niveau capillaire*

***C** : vue 3D de la voûte : le flux (=) au sein du sinus est formé du sang veineux mêlé au LCS, les méninges sont irriguées par une vascularisation propre (artérielle = 7, et veineuse, plexus sous dural (= 8)*

Entre ces deux membranes se trouve l'arachnoïde. L'arachnoïde adhère à la face interne de la dure-mère. L'espace sous dural situé entre la dure-mère et l'arachnoïde est virtuel mais facilement décollable. L'arachnoïde est séparée de la pie mère par un véritable espace, l'espace sub-arachnoïdien qui est traversé par des travées venant de l'arachnoïde, permet le passage des vaisseaux à la surface du cortex et contient le liquide cérébro-spinal (LCS) (anciennement dénommé liquide céphalo-rachidien ou LCR). L'encéphale est donc séparé de l'enveloppe osseuse par un espace réduit, l'espace sous arachnoïdien. La face interne de l'enveloppe osseuse dessine un volume d'étendue et forme à peine plus grand que celui de l'encéphale. La couche liquidienne contenue dans l'espace sous-arachnoïdien agit comme un coussin protecteur de l'encéphale et joue le rôle du circuit lymphatique dont le SNC est dépourvu.

Au niveau rachidien, les enveloppes de dure-mère et d'arachnoïde se prolongent jusqu'au niveau sacré (S2), formant ainsi un cul de sac de LCS accessible à la ponction (ponction lombaire).

D) Cavités du SNC et LCS

Le liquide céphalo-rachidien est élaboré par les plexus choroïdes. Il s'agit d'amas de capillaires recouverts de cellules épendymaires que l'on retrouve au niveau des quatrième et troisième ventricules ainsi que dans les ventricules latéraux. Le liquide produit circule dans les ventricules par le foramen interventriculaire de Monro entre les ventricules latéraux et le IIIème ventricule. Il atteint le IVème ventricule par l'aqueduc cérébral. Par l'intermédiaire des ouvertures latérales et médianes du IVème ventricule (trous de Luschka et de Magendie), il peut pénétrer dans les espaces sous-arachnoïdiens (figure 8-34).

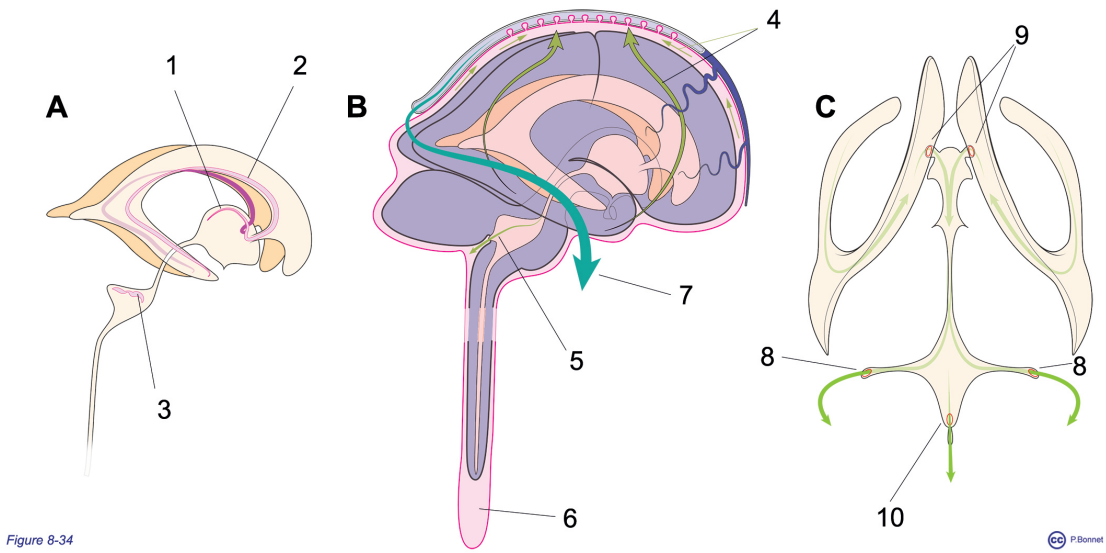

Figure 8-34 ***Circulation du LCS.***

***A** : Vue de profil gauche du système cavitaire et des plexus choroïdes du III ème ventricule (= 1), des ventricules latéraux (= 2) et du IV ème ventricule (= 3)*

***B** : Circulation du LCS dans les espaces sous arachnoïdiens venant du IV ème ventricule (= 5) pour remonter à la voûte (=4), rejoindre le sinus pour arriver dans la veine jugulaire interne (= 7) (6 = cul de sac lombaire*

***C** : vue supérieure du système cavitaire et de ses foramens : interventriculaires (= 9)(Monro), latéraux (= 8)(Luschka) et médian (= 10)(Magendie)*

Au niveau de la voûte, des excroissances de tissus arachnoïdiens traversent la couche interne de la dure mère pour pénétrer dans le sinus veineux longitudinal : les villosités arachnoïdiennes ou granulations de Pacchioni (figure 8-33). Par ces granulations, le LCS est déversé dans le torrent veineux. Le LCS est également résorbé au niveau des plexus veineux rachidiens. Il existe donc en permanence un mouvement du LCS depuis l'espace ventriculaire vers les espaces sous-arachnoïdiens et enfin vers le circuit veineux. Le mouvement du LCS est favorisé par la pulsatilité des vaisseaux des plexus choroïdes, le mouvement des cils des

cellules épendymaires et la basse pression veineuse. Le LCS s'accumule dans certaines zones plus large de l'espace sous arachnoïdien, les citernes du LCS, dans le cul de sac lombaire et dans les ventricules cérébraux pour constituer un volume total de 140 ml.

D) Vascularisation du SNC

La vascularisation du système nerveux central est essentielle pour répondre à l'activité métabolique importante des neurones.

La vascularisation artérielle de l'encéphale (figure 8-35) est assurée par les deux carotides internes et les artères vertébrales qui vont former un circuit anastomotique à la base de l'encéphale : le cercle artériel cérébral (le polygone de Willis). De cette structure anastomotique partent les artères qui courent à la surface de l'encéphale et donnent les différentes branches qui s'enfoncent, entourées de pie-mère, dans la profondeur du parenchyme nerveux. On observe certaines communications avec des branches de la carotide externe (faciale ou maxillaire interne).

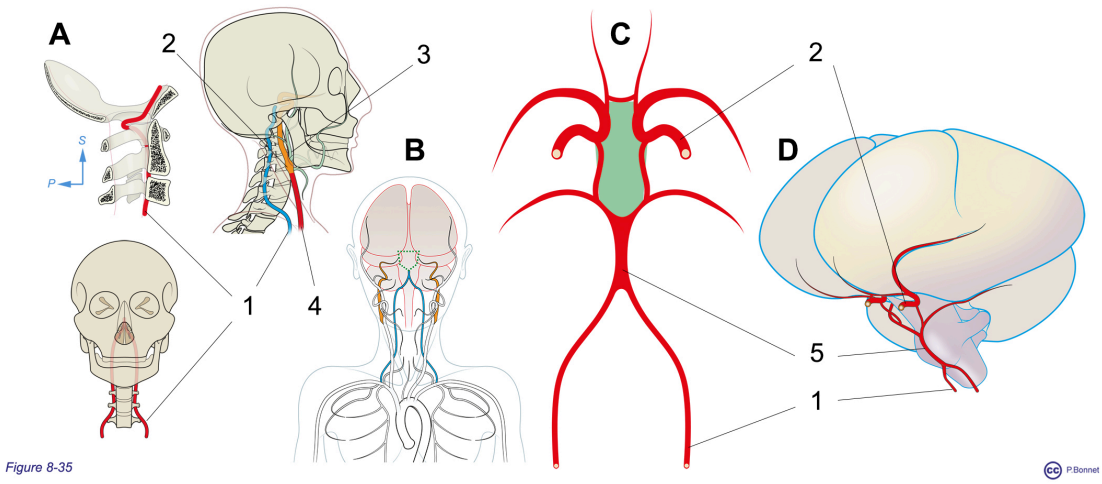

Figure 8-35 ***Circulation artérielle de l'encéphale.***

***A** : Artères vertébrales (= 1) et carotide interne (= 2)(3 = carotide externe)*

***B** : idem vues de face formant le polygone (pointillés verts)*

***C** : polygone isolé (5 = tronc basillaire)*

***D** : vue oblique antérieure de l'encéphale et polygone logé à sa base*

Le drainage veineux de l'encéphale suit d'abord un chemin parallèle mais inverse aux artères intraparenchymateuses puis sur la surface de l'encéphale va rejoindre les sinus veineux de la dure-mère en traversant l'espace subarachnoïdien. De chaque côté ces sinus formeront au niveau de la base crânienne, les veines jugulaires internes. La partie inférieure du tronc cérébral partage son drainage veineux avec celui de la moëlle cervicale (figure 8-36).

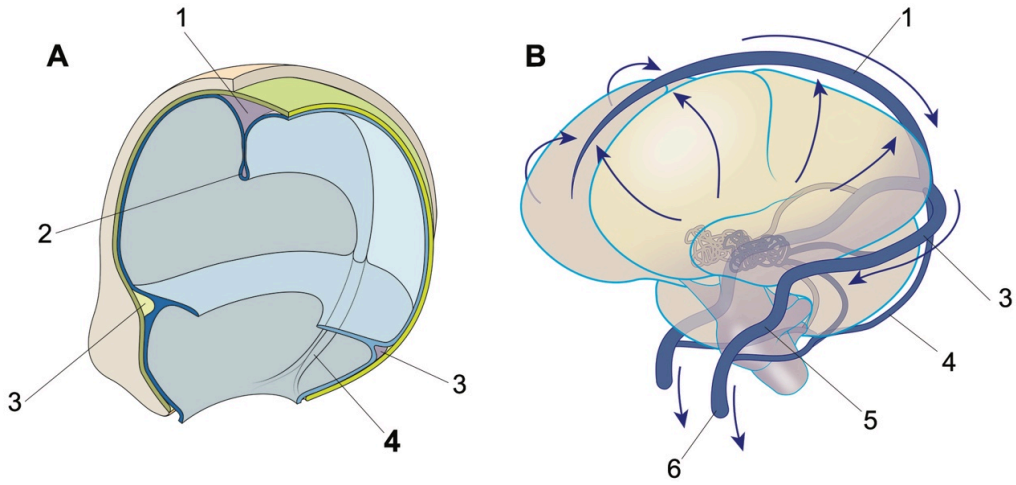

Figure 8-36 ***Circulation veineuse de l'encéphale.***

***A** : replis du feuillet interne de la dure-mère dessinant les sinus : sagittaux supérieur (= 1) et inférieur (= 2), transverses (= 3) et occipital (= 4)*

***B** : vue du drainage veineux aboutissant au sinus sigmoïde (= 5) et à la jugulaire interne (= 6)*

La vascularisation artérielle de la moëlle dépend d'un réseau longitudinal, antérieur et postérieur, communicant (artères spinales) alimenté par un réseau transversal issu des artères radiculaires (artères vertébrales, intercostales et lombaires). Le réseau longitudinal donne un cercle artériel horizontal d'où partent les artères destinées à la moëlle épinière. L'alimentation du réseau longitudinal par le réseau transversal n'est pas homogène, certaines zones présentent une vascularisation plus fragile. Le drainage veineux dépend de circuits spinaux longitudinaux se déversant dans les veines radiculaires puis les réseaux périrachidiens (vertébrales, azygos, hémiazygos, hémiazygos accessoire, lombaires ascendantes) (figure 8-37).

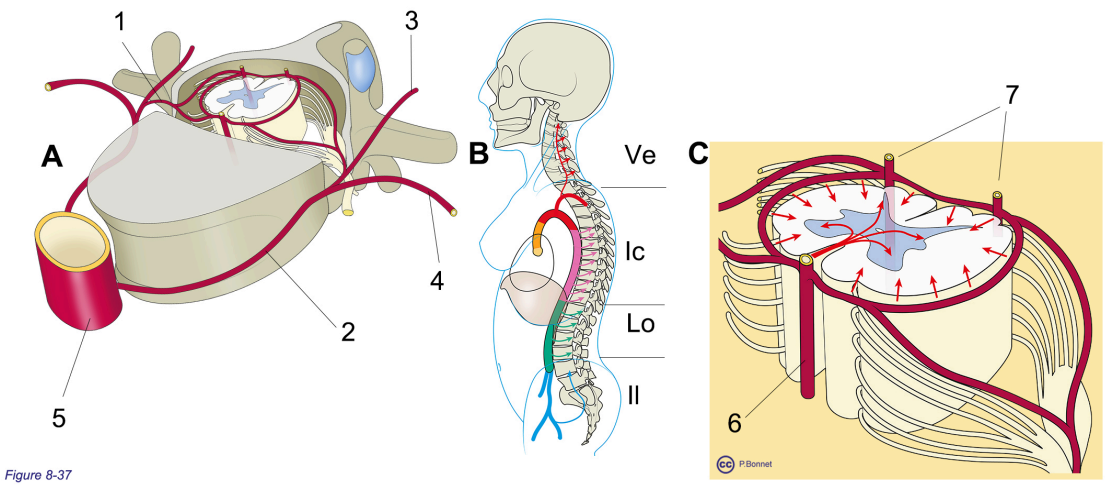

Figure 8-37 ***Vascularisation de la moëlle.***

A : vue supéro-antérieure oblique gauche d'un segment de rachis : aorte = 5, artère intercostale (= 2) se divisant en rameaux ventral (= 4) et dorsal (= 3) dont est issue l'artère radiculaire (= 1)

B : origines des artères radiculaires Ve = artères vertébrales, Ic = artères intercostales, Lo = artères lombaires (1-4) et Il = artères iliaques internes (5èmes lombaires et artères sacrées)

C : disposition du cercle artériel (« idéal ») et de l'irrigation médullaires: artères spinales (antérieure = 6 et postéro-latérales = 7)

Le SNC est dépourvu de réseau lymphatique, le LCS joue le rôle de la lymphe. Les premiers vaisseaux lymphatiques se retrouvent dans les enveloppes méningées externes.

section 4 : le système nerveux périphérique

Section 4

Approche topographique du SN : description du SNP

Introduction

Le système nerveux périphérique (SNP) est composé de corps et de prolongements neuronaux (constituant les nerfs), localisés en dehors du système cavitaire postérieur (voir figure 8-5). Plus précisément, le système nerveux périphérique débute

- à la jonction des radicelles dorsales et ventrales des nerfs spinaux (ou rachidiens) avec la moëlle épinière
- à la jonction des radicelles avec le tronc cérébral des paires des nerfs crâniens III à XII.

Outre les ramifications de ces nerfs (équivalentes à la substance blanche du SNC), le SNP comporte des amas de corps neuronaux ou ganglions nerveux (équivalents à la substance grise du SNC) :

- ganglions spinaux
- ganglions latéro vertébraux
- ganglions pré-aortiques
- ganglions de certains nerfs crâniens

Le SNP comporte également les plexus situés entre les couches du tube digestif (sous-muqueux et myentérique), constitués de réseaux de fibres nerveuses associés à des ganglions intra viscéraux.

Via les nerfs, le SNP véhicule les informations sensorielles ou sensitives au système nerveux central et permet le cheminement des différentes informations effectrices volontaires (motrices, muscles striés squelettiques) ou non (muscles lisses, sécrétions) vers la périphérie. Il regroupe donc également les récepteurs sensoriels et sensitifs et les terminaisons motrices qui réalisent la jonction avec les fibres musculaires (plaque motrice).

1) Les nerfs du SNP

Les nerfs du SNP sont constitués d'axones et de dendrites emballés dans une enveloppe fibreuse. La gaine de myéline est fabriquée par des cellules particulières originaires des crêtes neurales, les cellules de Schwann alors que cette gaine provient des oligodendrocytes dans le SNC. On distingue

- Les nerfs crâniens III à XII et leurs ramifications
- Les nerfs spinaux qui donneront des rameaux dorsaux et ventraux. Les rameaux ventraux vont souvent s'interconnecter pour former les plexus nerveux somatiques (réseau redistribuant les fibres afférentes et efférentes constitutives des nerfs spinaux) dont sont issus les nerfs périphériques. Il s'agit du système nerveux somatique.
- Les fibres nerveuses qui quittent les rameaux ventraux des nerfs rachidiens

pour rejoindre les ganglions nerveux périphériques et former des plexus au pourtour des vaisseaux pour atteindre les viscères qu'ils innervent. Il s'agit du système nerveux végétatif.

On parlera de nerfs somatiques pour les branches, issues des nerfs rachidiens, qui assurent l'innervation consciente (motrice ou sensitive) et de nerfs autonomes pour ceux qui assurent l'innervation involontaire et vaguement consciente des viscères. Pour ces derniers nerfs accompagnant les vaisseaux irriguant les organes cibles, on parle de paquets vasculo-nerveux autonomes qui regroupent les vaisseaux avec des fibres efférentes autonomes et des fibres de sensibilité viscérale (cfr section d'anatomie nerveuse fonctionnelle, système nerveux autonome ou SNA (ortho-sympathique OS et para-sympathique PS)) (figure 8-38).

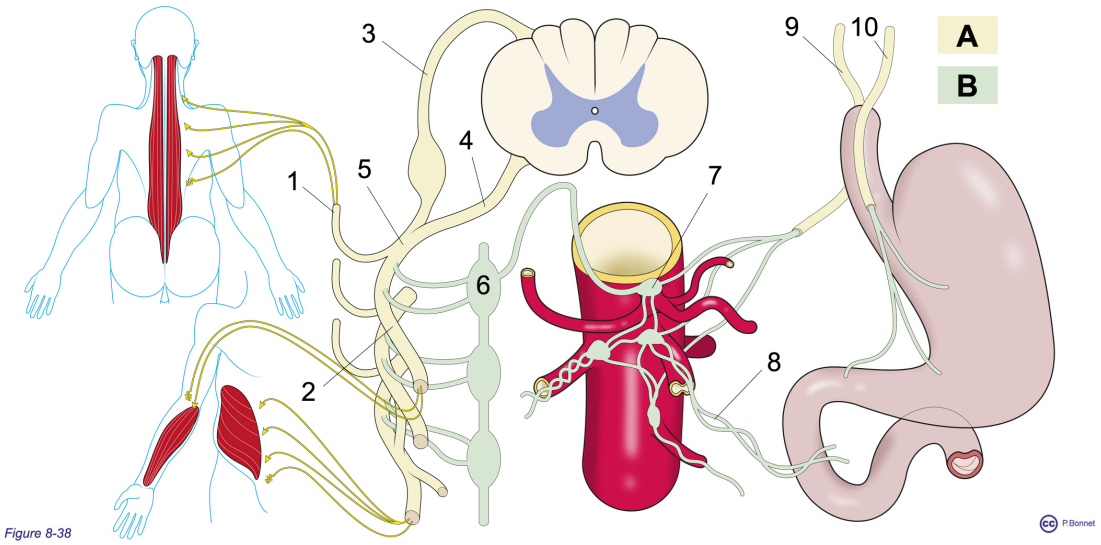

Figure 8-38 ***Nerfs somatiques et autonomes.***

***A** : Nerfs somatiques*

***B** : Nerfs autonomes*

Les nerfs spinaux (= 5) formés de la réunion des racines dorsales (= 3) et ventrales (= 4) se divisent en deux types de rameaux assurant l'innervation motrice (muscles striés) et sensitives de l' enveloppe cutanée : dorsaux (= 1) et ventraux (= 2)

Les nerfs autonomes assurent la connexion entre les rameaux spinaux antérieurs et la chaîne latéro-vertébrale (= 6), entre cette chaîne et les ganglions préaortiques (= 7) et entre ces ganglions et les viscères (= 8), ils comportent également les filets terminaux des nerfs vagues D (= 9) et G (=10) qui rejoignent les plexus préaortiques ou l'estomac.

A- Les nerfs crâniens

Les 12 paires de nerfs crâniens sont numérotées de I à XII en chiffres romains. Ces nerfs ont été évoqués dans la section précédente (figure 8-26) et certains seront décrits dans la section des organes sensoriels. Les nerfs I et II (olfactif

et optique) appartiennent au système nerveux central de par leur origine embryologique et la nature des cellules formant leur gaine de myéline (oligodendrocytes au niveau du NC II ou ophtalmique).

Les dix derniers trouvent leur origine dans le tronc cérébral et sortent de la boîte crânienne par des orifices de la base du crâne. Ils assurent l'innervation sensitive, motrice et viscérale de la tête et du cou et, par l'intermédiaire des nerfs vagues (X), assurent l'innervation autonome (parasympathique) des viscères des cavités thoracique et abdominale.

B– Les nerfs spinaux, les plexus somatiques et les nerfs périphériques

Le nerf spinal (figures 8-39 et 40) est formé de la réunion d'une racines antérieure (ventrale) et d'une racine postérieure (dorsale). Les racines antérieures véhiculent des fibres efférentes, les racines postérieures des fibres afférentes. La racine dorsale contient le ganglion spinal, localisé au niveau du trou de conjugaison où se forme le nerf spinal. Les racines des segments de moëlle inférieurs s'allongent pour rejoindre leur trou de conjugaison correspondant, le tube osseux s'étant beaucoup plus allongé que le tube nerveux, la fin de la moëlle se situe en regard du corps de la deuxième vertèbre lombaire. Ces racines allongées s'étendant sous le cône médullaire terminal forment la queue de cheval.

A chaque segment de moëlle correspond une paire de nerfs spinaux, on distingue donc : 8 paires de nerfs spinaux cervicaux, 12 thoraciques, 5 lombaires, 5 sacrés 1 coccygienne, soit 31 paires pour 33 vertèbres.

Les 7 premières paires de nerfs spinaux émergent au-dessus du pédicule de leur vertèbre correspondante : la paire de nerfs spinaux C1 au dessus du pédicule de la vertèbre C1 et ainsi de suite jusqu'au nerf spinal C7 qui émerge au dessus du pédicule de la septième vertèbre cervicale. Le dernier nerf spinal cervical

(C8) émerge en dessous du pédicule de la septième vertèbre cervicale. Ensuite, chaque nerf spinal sort du trou de conjugaison sous le pédicule de la vertèbre correspondante.

La racine dorsale du nerf spinal C1 est absente, le premier nerf spinal est purement moteur.

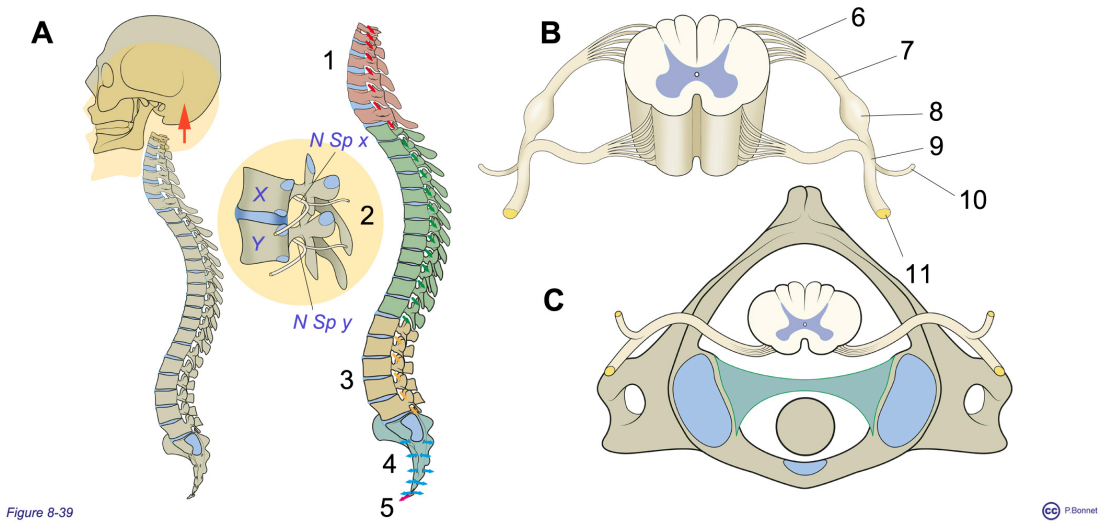

Figure 8-39 ***Nerfs spinaux : dénomination***

***A** : Vue d'ensemble : 1 les 8 nerfs spinaux cervicaux portent le nom de la vertèbre dont ils surmontent le pédicule, excepté le nerf spinal C8 qui passe sous le pédicule de C7, 2 au niveau thoracique, les nerfs spinaux portent le nom de la vertèbre dont le pédicule surmonte leur émergence, idem au niveau lombaire (3) et sacré (4), un seul nerf spinal coccygien naît du coccyx (5)*

***B** : les radicelles (= 6) forment la racine, ici postérieure (= 7) portant le ganglion spinal (= 8) qui s'unit avec la racine ventrale pour former le nerf spinal (= 9) qui se divise en rameaux dorsaux (= 10) et ventraux (= 11)*

***C** : le premier nerf spinal, passant au dessus du pédicule de l'atlas, ne possède qu'une paire de racines ventrales.*

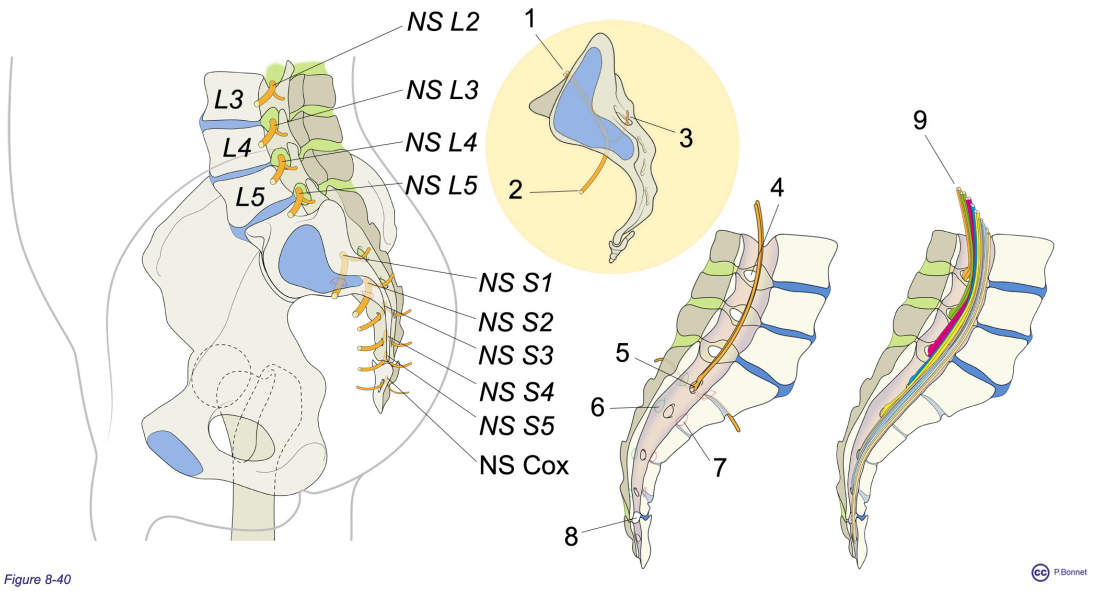

Figure 8-40 ***Nerfs spinaux : extrémité caudale – queue de cheval***

Vue de l'hémibassin droit et du rachis, du sacrum isolé et d'une section longitudinale du rachis lombo-sacré, vue interne. NS = nerf spinal

Trou de conjugaison = 5 au niveau sacré = 4 au niveau lombo-sacré et = 8 au niveau sacro-coccygien.

La fusion des apophyses articulaires des pièces sacrées embryonnaires transforme l'orifice du trou de conjugaison au niveau du sacrum formé en un tunnel osseux en « T » (voir aussi figure 5-37). Ce tunnel s'ouvre par les foramens sacrés ventraux (= 7, en rouge par transparence) et dorsaux (= 6, en bleu par transparence). Les racines longues (= 1) donnent le nerf spinal dont les rameaux ventraux (= 2) et dorsaux (= 3) émergent des foramens sacrés respectivement ventraux et dorsaux. L'ensemble de ces longues racines forment la queue de cheval (= 9).

Les nerfs spinaux se divisent rapidement en un rameau dorsal et un rameau ventral.

- Les rameaux dorsaux sont destinés à la sensibilité et à la motricité du cou, du dos et des lombes en gardant une disposition métamérique (segmentaire) (figure 8-41).

- Les rameaux ventraux de T2 à T12 se disposent de façon étagée pour assurer l'innervation motrice et sensitive de la paroi thoracique et abdominale. Par contre, tous les autres rameaux ventraux réalisent des anastomoses entre eux. Ce réseau porte le nom de plexus d'où sont issus les nerfs dits périphériques.

La répartition de l'innervation périphérique (sensibilité cutanée et motricité volontaire) en fonction de l'origine du segment de moëlle permet de dresser les cartes des dermatomes et myotomes qui seront superposables à celles de l'innervation assurée

- par les rameaux ventraux des nerfs spinaux thoraciques uniquement
- par tous les rameaux dorsaux.

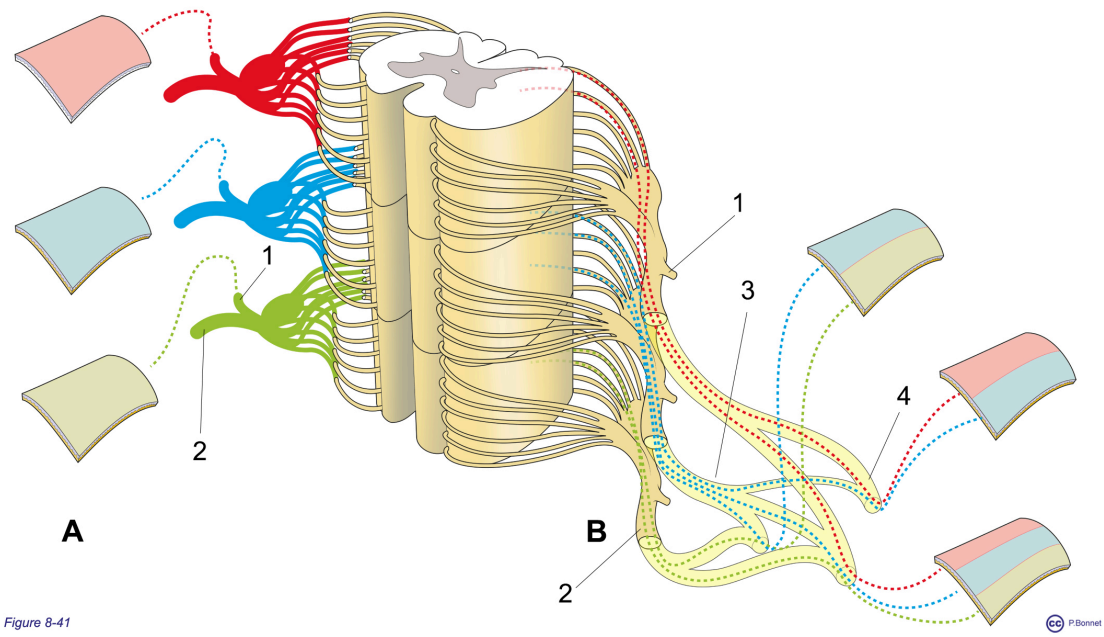

Figure 8-41 ***Organisation plexuelle.***

Représentation des territoires cutanés innervés par 3 segments de moëlle via les rameaux dorsaux (=1) et ventraux (= 2) des nerfs spinaux.

***A** : Les rameaux dorsaux conservent la distribution métamérique, les territoires de ces nerfs correspondent aux dermatomes*

***B** : Au niveau cervical, lombaire et sacro-coccygien, les fibres composants les rameaux ventraux sont redistribuées par les plexus nerveux (= 3) , les nerfs périphériques qui en sont issus(= 4) véhiculent des informations provenant de portions de dermatomes différents.*

On identifie les plexus suivants (figure 8-41)

- cervicaux, le superficiel et le profond de C1 à C4
- brachial de C3 à T1 assurant l'innervation du membre supérieur)
- lombaire de L1 à L4, sacré de L4 à S3, pudendal de S2 à S4 et coccygien de S5 à cox assurant l'innervation de la partie inférieure du tronc et celle des membres

inférieurs)

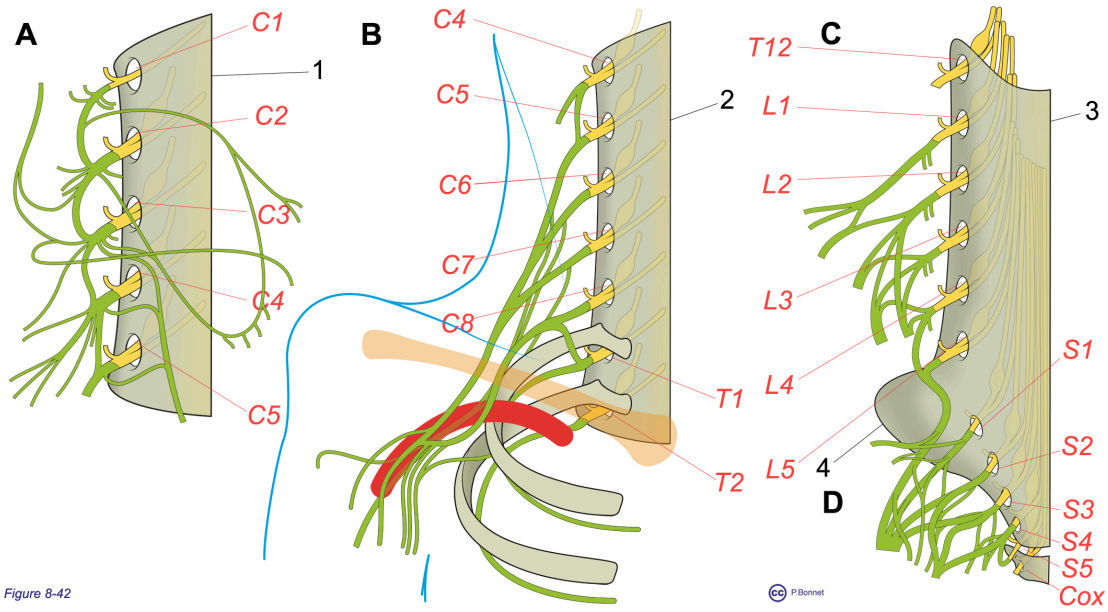

Figure 8-42 ***Les différents plexus.***

En rouge, les différents trous de conjugaison ou au niveau sacro-coccygien, les foramens sacrés ventraux, canal rachidien cervical (= 1 et 2), lombaire (= 3) et sacro-coccygien (= 4)

***A** : Plexus cervical*

***B** : Plexus brachial organisé autour de l'artère sous clavière*

***C** : Plexus lombaire*

***D** : Plexus sacro-coccygien*

La redistribution des fibres opérée par l'organisation plexuelle aboutit à la formation des nerfs périphériques. Chaque nerf périphérique véhicule une partie des fibres des branches antérieures de différents nerfs spinaux. De même, les fibres issues d'une même branche antérieure d'un nerf spinal sont distribuées dans plusieurs nerfs périphériques. La cartographie de l'innervation assurée par

les nerfs périphériques diffère ainsi de celle des dermato-myotomes, excepté pour les nerfs intercostaux issus des rameaux ventraux des nerfs spinaux thoraciques qui ne présentent pas cette distribution plexuelle (figure 8-42).

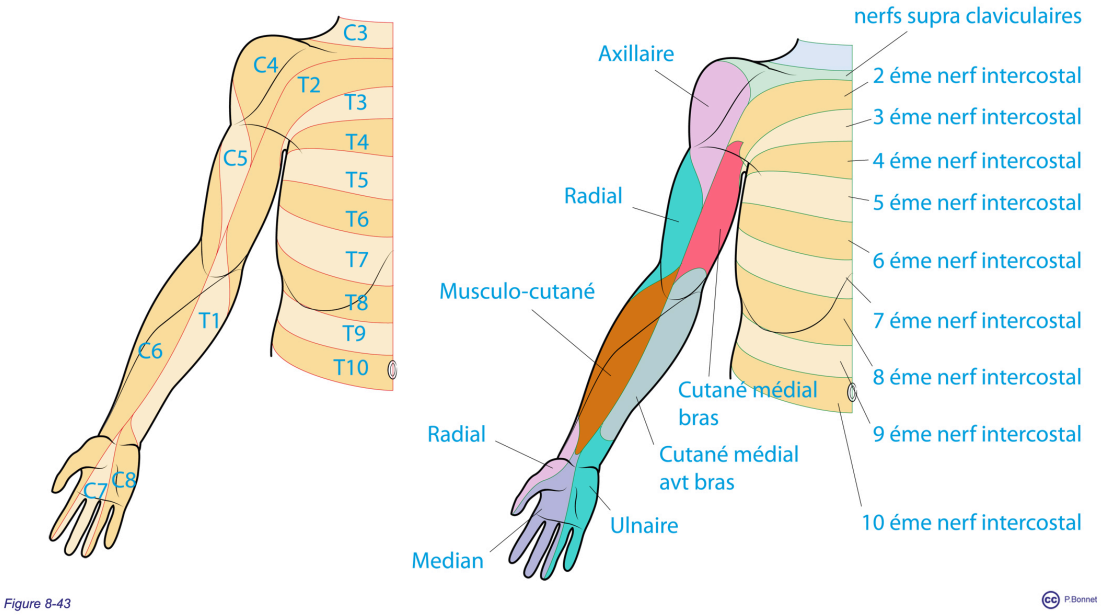

Figure 8-43 ***Dermatome et territoires d'innervation des nerfs périphériques.***

A gauche, représentation des dermatomes du thorax et du membre supérieur, à droite, innervation cutanée réalisée par les nerfs périphériques.

C– Les nerfs autonomes

Les nerfs autonomes (figure 8-44) véhiculent l'innervation des viscères :

- sensibilité viscérale
- commande effectrice autonome (fibres ortho- et para- sympathiques).

Les nerfs autonomes relient ainsi

- les rameaux antérieurs de certains nerfs spinaux (contingents OS de T1 à L2 et PS sacré en S2, S3 et S4) aux ganglions latéro-vertébraux
- certains nerfs crâniens (NC III, VII, IX et X : contingent PS crânien) aux ganglions du SNP
- les ganglions latéro-vertébraux aux plexus et ganglions pré- ou péri-vasculaires
- les plexus et gangions pré- et péri-vasculaires aux organes cibles.

Pour chaque viscère, la connaissance du cheminement de son innervation autonome effectrice (OS et PS) permet de déduire les segments médullaires responsables de la sensibilité du viscère concerné (cfr infra).

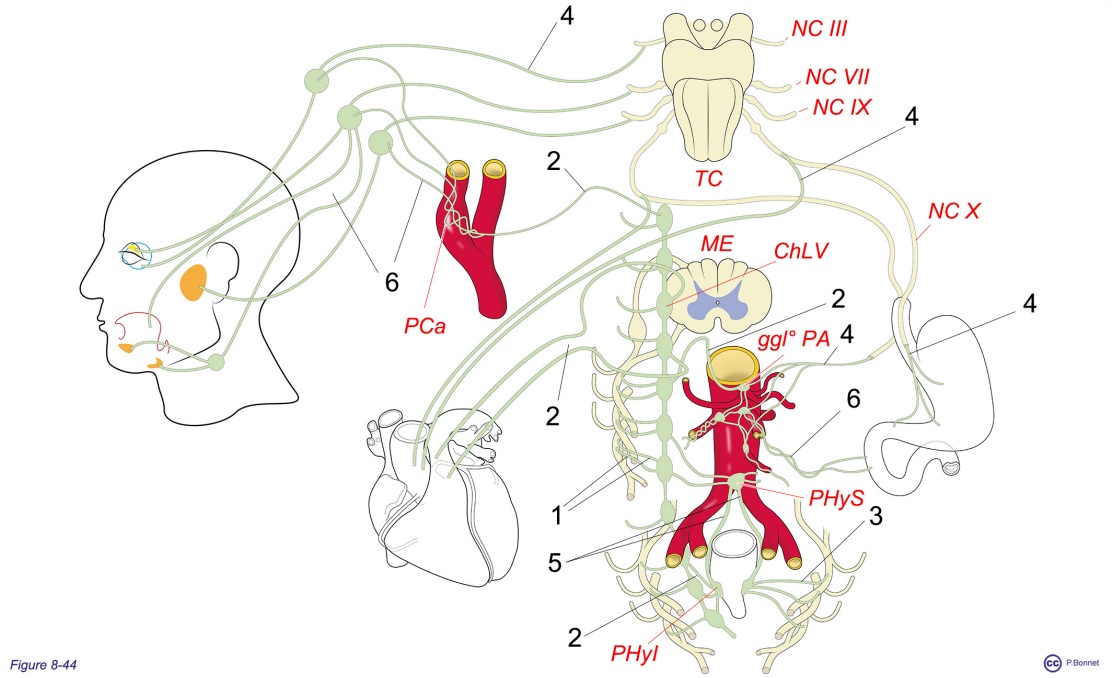

Figure 8-44 ***Nerfs autonomes.***

Les nerfs autonomes relient :

- *les rameaux ventraux des nerfs rachidiens à la chaîne ganglionnaire latéro vertébrale : rameaux communiquants gris et blancs (= 1) (voir aussi figure 8-56)*
- *La chaîne ganglionnaire latéro vertébrale (ChLV) aux plexus autonomes situés le long des axes carotidiens (PCa), des viscères thoraciques, sur la face antérieure de l'aorte abdominale (plexus pré-aortique et ganglions préaortiques (ggl° PA) ou la paroi latérale du rectum (plexus hypogastrique inférieur (PHyS)) : nerfs splanchniques cervicaux, thoraciques, lombaires et sacrés (= 2)*
- *les rameaux ventraux des nerfs rachidiens pelviens (S2, S3 et S4) au plexus hypogastrique inférieur (latéralement au rectum (PHyI)) : nerfs splanchniques pelviens (contingent PS sacré) (= 3)*
- *certains nerfs crâniens et les plexus ou organes cibles (contingent PS crânien) (= 4)*
- *le plexus hypogastrique supérieur aux deux plexus hypogastriques inférieurs : nerfs hypogastriques (= 5)*
- *les plexus péri- ou prévasculaires (carotides, aorte…) aux organes cibles en suivant le trajet de leur irrigation : pédicules vasculo-nerveux autonomes (= 6)*

2) Les ganglions du SNP

Les corps neuronaux localisés en dehors de la boîte crânienne constituent les ganglions du SNP qui regroupent (figure 8-45):

1. les ganglions spinaux localisés au niveau du trou de conjugaison sur les racines dorsale de C2 à cox
2. les ganglions des nerfs crâniens pour leur versant afférent (sensitif – sensoriel)
3. la chaîne ganglionnaire latéro-vertébrale (corps de deuxièmes neurones orthosympathiques): cervicale, thoracique, lombaire, sacrée et un ganglion impair coccygien. Ces ganglions sont connectés à toutes racines ventrales spinales par les rameaux communiquants gris et aux racines ventrales de T1 à L2 par les rameaux communiquants blancs.
4. Les ganglions préaortiques des plexus préaortiques (corps de deuxièmes neurones orthosympathiques) qui avec leur fibres d'interconnexion, portent le nom des vaisseaux émergeant : coeliaque, mésentérique… ainsi que le plexus hypogastrique supérieur face à la bifurcation aortique et les plexus hypogastriques inférieurs face aux parois rectales latérales.
5. Les ganglions des relais parasympathiques au niveau du cou et de la face (ganglions ciliaires, ptérygo-palatins, otiques et sous mandibulaires : (corps de deuxièmes neurones du parasympathique crânien)

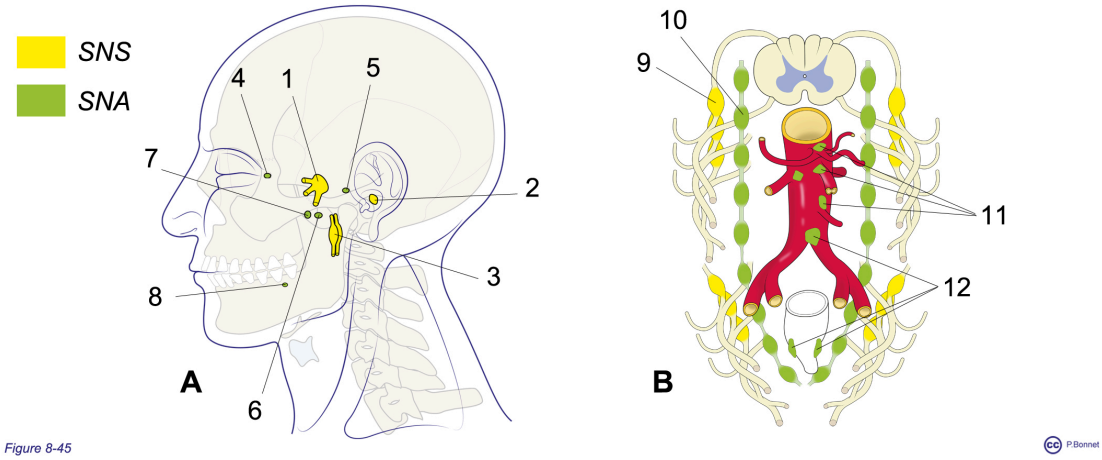

Figure 8-45 ***Ganglions du SNP.***

En jaune, corps neuronaux du système nerveux somatique (SNS), en vert corps neuronaux appartenant au système nerveux autonome (SNA).

***A** : Vue par projection sur le profil gauche des ganglions du SNP au niveau de la tête : 1 = ganglion trijumeau (NC V), 2 = ganglion vestibulaire (NC VIII), 3 = ganglion NC IX et X, 5 = ganglion otique, 6 = ganglion géniculé, 7 = ganglion ptérygo-palatin, 8 = sous mandibulaire.*

***B** : Représentation de principe des ganglions du tronc : 9 = ganglion spinal, 10 = ganglion de la chaîne latéro vertébrale, 11 = ganglions préaortiques, 12 = ganglions des plexus hypogastriques (supérieur et inférieurs)*

C) Le système nerveux entérique

Le système digestif contient de nombreux corps neuronaux, on parle parfois d'un deuxième système nerveux (figure 8-46). Ces neurones embryologiquement ont migré des crêtes neurales pour atteindre le tube digestif. Avec leurs prolongements ils constituent deux nappes de plexus localisés

- sous la muqueuse (*plexus sous muqueux de Meissner*), régulant l'activité

sécrétoire

- entre les couches musculaires lisses circulaire et longitudinale (*plexus myentérique d'Auerbach*), régulant l'activité motrice (péristaltique)

Le système nerveux entérique présente un fonctionnement autonome modulé par les systèmes nerveux autonomes.

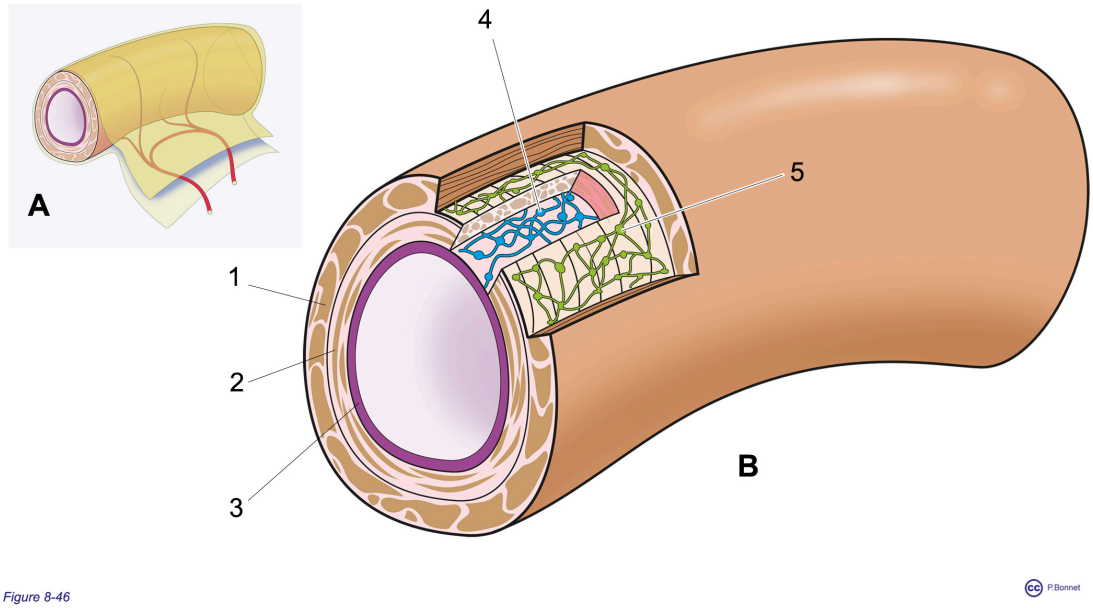

Figure 8-46 ***Le système nerveux entérique.***

***A** : Portion d'intestin grêle et son méso (mésentère)*

***B** : Agrandissement : 1 = couche musculaire longitudinale externe, 2 = couche musculaire circulaire interne, 3 muqueuse intestinale, 4 = plexus nerveux sous-muqueux, 5 = plexus nerveux myentérique*

section 5 : approche fonctionnelle

Section 5

Approche fonctionnelle du SN : voies motrices et sensitives, système nerveux autonome (SNA)

Introduction.

Cette section analyse brièvement les trajets empruntés par les efférences et les afférences tant au niveau du SNC que du SNP. Ces trajets définissent les grandes voies, efférentes ou afférentes.

Les voies de commande, efférentes, se divisent

- en voies motrices soit volontaires et conscientes qui contrôlent la contraction des muscles striés squelettiques (à partir du cortex cérébral des aires motrices), soit involontaires et inconscientes (à partir de centres sous corticaux) qui contrôlent la motricité automatique et le tonus musculaire.
- en voies efférentes autonomes, involontaires et inconscientes qui commandent la contraction des muscles lisses et différentes sécrétions. Elles constituent deux systèmes purement effecteurs, le sympathique (ou orthosympathique OS : colonnes intermédiaires de la moëlle thoraco-lombaire (T1-L2)) et le parasympathique (PS : centres dans le tronc cérébral et les

colonnes intermédiaires des segments médullaires (S2, 3 et 4)).

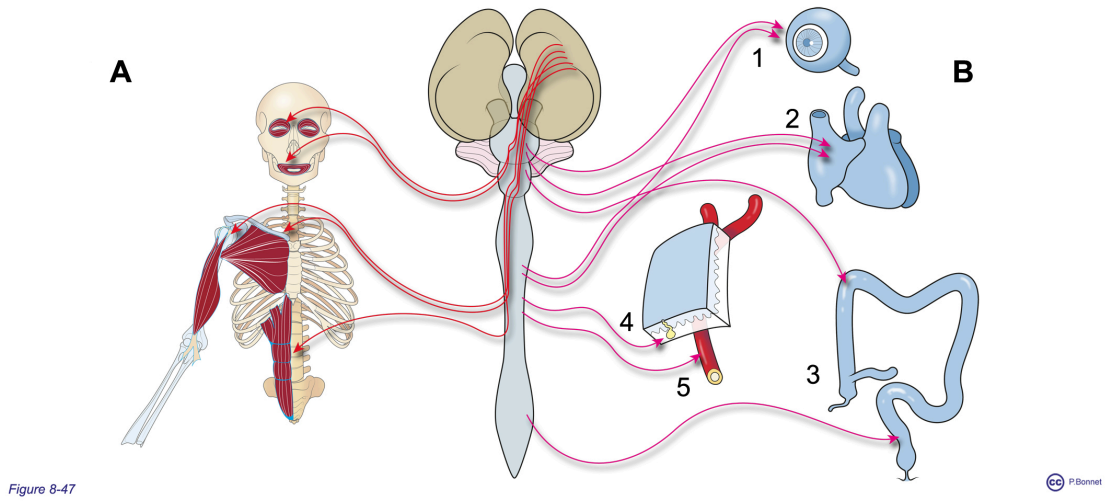

Figure 8-47 ***Efferences.***

***A** : Efférences somatiques : contrôle volontaire de la contraction des muscles striés squelettiques.*

***B** : Efférences autonomes : contrôle involontaire de la contraction musculaire lisse (ex : diamètre pupillaire (1), modulation de la contraction intestinale (3), contraction des vaisseaux sanguins (5)), modulation de la fonction cardiaque (2) ou commande sécrétoire (ex : glandes sudoripares (4)).*

Les voies afférentes se divisent en

1. Voies de la sensibilité (qui aboutissent aux aires somesthésiques corticales) qui véhiculent de façon plus ou moins consciente différentes sensibilités (toucher, pression, tension, douleur, chaleur) à partir de récepteurs simples situés dans le revêtement cutané, les viscères, muscles ou tendons. Les récepteurs sont divisés en mécanocepteurs, thermocepteurs et nocicepteurs. On distingue

    - Extérocepteurs du revêtement cutané

- Intérocepteurs situés à l'intérieur du corps
- Propriocepteurs situés dans les organes de posture et de mouvement

2. Voies sensorielles qui véhiculent des informations olfactives, visuelles, auditives ou gustatives à partir de récepteurs perfectionnés (parfois de véritables organes comme l'œil ou l'oreille interne). Ces voies et leurs organes de réception (récepteurs gustatifs et télorécepteurs (odorat, vue et audition) sont abordés dans la section 6 de ce chapitre.

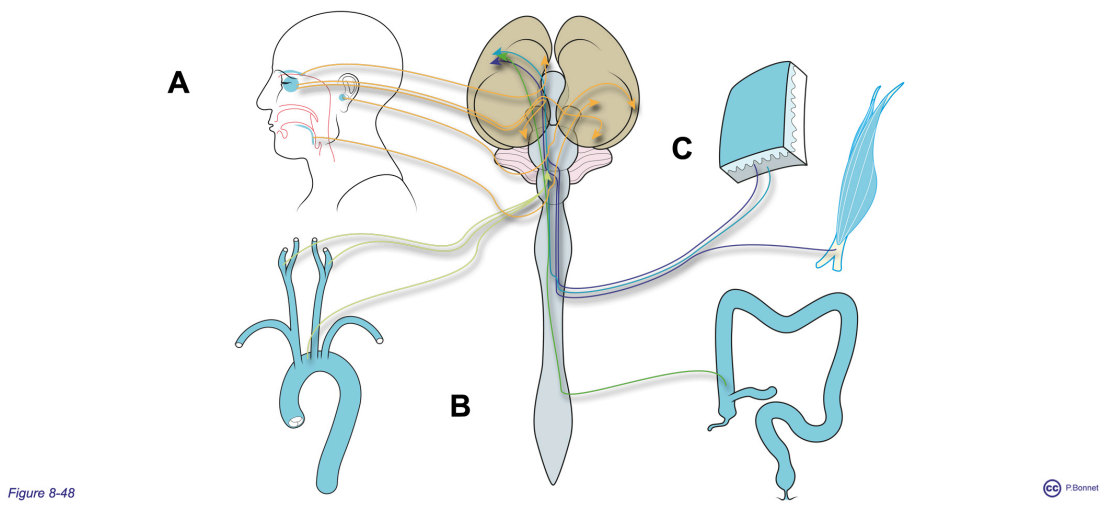

Figure 8-48 ***Afférences.***

***A** : Informations sensorielles : olfaction, vue, audition, goût*

***B** : Informations viscérales : tension des parois (organes creux), récepteurs douloureux, tension et position musculaires et tendineuses*

***C** : Informations tactiles, thermiques et douloureuses*

Régles générales.

Afin de simplifier l'approche, il est possible d'établir quelques règles pour caractériser les voies effectrices et les voies de la sensibilité (figures 8-49, 8-50 et 8-51). Ces règles peuvent souffrir d'exceptions.

- 1) Toutes les voies sont dites croisées. L'hémisphère droit reçoit les informations en provenance de l'hémicorps gauche et vice versa. L'hémisphère droit commande la motricité volontaire de l'hémicorps gauche et vice versa. Le croisement des fibres afférentes ou efférentes porte le nom de décussation. La décussation peut se faire au niveau de la moëlle épinière (décussation spinale) ou au niveau du tronc cérébral.
- 2) La commande motrice se localise ventralement par rapport aux neurones de la sensibilité :
    - L'aire motrice est précentrale, l'aire sensitive primitive est rétro centrale
    - Le deuxième neurone moteur occupe la corne antérieure de la moëlle, le corps du premier neurone sensitif se trouve dans le ganglion spinal et la connexion médullaire se fait via la corne postérieure.
    - Les fibres effectrices quittent la moëlle via les radicelles et racines ventrales, les fibres afférentes gagnent la moëlle via les radicelles et racines dorsales.
- 3) Les voies de la sensibilité seront différentes en fonction du type d'information véhiculée.
- 4) La voie motrice volontaire est dite monosynaptique : le premier neurone (protoneurone), hémisphérique (frontale ascendante) se connecte avec le deuxième neurone (deutéroneurone) au niveau de la corne antérieure de la moëlle. L'axone de ce deuxième neurone se connecte à la fibre musculaire striée par la plaque motrice. La voie sensitive est polysynaptique. Le corps du premier neurone sensitif est localisé dans le ganglion spinal, son prolongement distal véhicule l'information venant de la périphérie (enveloppe cutanée,...) et son prolongement proximal se connecte avec des neurones de

la corne postérieure de la moëlle ou au niveau du tronc cérébral. Certaines voies motrices sont polysynaptiques : contrôle des mouvements automatiques ou réflexes.

- 5) Les voies sensitives passent par un relais thalamique avant d'atteindre le cortex pariétal, à l'exception de la voie olfactive.

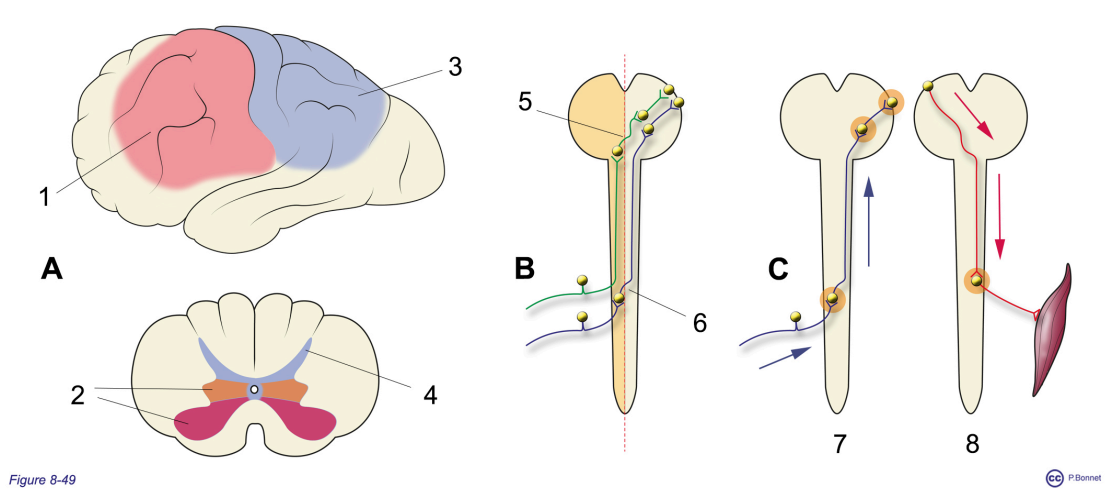

Figure 8-49 ***Grandes règles de description des voies.***

***A** : Ventralement se retrouvent les aires motrices (= 1), les deuxièmes neurones moteurs et les premiers neurones effecteurs autonomes (= 2). Dorsalement se trouvent les aires de réceptivité sensitive (= 3) et la corne sensitive de la moëlle (= 4)*

***B** : Les voies sont croisées avec une décussation soit au niveau du tronc cérébral (= 5 ou 8) soit spinale (= 6 ou 7)*

***C** : Les voies peuvent être polysynaptiques (= 6 et 7) ou monosynaptiques (= 8)*

- 6) Les neurones de ces voies sont « rangés » de façon précises en fonction de l'origine ou de la destination de l'information véhiculée (somatotopie). Au niveau hémisphérique, cet arrangement dessine un homonculus moteur sur la frontale ascendante et un homonculus sensitif sur la pariétale ascendante.

L'homonculus représente un hémicorps dont les proportions sont tributaires de l'importance de l'innervation motrice ou sensitive des régions concernées : grandes surfaces pour le visage ou la main (très grande densité de récepteurs sensitifs, nombreuses unités motrice), surface réduite pour le tronc. L'organisation des noyaux thalamiques présente également cette somatotopie.

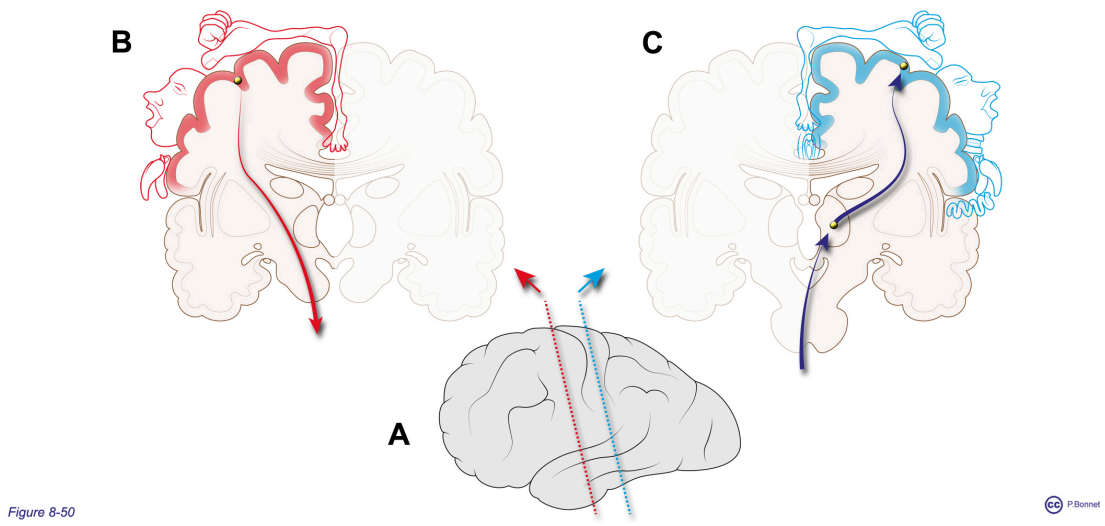

Figure 8-50 ***Homonculus moteur et Homonculus sensitif.***

***A** : Plan des coupes par la frontale ascendante (B) et la pariétale ascendante (C)*

***B** : homonculus moteur*

***C** : homonculus sensitif*

- 7) Les voies empruntées seront nommées en fonction de la direction et du sens des informations véhiculées et de la localisation des fibres: tractus spino-thalamique latéral ou antérieur, tractus cortico-spinal ventral ou latéral...
- 8) les voies sont représentées schématiquement par un tracé sur un fond fait de coupes successives de la moëlle, et de l'encéphale.

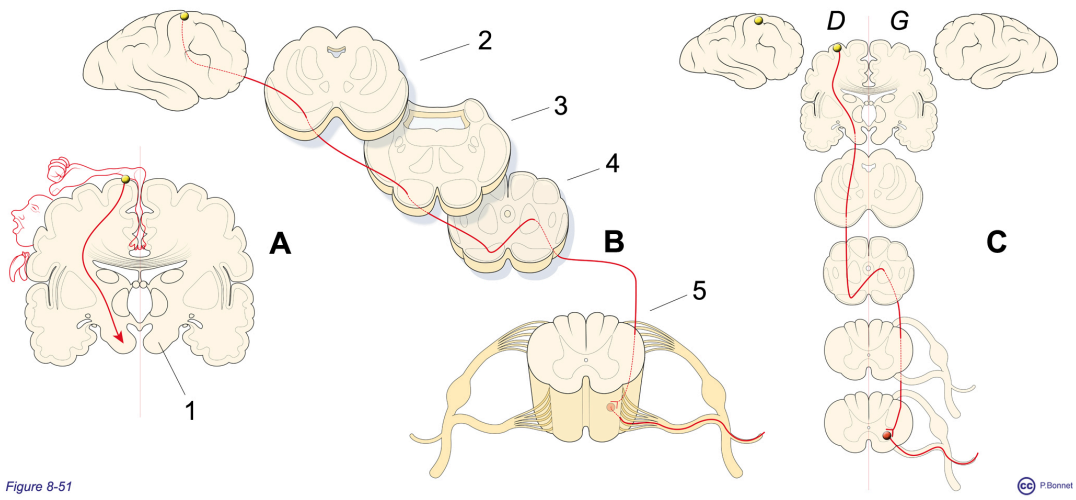

Figure 8-51 ***Modalités de représentation des voies nerveuses.***

Exemple de la voie motrice directe (voir ci-dessous)commandant un muscle de la partie dorsale du tronc

***A** : Le premier neurone est cortical (lobe frontal, cfr homonculus moteur), son axone traverse l'hémisphère homolatéral (capsule interne) pour atteindre le pédoncule cérébral homolatéral (= 1).*

***B** : Ces fibres constituent le faisceau pyramidal qui descend au sein du tronc cérébral (2 = mésencéphale, 3 = pont et 4 = bulbe) pour croiser la ligne médiane au niveau bulbaire (= décussation des pyramides). Le faisceau devient alors le tractus cortico-spinal latéral (= 5) qui rejoint dans le cordon latéral de la moëlle le segment ou se trouvent les deuxièmes neurones responsables de l'innervation du myotome concerné. L'axone du deuxième neurone s'engage dans les radicelles ventrales et la racine du nerf spinal concerné et emprunte le rameau postérieur du nerf rachidien pour rejoindre la fibre musculaire (l'exemple concerne l'innervation des muscles postérieurs du rachis).*

***C** : Ce chemin est représenté par une succession de coupes « traversées » par le trajet décrit, les coupes sont disposées céphalo-caudalement, la voie est regardée de face.*

Les voies sensitives.

Les afférences sensitives comportent de façon simplifiée, les voies qui concernent les informations de l'enveloppe cutanée (extéroceptives), celles qui concernent la position et le mouvement des muscles et articulations (proprioceptives) et celles qui concernent la sensibilité des viscères (intéroceptives).

Les voies extéroceptives et proprioceptives véhiculent des sensibilités :

- Conscientes, distinctes en fonction de la sensibilité véhiculée
    - Informations de sensibilité douloureuse, nociceptive, thermique, tactile grossière (protopathique) prurigineuse et libidineuse : tractus spino-thalamiques latéral et antérieur : décussation spinale
    - Informations de sensibilité tactile fine (épicritique ou discriminative) et de proprioception consciente (perception consciente de la position spatiale du corps) : tractus spino-thalamique dorsal (gracile et cunéiforme) : décussation au niveau du tronc cérébral
- Inconscientes qui renseignent le cervelet les informations de position et de tension des muscles, os et tendons : tractus spino-cérébelleux non détaillés ici

Les voies interoceptives sont évoquées en parallèle des systèmes autonomes (OS et PS).

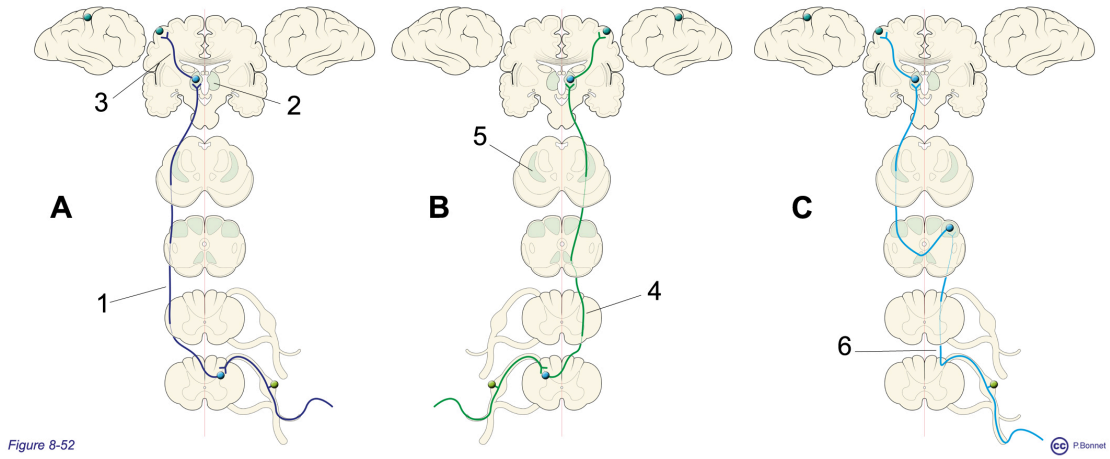

Figure 8-52 ***Les voies sensitives.***

***A** : Voie nociceptive thermique et douloureuse : après une décussation spinale, emprunte le tractus spino-thalamique latéral (= 1) pour rejoindre le thalamus (= 2) puis le cortex somesthésique via la capsule interne (= 3)*

***B** : Voie de la sensibilité protopathique , prurigineuse et libidineuse : après une décussation spinale, emprunte le tractus spino-thalamique antérieur (= 4) pour rejoindre via le lemniscus médian (= 5) le thalamus (= 2) puis le cortex somesthésique via la capsule interne (= 3)*

***C** : Voie de la sensibilité épicritique et de la proprioception consciente: elle emprunte les tractus cunéiforme ou gracile (= 6), décusse au niveau bulbaire pour rejoindre via le lemniscus médian (= 5) le thalamus (= 2) puis le cortex somesthésique via la capsule interne (= 3)*

Les voies motrices.

Les voies motrices contrôlant l'activité des unités motrices striées squelettiques se répartissent en deux groupes :

- Le premier est appelé voie directe et commande la motricité volontaire. Elle se compose

    - Du tractus cortico-nucléaire (commande des noyaux moteurs des nerfs crâniens du tronc cérébral, essentiellement hétéro-latéraux)
    - Du tractus pyramidal (nommé ainsi pour représenter la pyramide dessinée par les fibres descendant du cortex en se concentrant) donnant
    - Le tractus cortico spinal latéral issu d'une décussation bulbaire de 80% des fibres du tractus pyramidal
    - Le tractus cortico-spinal antérieur issu des 20 % restant des fibres du tractus pyramidal qui décusseront au niveau spinal
- L'autre est dit indirecte et intervient dans la motricité automatique et le tonus musculaire. Il se compose de plusieurs voies, qui ne sont pas détaillées ici, constituant fonctionnellement une commande appelée extra pyramidale.

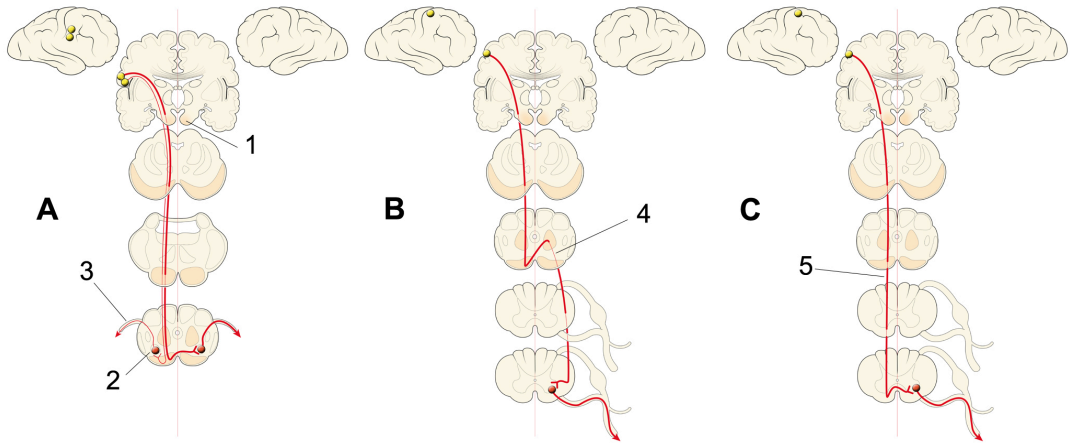

Figure 8-53 ***Les voies motricesdirectes***

***A** : Tractus cortico-nucléaire commandant la motricité des nerfs crâniens issus du tronc cérébral :motricité de la face, déplacement des globes oculaires, mouvements de la langue....*

Après passage par la capsule interne, il emprunte le pédoncule cérébral (= 1) pour aboutir aux noyaux des nerfs crâniens (= 2) émergeant du tronc cérébral (= 3), essentiellement sur un mode croisé cependant non exclusif.

***B** : Tractus cortico-spinal latéral (= 4) commandant 80 % de la motricité dépendant des cornes antérieures de la moëlle. Après passage par la capsule interne, il emprunte le pédoncule cérébral (= 1) pour aboutir via le faisceau pyramidal à la région du bulbe où il croise la ligne médiane pour former à proprement dit le tractus cortico-spinal latéral au sein du cordon latéral de la moëlle.*

***C** : Tractus cortico-spinal antérieur ou ventral (= 5) commandant les 20 % restant de la motricité dépendant des cornes antérieures de la moëlle. Après passage par la capsule interne, il emprunte le pédoncule cérébral (= 1) pour aboutir via le faisceau pyramidal à la région du bulbe puis former le tractus cortico-spinal antérieur au sein du cordon antérieur de la moëlle. Il croise la ligne médiane au sein du segment de moëlle pour atteindre la corne antérieure, il concerne l'innervation des muscles axiaux.*

Le sympathique et le parasympathique.

Les systèmes (ortho)sympathique et parasympathique réalisent, en réponse à diverses informations (pression artérielle, remplissage vasculaire, biochimie sanguine et interstitielle (PH, pression partielle en O2, émotion, température…) arrivant à des centres encéphaliques, une réponse permettant de rétablir les paramètres de base du milieu intérieur (homéostasie). La réponse homéostasique prend diverses formes : modification du rythme cardiaque, du diamètre des vaisseaux ou des bronches, sudation…

OS et PS sont organisés en chaînes de deux neurones. Le premier neurone (préganglionnaire) est central et se connecte avec le deuxième neurone, post ganglionnaire dans le SNP. Les neurones postganglionnaires sont 30 fois plus nombreux que les neurones préganglionnaires qui contrôlent ainsi des cibles étendues (figures 8-54 et 8-55).

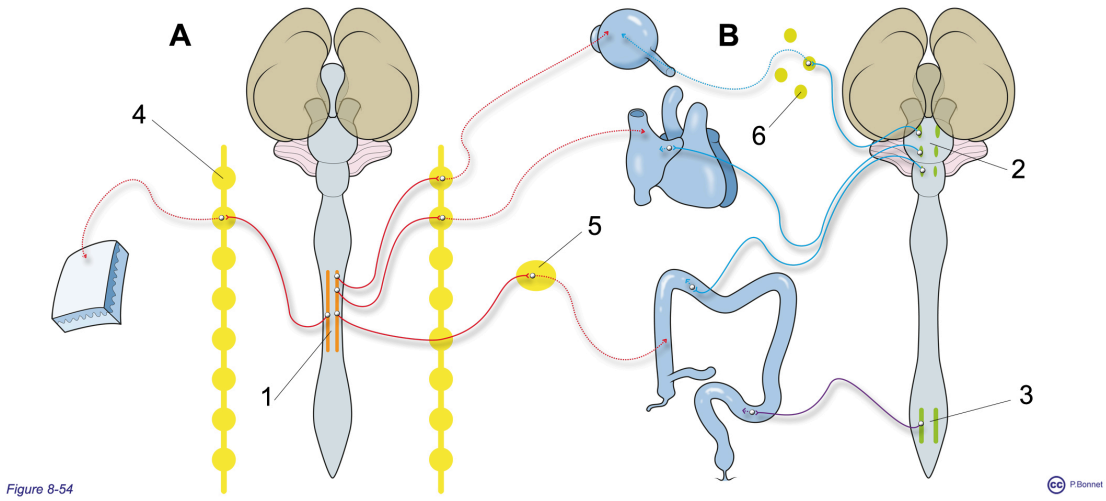

Figure 8-54 ***Connections OS et PS.***

Vue de face :

***A** : Le premier neurone OS (= 1) dans la colonne intermédio-latérale (T1 à L2) fait synapse dans les ganglions latéro vertébraux (= 4) (innervation téguments et viscères thoraciques et cervico-céphaliques) ou dans les ganglions préaortiques (= 5) (innervation des viscères abdomino-pelvi-périnéaux).*

***B** : Le premier neurone PS se localise dans les noyaux du tronc cérébral (PS crânien, = 2) ou dans la colonne intermédio-latérale des segments S2, S3 et S4 (PS sacré = 3), il fait synapse au niveau des ganglions PS céphaliques (= 6) (innervation des viscères cervico-c éphaliques) ou au sein des organes cibles thoraco-abdominaux (PS crânien) et abdomino-pelvi-périnéaux (PS sacré).*

OS et PS se différencient à plusieurs niveaux :

- L'OS agit sur l'ensemble du corps (viscères, enveloppe cutanée, tronc et membres) alors que l'action du PS se limite aux viscères du tronc et de l'extrémité cervico céphalique.
- Le premier neurone est localisé au sein du SNC, au niveau de la colonne intermédio-latérale de T1 à L2 (dessinant la corne intermédiaire) pour l'OS et

en deux localisations centrales pour le PS

  - soit au niveau de noyaux du tronc cérébral (parasympathique crânien)
  - soit au niveau de la colonne intermédio-latérale (S2, S3 et S4) (parasympathique sacré)
- La synapse entre le premier neurone et le deuxième neurone (médiateur : acétylcholine sur un récepteur nicotinique – entre neurones pré- et post-ganglionnaires) se localise dans le SNP
  - Pour l'OS la synapse premier / deuxième neurone se localise au niveau des ganglions latéro vertébraux (innervation de l'enveloppe cutanée et des viscères de la tête, du cou et du thorax) ou des ganglions préaortiques (innervation des viscères abdomino-pelviens), donc à distance de l'organe cible
  - Pour le PS destiné aux cibles de la tête la synapse premier / deuxième neurone se localise au niveau des ganglions ciliaires, otiques, géniculés et ptérygo-palatins (voir figure 8-45) soit à distance des organes cibles
  - Pour le PS destiné aux viscères thoraciques, abdominaux, pelviens et périnéaux, la synapse premier / deuxième neurone se localise au sein de l'organe cible
- Le médiateur libéré par le deuxième neurone
  - pour l'OS, est de la noradrénaline (NA) excepté pour la stimulation des glandes sudoripares (acétylcholine ou ACH)
  - pour le PS, est de l'ACH, sur un récepteur muscarinique.
- Globalement l'action du système OS permet de répondre au stress et de mobiliser les ressources de l'organisme tandis que le PS s'active dans les périodes de repos, de mise en réserve des ressources.
- Il existe en permanence une balance entre l'activation de l'OS et du PS, lorsque l'un est activé l'autre est au repos à l'exception de l'acte de reproduction ou les deux systèmes sont activés en parallèle : l'érection est stimulée par le PS, l'éjaculation (fermeture du col vésical, contraction des ampoules déférentielles et des vésicules séminales) dépend d'une commande OS.

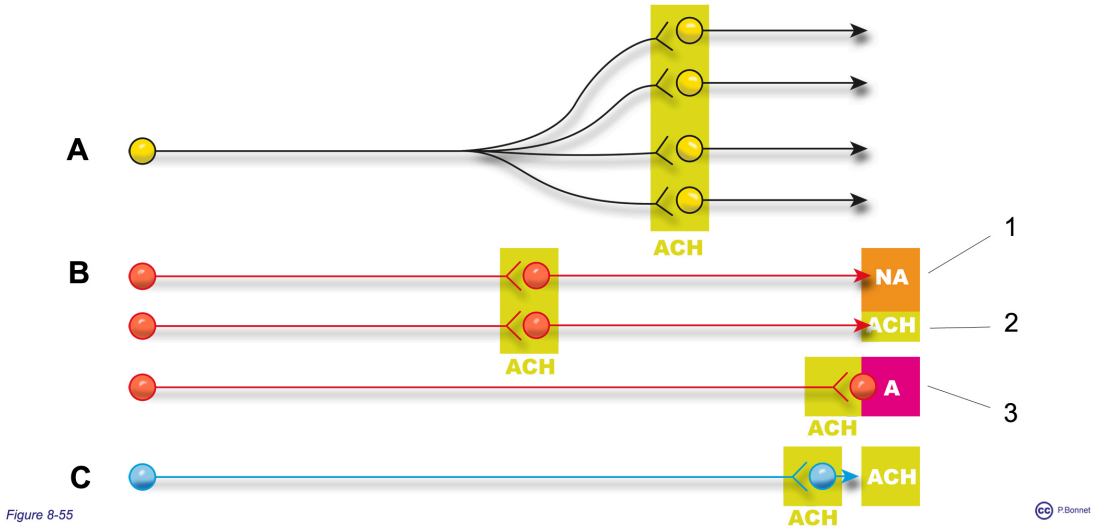

Figure 8-55 ***Médiateurs des systèmes autonomes.***

***A** : Le premier neurone contrôle plusieurs deuxièmes neurones*

***B** : Système OS : la synapse premier / deuxième neurone est cholinergique (ACH) le deuxième neurone libère au niveau du tissu cible essentiellement de la noradrénaline (NA)(1), excepté au niveau des glandes sudoripares (ACH)(2). La médullosurrénale est composée de cellules équivalentes au deuxième neurone et libère de l'adrénaline (A) (3).*

***C** : Les synapses parasympathiques sont cholinergiques (ACH).*

Les connections autonomes sont complexes, on décrit différents ganglions, plexus et nerfs autonomes repris dans la figure 8-56.

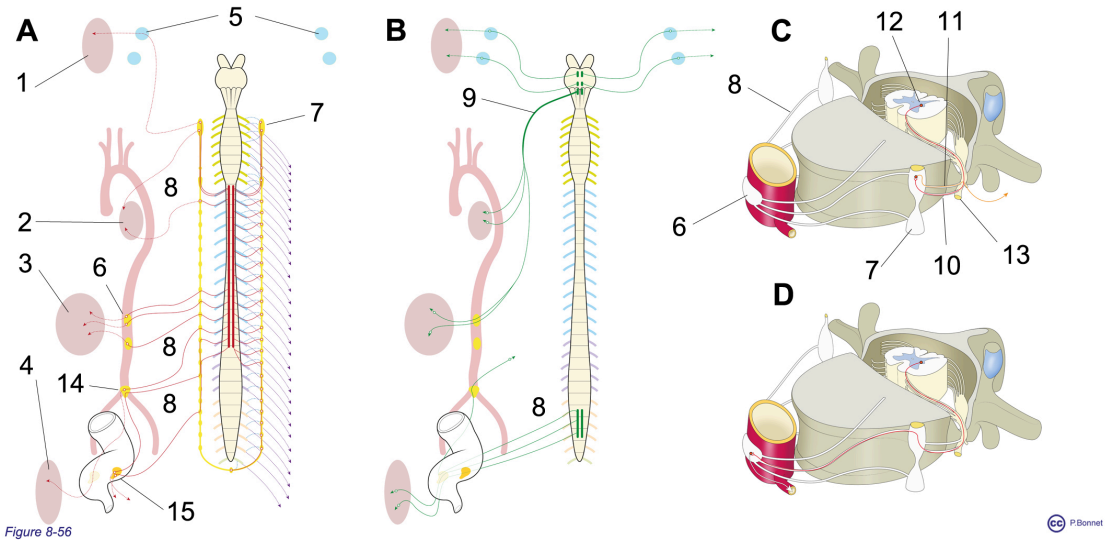

Figure 8-56 ***Ganglions, plexus et nerfs des systèmes autonomes.***

1= Viscères de la région cervico-crânienne (œil, oreille…), 2 = Viscères thoraciques (Cœur, Poumons), 3 = Viscères abdominaux (système digestif abdominal, reins, hauts uretères, gonades…), 4 = Viscères pelvi-périnéaux (vessie, bas uretère, utérus, vagin, sigmoïde et rectum, organes génitaux externes)

***A** : Innervation OS :*

> *côté gauche : innervation de l'enveloppe cutanée, tronc et membres (vasomotricité, sudation, pilo érection…) : le deuxième neurone OS est dans la chaîne latéro-vertébrale (= 7)*
>
> *côté droit : innervation viscérale, le deuxième neurone OS se trouve soit dans la chaîne latéro-vertébrale (viscères de la tête ou du thorax) soit dans les ganglions préaortiques (= 6), soit dans les plexus hypogastriques (supérieur = 14 ou inférieurs = 15), le prolongement distal du deuxième neurone atteint l'organe cible en suivant le trajet de sa vascularisation*

***B** : Innervation PS : le deuxième neurone PS se trouve soit dans un ganglion (extrémité céphalique)(=5) soit au sein de l'organe cible.*

> *Le PS crânien assure, via le NC X (vague = 9) essentiellement droit, l'innervation des viscères thoraciques et abdominaux.*
>
> *Le PS sacré (S1, S2 et S3) rejoint les plexus hypogastriques inférieurs pour innerver les viscères pelvi-périnéaux.*

***C** : Connection de la chaîne latéro-vertébrale à la branche ventrale du nerf rachidien (= 13) : le prolongement du premier neurone (= 12)de la colonne intermédio-latérale (T1 à L2) emprunte la racine antérieure, le nerf spinal et quitte la branche ventrale de ce dernier via le rameau communiquant blanc (= 10). Le prolongement du deuxième neurone OS rejoint le nerf somatique (innervation OS tégumentaire) via le rameau communiquant gris (= 11)*

***D** : Connection d'un ganglion préaortique à la branche ventrale du nerf rachidien : le prolongement du premier neurone de la colonne intermédio-latérale (T1 à L2) emprunte la racine antérieure, le nerf spinal et quitte la branche ventrale de ce dernier via le rameau communiquant blanc, traverse la chaîne ganglionnaire latéro-vertébrale pour faire synapse dans un ganglion préaortique.*

Les filets nerveux connectant la chaîne latéro-vertébrale aux ganglions préaortiques ou aux plexus hypogastriques (OS) et ceux connectant les branches antérieures des nerfs rachidiens S2, S3 et S4 aux plexus hypogastriques inférieurs portent le nom de nerfs splanchniques soit OS (nerfs splanchniques thoraciques, lombaires ou sacrés) soit PS (nerfs splanchniques pelviens)

Le sympathique et le parasympathique : relation

avec la sensibilité viscérale.

Chaque organe est innervé sur deux versants :

- Fonctionnel : l'innervation OS ou PS dépendant d'un centre localisé précisément dans le tronc cérébral ou un segment de moëlle module son fonctionnement.
- Sensitif : chaque organe possède une sensibilité, vaguement perçue consciemment, dépendant de récepteurs localisés dans la paroi de l'organe et répondant à la distension ou à certains agents biochimiques (K+, acides..), il s'agit de la sensibilité viscérale.

Le corps du premier neurone de la sensibilité viscérale se localise dans un ganglion spinal, son prolongement distal en provenance de l'organe cible rejoint le nerf spinal en suivant le chemin de la voie efférente essentiellement OS (OS et PS pour la région pelvienne, OS au niveau abdominal et thoracique), il se sépare ensuite de la voie autonome pour s'engager dans la racine dorsale.

Les segments de moëlle responsables de l'innervation OS (ou PS) d'un organe reçoivent également les informations de sa sensibilité viscérale. Connaître le segment médullaire responsable de l'innervation autonome d'un viscère permet donc de déduire le segment de moëlle responsable de sa sensibilité.

Dans la corne postérieure, les influx de la sensibilité viscérale perturbent les informations d'origine somatique reliées au segment de moëlle concerné. Il en résulte une sensation douloureuse consciente dans le territoire cutané concerné, pourtant indemne de toute lésion. On parle alors de douleur « projetée » d'un viscère sur un territoire somatique. La connaissance de ces projections permet de comprendre les signes douloureux apparaissant lors de l'atteinte d'un organe.

Les douleurs projetées sont multiples et leur connaissance essentielle en sémiologie (étude des signes des processus pathologiques) (figure 8-57):

- lors d'une stimulation douloureuse viscérale myocardique (infarctus) le malade perçoit une douleur à la face interne du bras gauche car la sensibilité viscérale du myocarde et la sensibilité cutanée (somatique) de la face interne du bras gauche sont reliées aux mêmes segments médullaires
- lors de l'inflammation de l'appendice localisé dans la fosse iliaque droite, la douleur débutera au pourtour de l'ombilic (le segment de moëlle gérant l'innervation OS de l'appendice (T10) reçoit son innervation de sensibilité viscérale de même que la sensibilité somatique de la peau péri-ombilicale (dermatome T10) (figure 8-57).
- ...

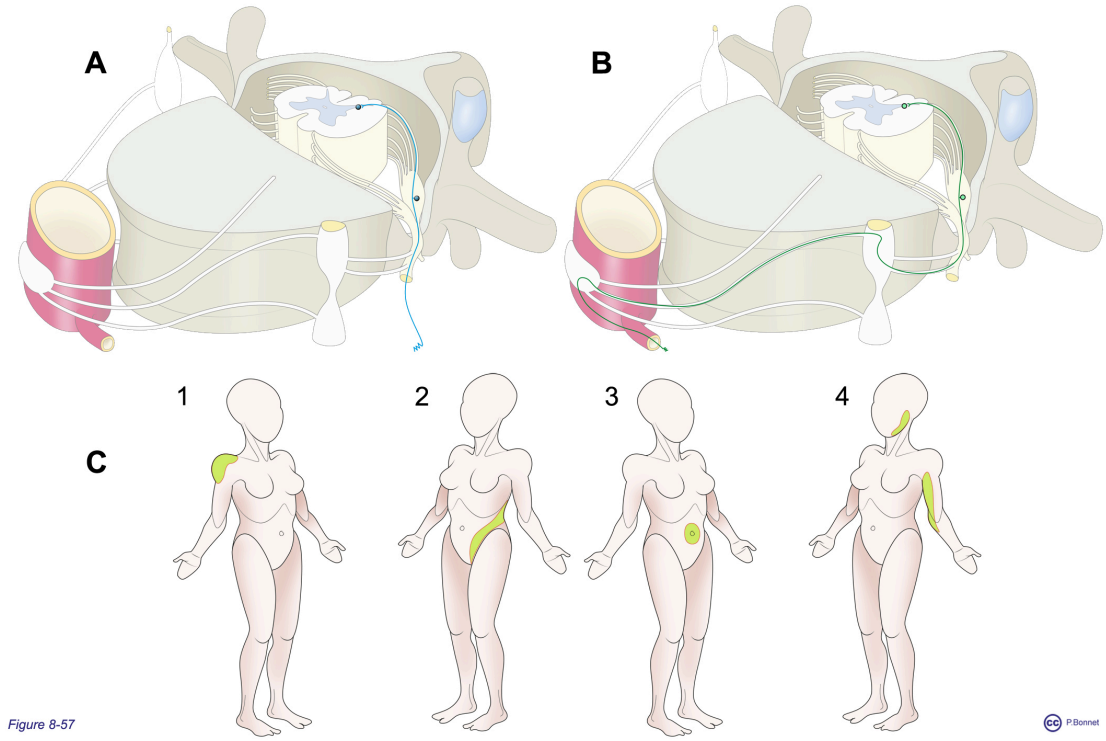

Figure 8-57 ***Douleur projetée.***

Un segment de moëlle donné,

***A** : Reçoit les informations sensitives d'un territoire cutané définissant le dermatome.*

***B** : Ce même segment reçoit les informations de sensibilité viscérale de certains organes, le prolongement périphérique de ce neurone sensitif a rejoint le nerf spinal et sa branche ventrale en suivant le chemin des fibres OS (nerfs autonomes mixtes > ganglions préaotiques > nerf splanchnique > chaîne latéro-vertébrale > rameau communiquant blanc).*

***C** : Exemples de territoire de projection de la douleur viscérale : 1 vésicule biliaire, 2 uretère gauche, 3 intestin grêle et appendice), 4 myocarde*

section 6 : les organes des sens

Section 6

Les organes des sens

Introduction.

Les perceptions d'odeurs, du goût, des sons (ondes aériennes mécaniques) et de la vision (ondes électromagnétiques dans le spectre visuel) sont reçues au niveau de récepteurs spécialisés et transmises au niveau cortical par différents nerfs crâniens.

La complexité de certains de ces récepteurs et la particularité des voies de transmission justifient de les analyser dans une section spécifique qui regroupe :

- La muqueuse olfactive et les voies olfactives (NC I)
- L'œil, ses annexes et les voies visuelles (NC II)
- L'oreille (externe, moyenne et interne) et les voies auditives (NC VIII)
- Les papilles gustatives et les voies de la gustation (NC VII, IX et X)

Muqueuse et voies olfactives.

Les molécules en suspension dans l'air inspiré ou refluant de la cavité orale vers l'oro– puis le naso-pharynx stimulent les terminaisons olfactives. Les récepteurs sont situés au sein la muqueuse respiratoire du toit des fosses nasales pour constituer la muqueuse olfactive. De ces récepteurs, des prolongements axonaux traversent la lame criblée de l'ethmoïde pour faire synapse au sein du bulbe olfactif prolongé par le tractus (bandelette) olfactif (premier nerf crânien) qui se connecte au rhinencéphale (voir section 8-3, figure 8-22) sur un mode homolatéral et sans relais thalamique.

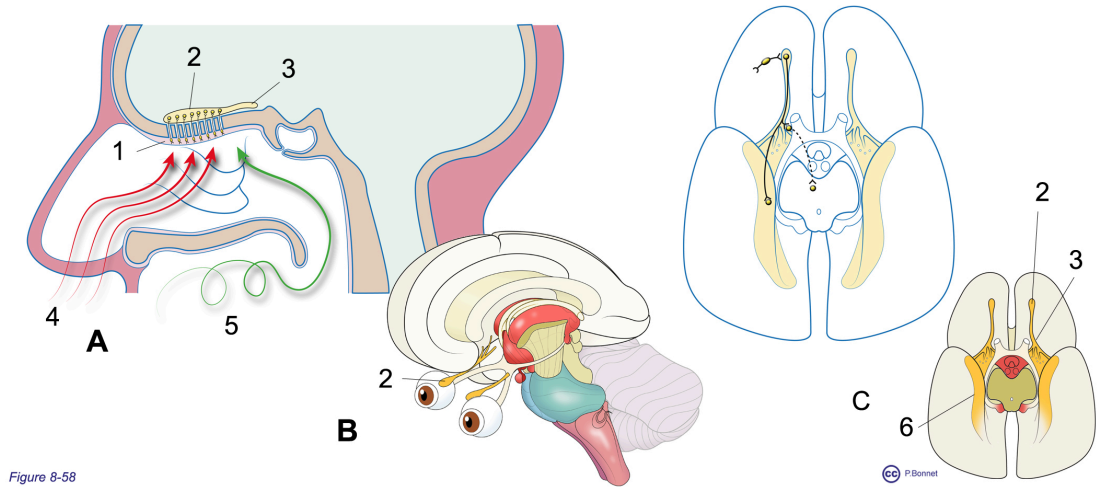

Figure 8-58 ***Voies olfactives.***

***A** : Section sagittale montrant la fosse nasale droite : 1 = muqueuse olfactive, 2 = bulbe olfactif, 3 = bandelette olfactive. Les particules en suspension proviennent du flux inspiratoire (= 4) ou d'un reflux de la cavité buccale via le naso-pharynx (= 5)*

***B** : Vue 3D oblique antérieure gauche, hémisphère gauche non représenté*

***C** : Vue inférieure montrant les voies olfactives aboutissant au rhinencéphale homolatéral (= 6)*

Œil et voies visuelles.

L'organe de la vision est le globe oculaire (figure 8-59). Les ondes électromagnétiques du spectre visible stimulent deux types de récepteurs : les cônes et les bâtonnets. Ces neurones récepteurs sont issus embryologiquement des cupules optiques, diverticules du diencéphale (voir figures 8-8 et 8-9). La portion réceptrice de ces cupules forme les deux rétines connectées au diencéphale par les deux nerfs optiques (NC II) comportant une artère centrale dont les branches courent sur la surface de la rétine. L'examen du fond du globe oculaire réalisable via un ophtalmoscope renseigne directement sur l'état de la rétine et donc du tissu nerveux, mais également sur l'aspect des vaisseaux qui se trouvent à sa surface.

La rétine tapisse le fond de la sphère que constitue le globe oculaire (diamètre de 2,5 cm) lui-même muni d'une partie antérieure transparente (cornée) alors que le restant de cette sphère (sclère) est opaque. Le globe oculaire logé au sein de l'orbite osseuse correspond à un système optique perfectionné :

- Diaphragme musculaire lisse (iris) permettant de moduler l'orifice d'entrée de la lumière (diamètre pupillaire adaptable : myosis (petit) ou mydriase (large))
- Lentille à pouvoir de réfraction adaptable (cristallin)

Le cristallin est fixé de façon radiaire au corps ciliaire par la zonule ciliaire. Lorsque la zonule se relâche, le cristallin, par son élasticité propre, augmente son bombement et ainsi son pouvoir de réfraction (vision de près).

L'œil est divisé par l'iris en une chambre antérieure (liquidienne) et une chambre postérieure (à contenu gélatineux : le corps vitré).

Sur la surface externe de la sclère s'insèrent les muscles oculomoteurs qui permettent les mouvements coordonnés des deux globes oculaires.

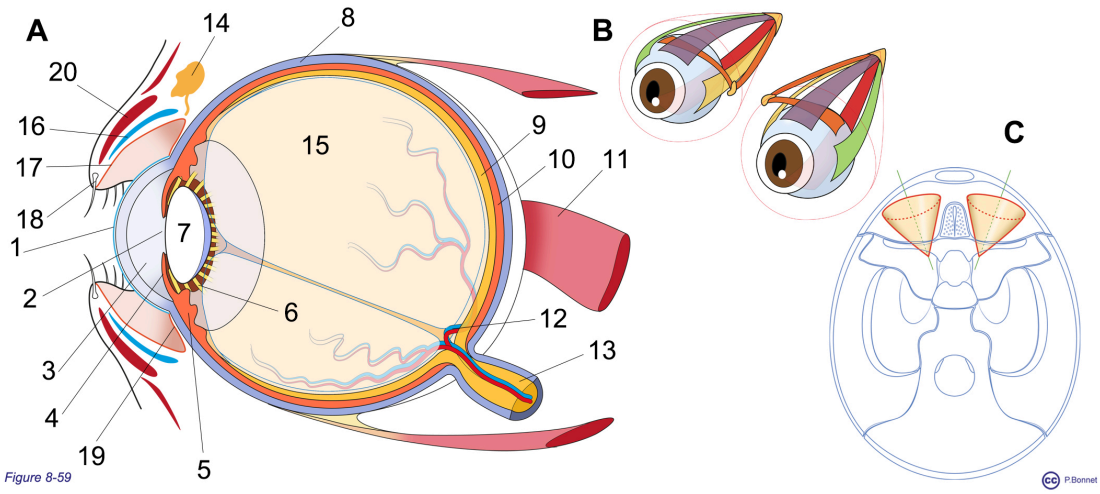

Figure 8-59 ***Globe oculaire et muscles oculomoteurs.***

***A** : Section sagittale du globe oculaire : 1 = cornée et épithélium cornéen, 2 = ouverture pupillaire, 3 = chambre antérieure, 4 = iris, 5 = corps ciliaire, 6 = zonule de Zin, 7 = cristallin, 8 = sclère, 9 = rétine, 10 = choroïde, 11 = muscle oculomoteur, 12 = vaisseaux centraux de la rétine, 13 = nerf optique, 14 = glande lacrymale, 15 = corps vitré, 16 = tarse, 17 = conjonctive palpébrale, 18 = cil, 19 = conjonctive sclérotique, 20 = muscle orbiculaire des paupières (voir figure 5-93) .*

***B** : Vue supérieure des 2 orbites, globes oculaires et muscles oculomoteurs.*

***C** : Vue supérieure de la base du crâne et position des cônes orbitaires.*

La partie antérieure du globe oculaire est recouverte par les paupières supérieures et inférieures formées d'un axe cartilagineux, de muscles striés, de glandes et d'un bord libre dessinant la fente palpébral bordée de cils. La face interne de chaque paupière est tapissée de conjonctive (dite palpébrale) qui se réfléchit sur la sclère (conjonctive dite bulbaire) pour donner ensuite un revêtement transparent et non vascularisé à la surface de la cornée (épithélium cornéen).

Les glandes lacrymales (au sein des paupières) (figure 8-60) déversent continuellement les larmes à la surface du globe oculaire, larmes répandues par le battement palpébral (muscles orbiculaires des paupières). Les larmes sont récupérées dans l'angle interne de la fente palpébral par des conduits cartilagineux aboutissant au niveau du méat inférieur des fosses nasales (canal et sac lacrymal).

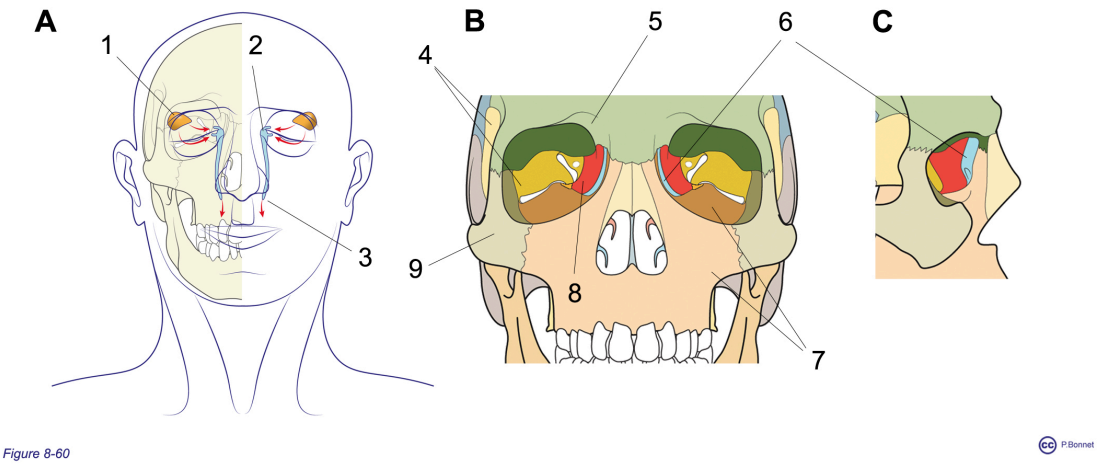

Figure 8-60 ***Voies lacrymales.***

***A** : Vue de face, 1 = glande lacrymale, 2 = sac lacrymal, 3 = abouchement au niveau du méat inférieur des fosses nasales.*

Constitution osseuse de l'orbite :

***B** : Face : 4 = sphénoïde, 5 = frontal, 6 = lacrymal, 7 = maxillaire, 8 = ethmoïde, 9 = zygomatique*

***C** : Profil droit.*

La vision est perçue par le cortex récepteur du lobe occipital organisé sur les berges de la scissure calcarine. Les voies optiques (figure 8-61) font relais au niveau thalamique, avant de rejoindre l'aire corticale occipitale. Des connexions

complexes permettent également une série de mouvements réflexes en relation avec la position de la tête ou les informations auditives et l'adaptation du système optique oculaire (diamètre pupillaire). Ces différentes connexions font intervenir les corps géniculés (thalamus) et les tubercules quadrijumeaux (mésencéphale).

Les voies visuelles sont croisées si l'on considère le croisement non pas en terme d'œil (droit ou gauche) mais bien en terme de champ visuel pour chaque œil (champ visuel droit ou gauche, supérieur ou inférieur).

- Le champ visuel droit correspond à la vision des objets situés à la droite du sujet étudié, dont les images se projettent sur la rétine nasale de l'œil droit et temporale de l'œil gauche.
- Le champ visuel gauche correspond à la vision des objets situés à la gauche du sujet étudié, dont les images se projettent sur la rétine temporale de l'œil droit et nasale de l'œil gauche.

De même,

- Le champ visuel inférieur correspond à la vision des objets situés sous le sujet étudié, dont les images se projettent sur la rétine supérieure des deux yeux.
- Le champ visuel supérieur correspond à la vision des objets situés au dessus du sujet étudié, dont les images se projettent sur la rétine inférieure des deux yeux.

Partant de la rétine, les deux nerfs optiques se dirigent en arrière et médialement pour former sous le IIIème ventricule, le chiasma optique qui permet le croisement des fibres en fonction du champ visuel. Ensuite les bandelettes optiques aboutissent aux corps géniculés latéraux (thalamus) d'où partent les radiations optiques supérieures et inférieures vers le cortex occipital.

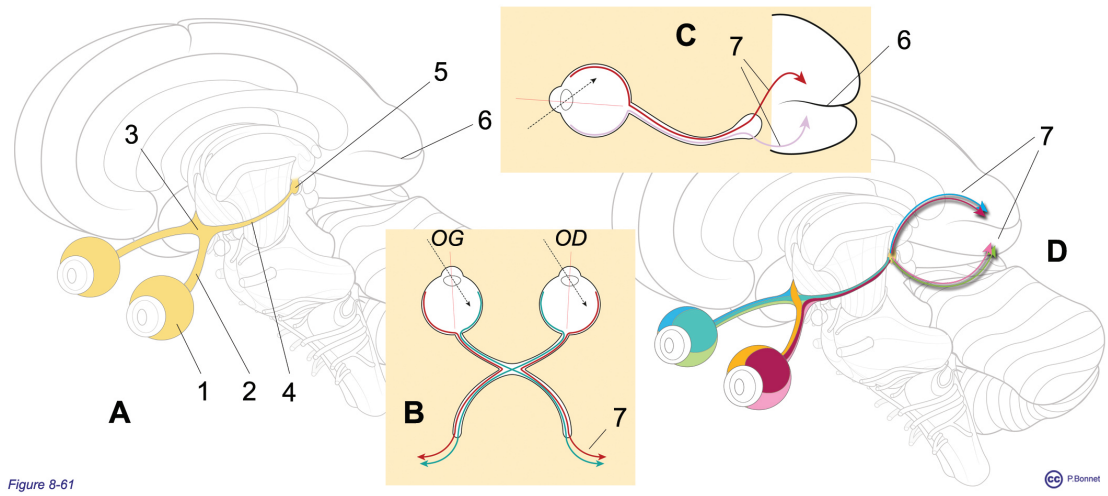

Figure 8-61 ***Voies visuelles.***

***A** : Vue antéro latérale droite de l'encéphale, hémisphère gauche non représenté, voies optiques 1 = rétine, 2 = nerf optique, 3 = chiasma, 4 = bandelette optique, 5 = corps genouillé latéral et 6 = scissure calcarine (face interne du lobe occipital droit), 7 = radiations optiques*

***B** : Vue supérieure des voies optiques : le champ visuel externe (ici gauche) se projette sur la rétine nasale de l'œil gauche (OG) et la rétine temporale de l'œil droit (OD)*

***C** : Vue latérale des voies optiques : le champ visuel inférieur se projette sur la rétine supérieure*

D** : Résumé des projections des quadrants du champ visuel, vue identique à **A

Oreille et voies auditives.

La perception des sons (onde de pression aérienne) est réalisée grâce à un organe pair localisé au niveau de l'os temporal (voir figure 5-22). L'oreille se compose (figure 8-62) :

- D’un pavillon, formé de cartilages recouverts de tissu cutané
- D’un conduit (conduit auditif externe) qui débute au pavillon (méat acoustique externe) et pénètre à l’intérieur de l’os temporal pour se terminer par une membrane, le tympan
- D’une cavité aérienne (oreille moyenne) logée au sein de l’os temporal, séparée du conduit auditif externe par le tympan, communiquant avec le naso-pharynx par un conduit ostéo-cartilagineux (trompe d’Eustache) et en relation avec la cavité liquidienne de l’oreille interne (fenêtres du vestibule et cochléaire).
- D’une cavité liquidienne (oreille interne), logée au sein de l’os temporal et contenant l’endo- et la périlymphe, où se situent les neurones récepteurs (columelle – cellules ciliées (sons) et canaux semi-circulaires (mouvements / équilibre)) qui se connecteront au NC VIII.

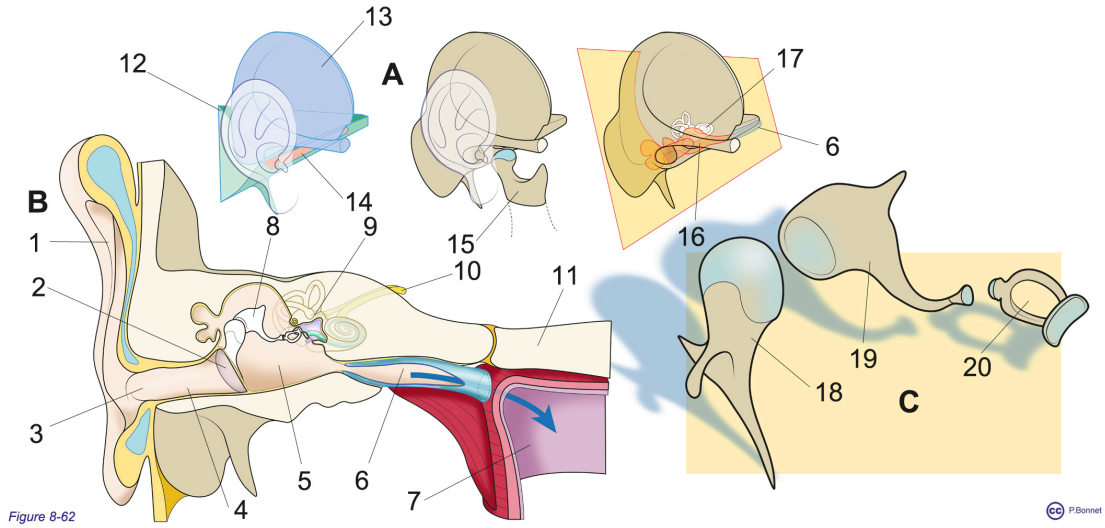

Figure 8-62 ***Oreille externe et moyenne, osselets.***

A** : Vue latérale de l'os temporal D, 13 = écaille, 12 = rocher, 14 = os tympanique, 15 = branche montante de la mandibule, 16 = cavités aériennes, 17 = oreille interne (cavité liquidienne), plan de section donnant **B

***B** : Oreille externe : pavillon = 1, méat acoustique externe = 3, conduit auditif externe = 4 fermé par le tympan = 2. Oreille moyenne : cavité propre = 5 communiquant via la trompe auditive (d'Eustache) = 6 avec le naso-pharynx = 7 (sous l'os occipital = 11) et contenant la chaîne des osselets = 8. Oreille interne = 9 et nerf VIII, cochléo-vestibulaire, sortant par le méat acoustique interne = 10*

***C** : Chaîne des osselets : marteau (malleus) = 18, enclume (incus) = 19 et étrier (stapes) = 20*

Accolée à la face médiale du tympan se trouve la chaîne des osselets : le marteau, l'enclume et l'étrier.

- Le marteau (malleus) est fixé à la membrane tympanique
- L'enclume (incus) s'articule avec le marteau et l'étrier
- L'étrier (stapes) s'articule avec l'étrier et se termine avec sa base emboîtée dans la fenêtre du vestibule

Les vibrations occasionnées par les sons au niveau du tympan sont répercutées par la chaîne des osselets aux liquides de l'oreille interne.

La cavité de l'oreille moyenne communique avec des espaces aériens creusés au sein de la mastoïde.

La cavité liquidienne de l'oreille interne dessine un volume complexe, le labyrinthe osseux rempli de périlymphe et divisé en vestibule, canaux semi-circulaires et cochlée. (figure 8-63) Ce labyrinthe osseux contient le labyrinthe membraneux rempli d'endolymphe et divisé en

- Labyrinthe vestibulaire (utricule, saccule et conduits semi-circulaires)
- Labyrinthe cochléaire

Les cellules réceptrices localisées au niveau du labyrinthe vestibulaire (utricule, saccule, canaux semi-circulaires) sont sensibles à la gravité et aux déplacements de l'endolymphe occasionnés par les accélérations linéaires ou angulaires de la tête et donnent un influx afférent par le nerf vestibulaire (rôle dans l'équilibre).

La vibration de la chaîne des osselets transmise par fenêtre vestibulaire (oblitérée par la base de l'étrier et un ligament annulaire) se transmet à la périlymphe et l'endolymphe du labyrinthe cochléaire où les cellules réceptrices sont stimulées en fonction de la fréquence de la vibration et donnent un influx afférent par le nerf cochléaire (rôle dans l'audition).

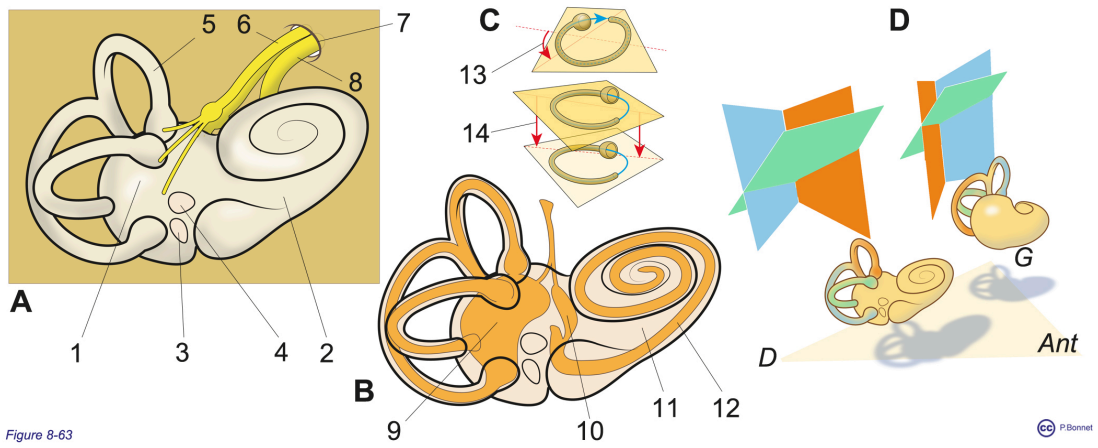

Figure 8-63 ***Oreille interne.***

***A** : Labyrinthe osseux : 1 = vestibule, 2 = cochlée, 3 = fenêtre de la cochlée, 4 = fenêtre du vestibule, 5 = canal semi-circulaire, 6 = nerf vestibulaire, 7 = méat acoustique interne, 8 = nerf cocléaire (NC VIII = 6 + 8)*

***B** : Labyrinthe membraneux composé du labyrinthe vestibulaire (utricule = 9 et saccule = 10) et du labyrinthe cochléaire (périlymphe = 11 et conduit cochléaire rempli d'endolymphe = 12)*

***C** : 13 = accélération dans le plan du canal : mise en mouvement du liquide, 14 = accélération perpendiculaire au plan du canal sans mouvement subséquent du liquide*

***D** : Position des plans des canaux semi-circulaires G et D.*

Le nerf vestibulo-cochléaire ou NC VIII, quitte alors la face supérieure du rocher par le méat acoustique interne.

Les voies auditives passent par le tronc cérébral essentiellement de façon hétéro-latérale pour atteindre le colliculus inférieur (mésencéphale) puis corps géniculé médial (relais thalamique) avant de former les radiations auditives pour atteindre l'aire auditive primaire au niveau du cortex temporal (Figure 8-64).

Les voies vestibulaires, complexes, interviennent dans le contrôle de la musculature du tronc (maintien antigravitionnel), les mouvements coordonnés de la tête et des globes oculaires avec un contrôle cérébelleux.

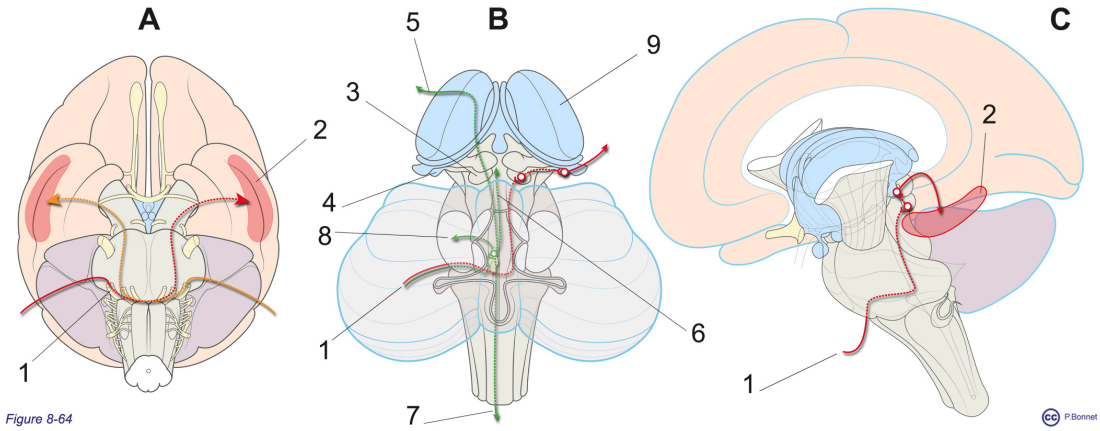

Figure 8-64 ***Voies auditives.***

***A** : Vue inférieure de l'encéphale montrant globalement les voies cochléaires (audition)(1 = NC VIII et 2 = cortex temporal)*

***B** : Vue postéro supérieure du tronc cérébral par transparenceau travers du cervelet, hémisphères non représentés : Voies vestibulaires (vert) connectées au cortex (= 5), aux noyaux occulomoteurs (= 6), au cervelet via les pédoncules (= 8) et aux neurones moteurs spinaux (= 7). Relais des voies cochléaires via le colliculus inférieur (tubercule quadrijumeaux inf./ mésencéphale) (= 3) et le corps genouillé médian (thalamus)(= 4)*

***C** : Vue antéro lat gauche de l'encéphale, hémisphère gauche non représenté ; voies cochléaires droites aboutissant au cortex temporal G (= 2)*

Papilles gustatives et voies gustatives.

La perception gustative est réalisée par les papilles gustatives que l'on retrouve au niveau de la langue, de la cavité buccale et du gosier. Elles forment les papilles

circumvallées, filiformes et fungiformes dont les afférences sont véhiculées par plusieurs nerfs crâniens : NC VII, NC IX et NC X.

Les cinq saveurs (sucré, salé, amer, acide et umami (glutamate)) sont perçues à des endroits distincts .

Après un relais thalamique, la projection des voies gustatives essentiellement ipsilatérale se fait sur le lobe insulaire (figure 8-65).

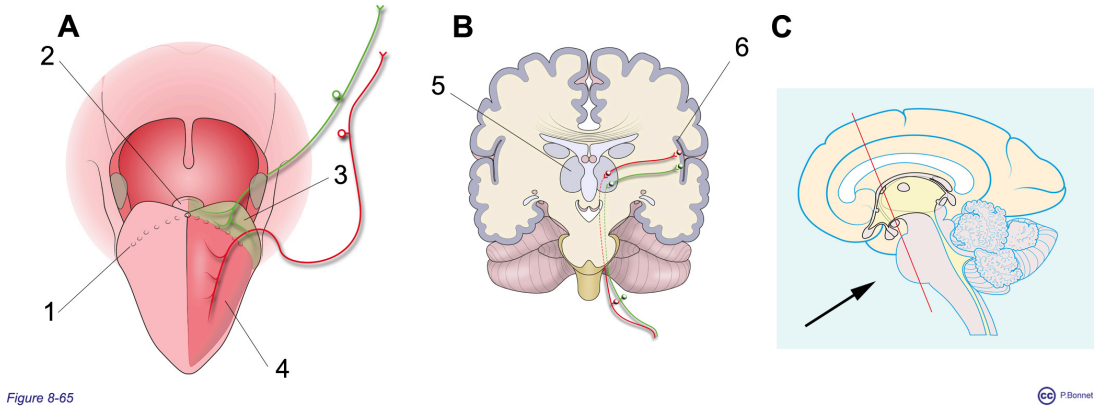

Figure 8-65 ***Voies gustatives.***

***A** : Vue de face de la langue, 1 = alignement des papilles circumvallées dessinant le « V » lingual, 2 = épiglotte, 3 = territoire gustatif du NC IX (glosso-pharyngien), 4 = territoire gustatif du NC VII (facial)*

***B** : Section frontale de l'encéphale suivant le plan matérialisé par la ligne rouge en **C**, vue de la portion postérieure de la section (flèche noire). 5 = thalamus, 6 = lobe insulaire*

CHAPITRE 9. SYSTÈME DIGESTIF

Au terme du chapitre 9, le lecteur pourra

1. *Connaître la structure générale et les fonctions globales du tube digestif*
2. *Comprendre l'origine du système digestif et en déduire sa disposition au niveau du tronc en particulier dans le sac péritonéal*
3. *Décrire les différentes parties du tube digestif*
4. *Décrire les glandes annexes au tube digestif*
5. *Comprendre et décrire les dispositifs spécifiques des vascularisations (sanguine et lymphatique) et de l'innervation du système digestif*

Introduction.

Le système digestif permet à l'organisme de puiser dans le milieu extérieur les ressources énergétiques nécessaires à son fonctionnement. Le processus de digestion, globalement, va passer par les étapes suivantes assurées par le système digestif et organisées successivement le long d'une structure tubulaire ouverte à ses deux extrémités sur le monde extérieur :

- Ingestion et broyage des aliments au niveau de l'extrémité proximale du tube (cavité orale)
- Actions enzymatiques successives via les enzymes déversées dans le tube à partir de glandes (voir définition dans la section 4) microscopiques logées dans les parois du tube ou macroscopiques connectées par des canaux macroscopiques (glandes annexes)
- Absorption des constituants moléculaires issus de la digestion (sucres, lipides, acides aminés…) et transfert par le système circulatoire à l'ensemble des

cellules de l'organisme
- Après absorption de l'eau (issue des ingesta et surtout des sécrétions digestives), stockage puis élimination des déchets (fèces) au travers de l'extrémité distale (anus)

Ces différents processus requièrent

- la progression du contenu du tube digestif (TD) : bol alimentaire puis chyme et enfin fèces) assurée par la péristaltique intestinale
- une importante surface de contact entre le contenu digestif et la paroi dont la constitution favorise le passage des éléments digérés
- la « filtration » des éléments absorbés avant leur relargage dans la circulation générale (assurée par le foie : premier passage hépatique)
- la présence importante des éléments du système de défense présents tout au long du tube (porte d'entrée digestive).
- Des systèmes de protection des parois vis à vis des sécrétions digestives.

De la cavité orale à l'extrémité anale le système digestif va réaliser une continuité anatomique entre les différentes régions du tronc :

- Massif facial et région cervicale
- Région thoracique
- Région abdomino-pelvienne
- Région périnéale

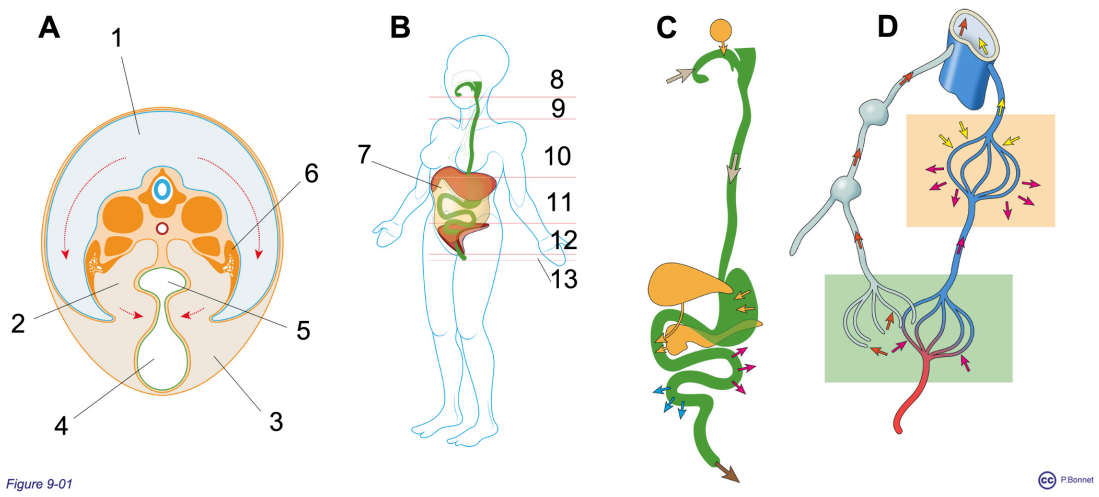

Figure 9-1 ***Fonctions globales du TD.***

***A** : Le « tube » (= 5) se forme embryologiquement à partir du sac vitellin (= 4) lors du processus de plicature (1 = cavité amniotique, 2 = coelome intraembryonnaire, à l'origine du sac péritonéal (= 7) et issu d'une cavitation du mésoderme de la plaque latérale (= 6), 3 = cavité chorionique)*

***B** : Le tube traverse les régions céphalique (= 8) , cervicale (= 9), thoracique (= 10), abdominale (= 11), pelvienne (= 12) et périnéale (= 13)*

***C** : Les aliments (flèches brunes) progressent grâce à la péristaltique, la digestion fait intervenir les sécrétions glandulaires (flèches oranges), l'absorption des nutriments (flèches rouges)est suivie de la récupération de l'eau ayant véhiculé les sécrétions (flèches bleues)*

***D** : L'absorption réalisée au niveau de l'intestin grêle (cadre vert) passe par les voies lymphatiques et le système veineux portal aboutissant au foie (cadre orange) et finalement dans la circulation générale*

Le chapitre 9 est ainsi divisé en 5 sections

1. *La structure et les fonctions générales du système digestif, les particularités des différents segments*
2. *L'origine du système digestif*
3. *Description de la cavité buccale, du pharynx et du tube digestif proprement dit*

4. *Description des glandes annexes*
5. *Description de l'irrigation, de l'innervation et du système de défense du tube digestif.*

section 1 : Structure et fonctions générales du système digestif

Section 1

Structure et fonctions générales du système digestif

La paroi du tube digestif (TD)

La cavité orale est délimitée par des éléments osseux et musculaires complexes. Elle communique par le gosier avec l'oropharynx déjà décrit. En regard de la vertèbre C6, l'oropharynx se prolonge inférieurement par l'œsophage. A partir de cette limite le système digestif adopte une structure de tube musculaire comportant plusieurs couches concentriques retrouvées jusqu'à l'extrémité anale. Ces couches présenteront des spécificités en fonction des segments successifs (œsophage, estomac, intestin grêle puis gros intestin) et se composent de la lumière du tube (intérieur du tube) vers l'extérieur (figure 9-2), des éléments suivants:

- Un épithélium de recouvrement adapté reposant sur du tissu conjonctif (chorion) : la muqueuse (terme générique désignant l'épithélium et son

chorion tapissant une cavité du corps en contact avec le milieu extérieur), appelée ici muqueuse digestive

- Une couche musculaire lisse permettant de mobiliser la muqueuse : la muscularis mucosae
- Une couche conjonctive, la sous-muqueuse, ou se logent de plus gros vaisseaux ainsi que les plexus nerveux contrôlant l'activité sécrétoire de la muqueuse (plexus sous muqueux)
- Deux couches musculaires (excepté au niveau gastrique) organisées en une couche interne à orientation circulaire (la circulaire interne ou CI) et une couche externe à orientation longitudinale (la longitudinale externe ou LE). Entre ces couches faites de muscles lisses (excepté au niveau de l'œsophage), se loge le plexus myentérique, plexus nerveux assurant les contractions alternatives des deux couches produisant les ondes péristaltiques propulsant d'amont en aval (sens oro-anal) le contenu du tube digestif.
- Une couche externe permettant la mobilité du tube digestif par rapport aux structures avoisinantes (variations de volume et de longueur liées à la péristaltique). Cette couche peut prendre deux formes
    - Soit une adventice constituée de tissu conjonctif lâche
    - Soit une séreuse (terme générique désignant l'épithélium pavimenteux et son chorion tapissant une cavité du corps ne communiquant pas avec le milieu extérieur), appelée ici séreuse péritonéale ou membrane péritonéale.

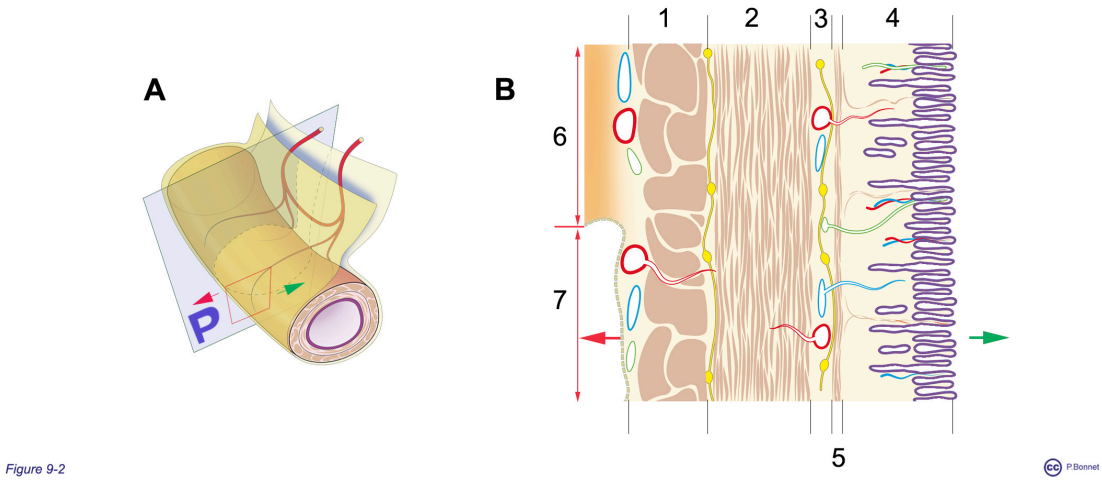

Figure 9-2 ***La paroi du TD***

***A** : Portion jéjuno-iléale sectionnée par le plan transversal "P" pour donner le cadre rouge agrandi en **B**, Flèche rouge: externe, flèche verte: interne (lumière)*

***B** : Vue microscopique de la coupe par P en 7 (couverture par du méso), 1 = longitudinale externe, 2 = circulaire interne, 3 = sous muqueuse séparée par la muscularis mucosae de la muqueuse (= 4). En 6, la même coupe par une portion de grêle entourée d'une adventice (duodénum)*

La surface de contact muqueuse / contenu

Les processus de digestion et d'absorption nécessitent un contact maximal entre le contenu du tube et la paroi. Ceci se réalise par des dispositifs à l'échelle macro- et microscopique :

- Macroscopiquement, la longueur du tube digestif dessinant des anses dans la cavité abdominale peut atteindre 5 à 6 mètres. De plus, si l'aspect extérieur du tube est souvent lisse, l'aspect interne dessine des plis macroscopiques : plis

gastriques, valvules conniventes du grêle, haustrations et valves coliques.

- Microscopiquement, à faible grossissement on observe des plis de la muqueuse dessinant villosités et cryptes. A fort grossissement la portion des cellules en contact avec la lumière du tube (pôle apical) est souvent plissée formant des microvillosités maintenues par des structures protéiques.

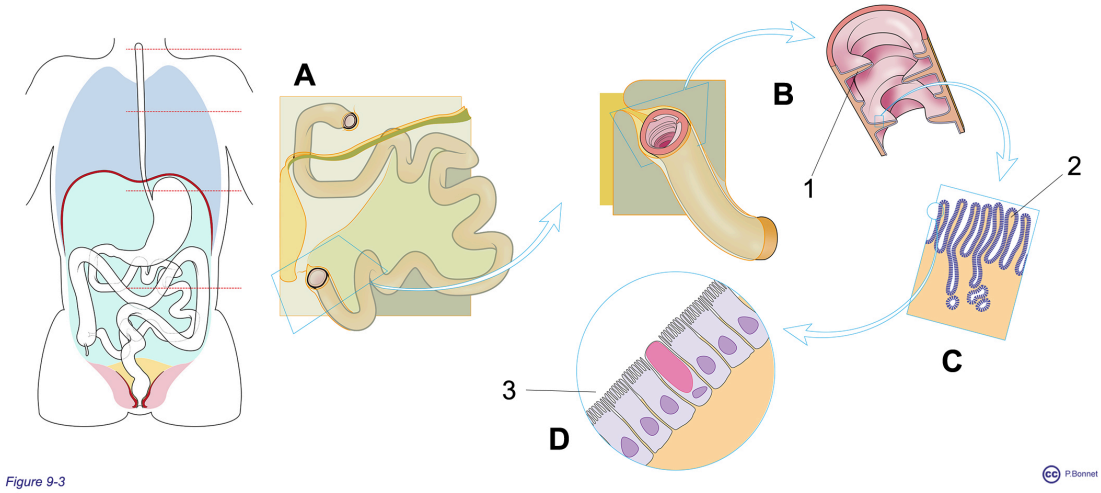

Figure 9-3 ***Dispositifs augmentant la surface de contact***

***A** : Longueur du tube digestif, isolement du grêle*

***B** : Replis macroscopiques, les valvules conniventes (=1)*

***C** : Replis microscopiques, échelon tissulaire: les villosités (= 2)*

***D** : Replis microscopiques, échelon cellulaire: microvillosités apicales (= 3) des entérocytes*

Les systèmes sphinctériens

Tout au long de ce tube, les couches musculaires se modifient sur certains segments pour former un anneau circulaire musculaire capable d'obturer transitoirement la lumière, appelé sphincter. Ces sphincters peuvent être faits de muscles lisses (fonctionnement autonome) ou striés (commandés volontairement). Ils permettent d'éviter le reflux du bol alimentaire (au niveau de la jonction gastro-oesophagienne ou iléo-colique) ou de le contenir transitoirement (fonction de réservoir et de fractionnement de l'estomac), de stocker les résidus progressivement déshydratés de la digestion (réservoir des selles dans le colon sigmoïde et le rectum) ou de retenir la bile, en phase interprandiale (entre les repas), dans les voies biliaires extrahépatiques (cholédoque et vésicule biliaire).

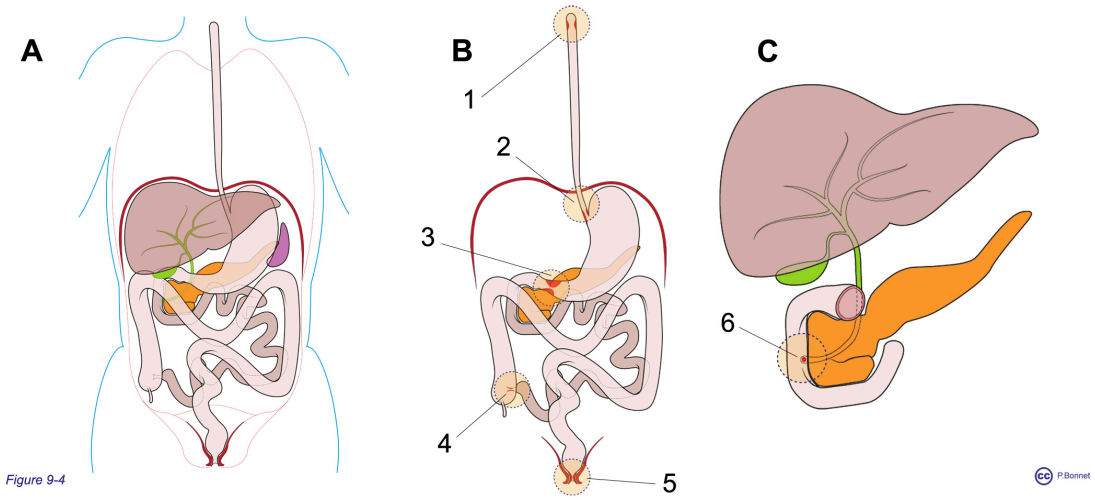

Figure 9–4 ***Sphincters du système digestif***

***A** : Vue d'ensemble du tube digestif*

***B** : Les sphincters du tube digestif: 1 = sphincter oesophagien supérieur, 2 = complexe sphinctérien oesophagien inférieur, 3 = sphincter pylorique, 4 = valve iléo-caecale, sphincters anaux*

***C** : Sphincter sur les voies biliaires (Odi) = 6*

Localisation et fixation des segments du système digestif

Le système digestif débute au niveau de l'extrémité céphalique pour traverser les régions cervicale, thoracique, abdomino-pelvienne et périnéale. L'ouverture supérieure se localise au centre du massif facial (cavité orale), suivie par le pharynx logé devant les corps vertébraux de C1 à C6.

Ensuite, à partir de l'œsophage, véritablement tubulaire (le tube digestif) est partiellement mobile grâce à une fixation lâche par rapport aux structures avoisinantes. Ceci autorise ses variations de diamètre et de longueur induites par la péristaltique et nécessaires à la progression de son contenu dans le sens oro-anal (figures 9-5 et 9-6).

- L'œsophage cervical puis thoracique et enfin abdominal est essentiellement entouré d'une adventice.
- La portion du tube digestif localisée entre les diaphragmes respiratoires et pelviens (région abdomino-pelvienne) alterne une fixation par un tissu adventiciel avec une fixation par un replis de la membrane péritonéale ou méso (cfr section 2).
- La portion terminale qui traverse le diaphragme pelvien pour aboutir à son extrémité anale dans le périnée postérieur est entourée d'une adventice.

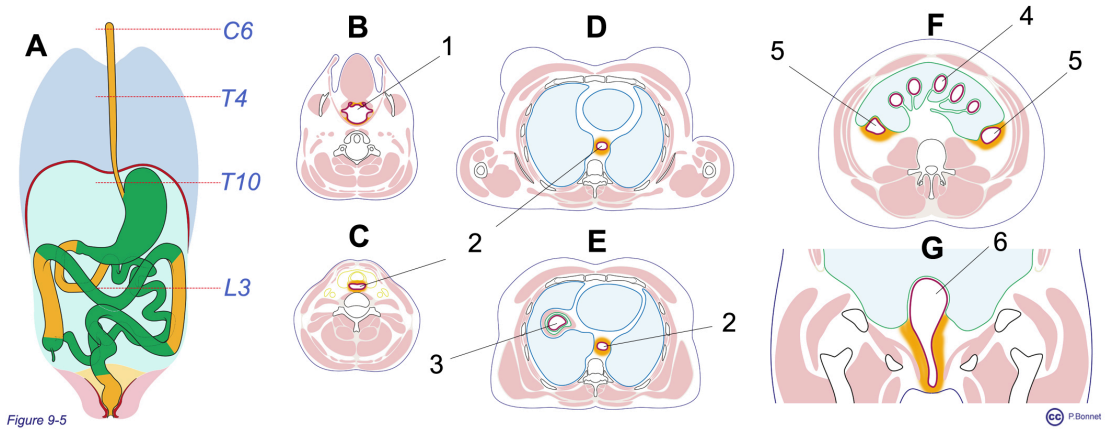

Figure 9-5 ***Modalités d'attachedu tube digestif***

***A** : Vue d'ensemble du tube digestif (repères vertébraux en bleu), en vert portion fixée par un méso ("intrapéritonéale"), en ocre portion fixée par une adventice*

***B** : Coupe transversale de la jonction bucco-pharyngée (= 1)*

***C** : Coupe transversale du cou, 2 = oesophage cervical*

***D** : Coupe transversale du thorax, 2 = oesophage thoracique*

***E** : Coupe transversale du thorax, 2 = oesophage thoracique, 3 = fundus gastrique*

***F** : Coupe transversale de l'abdomen: colons ascendant et descendant = 5, intestin grêle = 4*

***G** : Coupe frontale du pelvis, 6 = jonction sigmoïdo-rectale*

B à G : adventice en ocre, revêtement péritonéal en vert, cavités du système cavitaire antérieur en bleu ciel

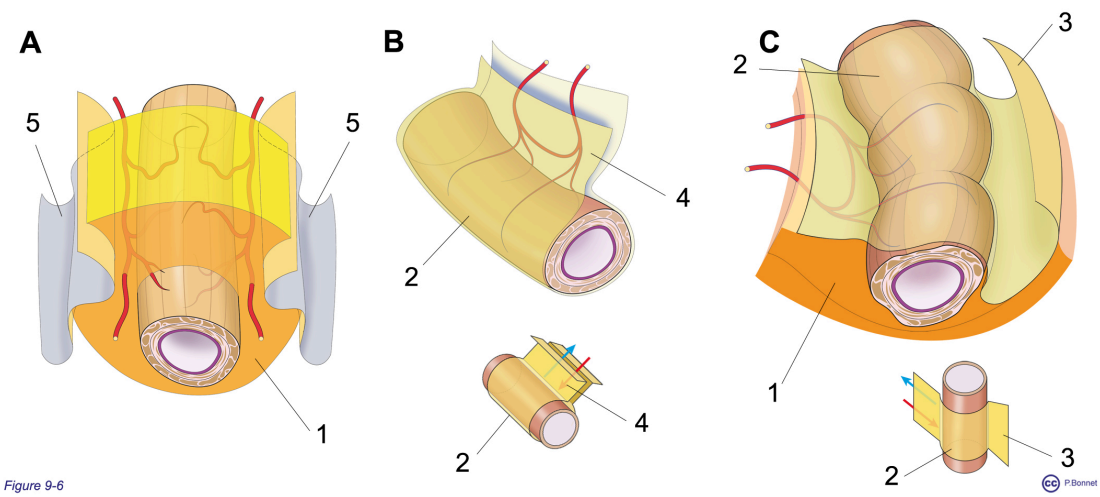

Figure 9-6 ***Variation des attaches du tube digestif***

***A** : Oesophage thoracique 1 = tissu adventiciel, 5 = plèvre*

***B** : Anse jéjuno-iléale 4 = méso, 2 = péritoine viscéral*

***C** : Colon descendant 3 = péritoine pariétal*

Au tube digestif sont connectées les glandes annexes :

- Les glandes salivaires
- Le foie
- Le pancréas

Aux sécrétions de ces glandes s'ajoutent celles de la paroi du tube digestif lui-même pour atteindre 5 à 6 litres de sécrétions /24h00 dont l'eau est empruntée à l'économie générale.

Fonctions globales du tube digestif et des glandes

annexes

Fonctionnellement, les différents segments se partagent les fonctions suivantes :

1. Le broyage (action mécanique) des aliments est réalisé par l'articulé dentaire dans la cavité buccale où débute une digestion enzymatique médiée par les sécrétions salivaires.
2. La déglutition, volontaire, projette les aliments dans l'oro-pharynx ou s'effectue le contrôle du carrefour aéro-digestif. La propulsion réflexe (péristaltique) des aliments débute au niveau de la jonction pharyngo-oesophagienne.
3. L'œsophage est un conduit permettant le transit entre oro-pharynx et estomac.
4. L'estomac joue un rôle de réservoir et libère son contenu en aval de façon progressive (fragmentation du bol alimentaire). La digestion s'y poursuit en milieu acide.
5. L'intestin grêle, dont le contenu est indemne de bactérie, poursuit la digestion enzymatique aidé par les sécrétions des glandes annexes (foie et pancréas) et assure l'absorption des nutriments.
6. Le gros intestin récupère l'eau du chyme, transformé progressivement par les bactéries qu'il contient pour devenir des résidus plus ou moins déshydratés, les fèces (selles), qui seront stockées pour être éliminées. La partie aqueuse du chyme comporte les ingestas liquides et les sécrétions digestives mêlées aux aliments digérés.

Les fonctions de digestion et d'absorption nécessitent des systèmes protecteurs

- de la paroi du tube digestif contre
    - l'action des sécrétions digestives (sucs digestifs)
    - l'abrasion réalisée par les aliments peu fragmentés (extrémité proximale) ou les résidus déshydratés (extrémité distale)

- de la porte d’entrée que constitue la muqueuse intestinale vis à vis des agents pathogènes (rôle des cellules de la défense dont les cellules immunitaires)

section 2 : origine du système digestif

Section 2

Origine du système digestif

Le tube digestif: formation initiale

Le système digestif est issu du feuillet endodermique qui donnera le revêtement épithélial du tube et, par des bourgeonnement de cet épithélium, les glandes annexes. Les couches musculaires, l'adventice et le revêtement séreux (péritonéal) proviennent du feuillet mésodermique. Le tube digestif apparaît lors de la plicature de l'embryon qui « pince » la portion supérieure de la sphère dessinée par le sac vitellin. Il en résulte un tube borgne à ses deux extrémités communiquant largement dans sa portion médiane avec le sac vitellin (canal vitellin ou omphalo-mésentérique). A ce stade on distingue (figure 9-7)

- **L'intestin antérieur**, très développé qui donnera la cavité buccale, le pharynx, l'œsophage, l'estomac et la majorité du duodénum, des bourgeons endodermiques à l'origine des glandes annexes (et de leurs conduits) et le système respiratoire (cfr chapitre 7 figure 7-2)
- **L'intestin postérieur** qui constitue au départ l'extrémité distale commune des systèmes digestif et urinaire (cloaque) et qui se cloisonnera secondairement en un réservoir antérieur (sinus urogénital à l'origine de la vessie et de

l'urèthre) et postérieurement le rectum.

- **L'intestin moyen** limité au départ à la seule communication avec le sac vitellin qui subira une croissance importante pour donner la fin du duodénum et le reste de l'intestin grêle, le caecum et les colons ascendant et transverse.

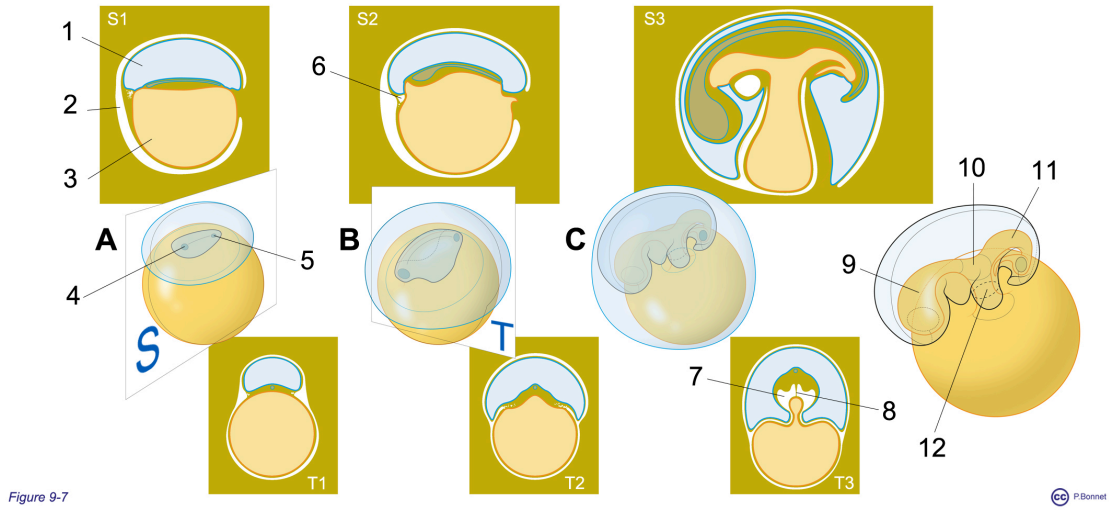

Figure 9-7 ***Formation du tube digestif lors de la plicature***

S et T représente les plans des sections (sagittales et transversales) réalisées lors de l'évolution de l'embryon, donnant les coupes S1 à S3 et T1 à T3. 1 = cavité amniotique, 2 = cavité choriale, 3 = vésicule vitteline, 6 = aire cardiaque et apparition de la cavité péricardique primitive, 7 = coelome intra-embryonnaire, 8 = méso dorsal.

***A** : Embryon « plat », reposant sue le sac vittelin et coiffé de la cavité amniotique, tissu mésodermique non représenté. 4 = membrane pharyngienne, 5 = membrane cloaquale*

***B** : Début de la plicature liée à la croissance dorsale du tube neural, la cavité amniotique s'étend en prenant la place de la cavité chorionique non représentée*

***C** : fin de la plicature, l'intestin primitif est formé : 9 = intestin antérieur, 10 = intestin moyen, 11 = intestin postérieur, 12 = canal omphalomésentérique ou canal vittelin.*

Le processus de plicature est associé à une cavitation du feuillet mésodermique (lame latérale) pour établir une cavité tapissée de somatopleure (revêtement

de la paroi) et de splanchnopleure (revêtement des viscères) qui se met en communication avec la cavité péricardique primitive. L'ensemble ainsi créé constitue la cavité cœlomique qui enveloppe une partie du tube digestif avant de se cloisonner en cavités pleurales, péricardique et péritonéale.

Aux deux extrémités borgnes de ce tube se trouvent deux invaginations du revêtement ectodermique de l'embryon au fond desquelles les feuillets ectodermique et endodermique entrent en contact sans interposition de mésoderme (Figure 9-8):

- Céphaliquement : le stomatodeum aboutissant à la membrane bucco-pharyngée
- Caudalement : le proctodeum aboutissant à la membrane cloaquale qui se scindera en membrane urogénitale antérieure et membrane anale postérieure.

Ces membranes se résorberont ensuite pour faire communiquer les deux extrémités du tube digestif et l'extrémité de la filière urinaire avec la cavité amniotique.

Le tube digestif formé comporte une couche cellulaire endodermique (futur épithélium digestif) entourée d'un feuillet mésodermique (splanchnopleure issue du mésoderme de la plaque latérale) qui donnera les éléments fibro-musculaires de la paroi digestive et le péritoine viscéral. Des cellules nerveuses originaires des crêtes neurales formeront les plexus nerveux de la paroi digestive.

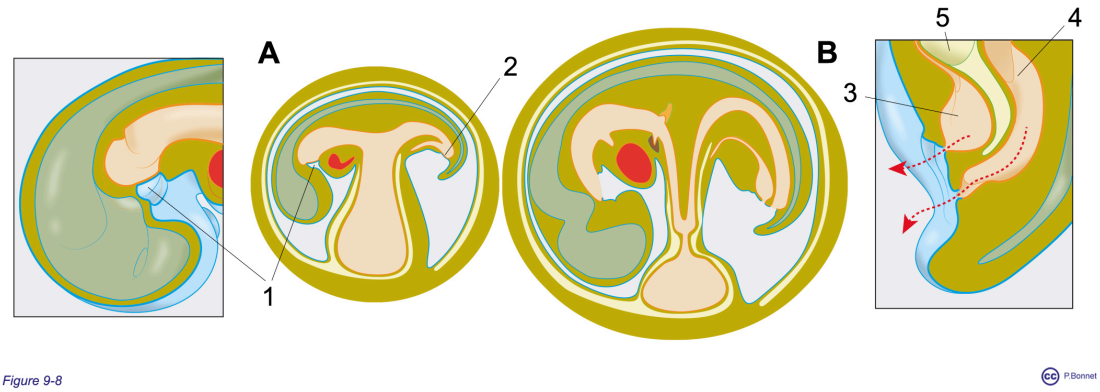

Figure 9-8 ***Extrémités du tube digestif et cloisonnement du cloaque***

***A** : Tube digestif à l'issue de la plicature de l'embryon, coupe sagittale et en cartouche,section de l'extrémité céphalique : 1 = membrane pharyngée fermant le stomatodeum, 2 = membrane cloaquale fermant le proctodeum*

***B** : Coupe sagittale et section de l'extrémité caudale en cartouche : résorbtion de la membrane pharyngée, division de l'extrémité caudale en sinus uro-génital (= 3) et rectum (= 4), 5 = coelome intraembryonnaire (future cavité péritonéale)*

Cavité coelomique et cavité péritonéale

La cavité cœlomique enveloppe la majeure partie du tube digestif au début de son évolution. Le feuillet cœlomique au contact du viscère (digestif, cardiaque ou pulmonaire) est appelé feuillet « viscéral » (splanchnopleure) par opposition au feuillet opposé tapissant la paroi appelé feuillet « pariétal » (somatopleure). La cavité cœlomique se définit comme l'espace situé entre les feuillets viscéral et pariétal, elle contient un léger film liquidien et est à l'origine du système cavitaire antérieur dont l'évolution (cloisonnement) a été expliquée dans les chapitres 6 et 7 (voir les figures 6-11, 6-12, 6-13, 7-2 et 7-3).

A proprement parler, aucun organe ne se trouve au sein de la cavité cœlomique ou de ses dérivés (cavités péricardique, pleurale et péritonéale), mais les organes sont entourés de cette cavité. La cavité cœlomique se cloisonne ensuite pour donner les cavités indépendantes que sont le péricarde, les cavités pleurales et la cavité péritonéale. Au sein de la cavité péritonéale, les feuillets coelomiques donnent le péritoine, péritoine pariétale (issu de la somatopleure) et péritoine viscéral (issu de la splanchnopleure).

Le cœur, les poumons et l'intestin dans sa portion entourée de la cavité péritonéale, gardent un contact avec la paroi au niveau (Figure 9-9):

- des vaisseaux afférents et efférents pour le cœur
- des hiles pour les poumons
- d'un double feuillet de péritoine appelé méso pour la portion du tube digestif entourée de la cavité péritonéale

Le méso renferme habituellement l'irrigation (artérielle, veineuse et lymphatique) destinée au tube digestif, et attache ce segment digestif à la paroi postérieure (méso dorsal) excepté pour l'intestin antérieur où il existe également un méso ventral. Le terme de méso est générique et portera un nom spécifique en fonction de segment digestif concerné (cfr section 3 de ce chapitre).

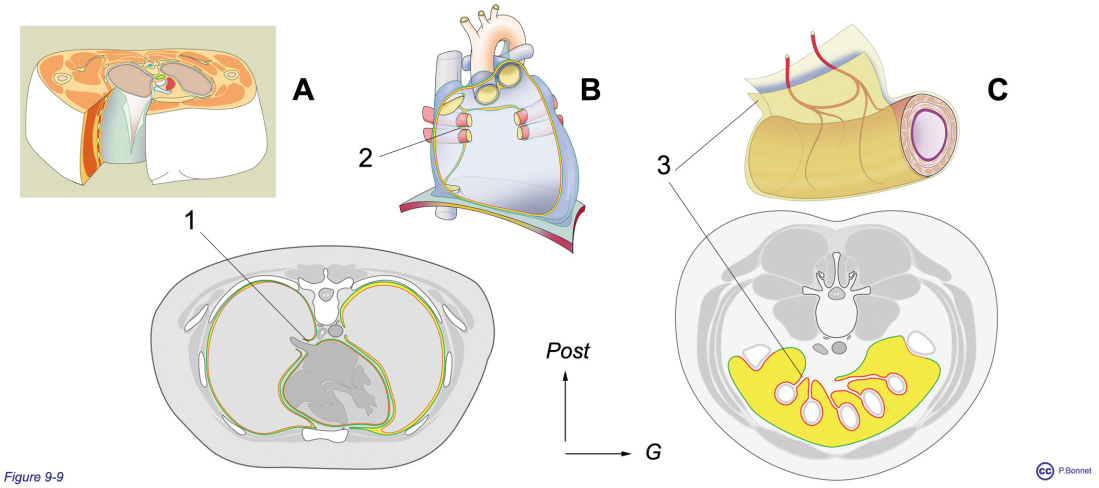

Figure 9-9 ***Attaches des organes au sein des sacs pleuraux, péricardique et péritonéal***

Coupes transversales en gris, orientées identiquement, cavité en jaune, feuillet viscéral rouge, feuillet pariétal vert.

***A** : Poumons : réflexion au niveau du hile (= 1)*

***B** : Myocarde : réflexion au niveau des vaisseaux afférents / efférents (= 2)*

***C** : Intestin : formation d'un méso dorsal (= 3)*

Evolution de l'intestin antérieur

L'intestin antérieur au niveau cervical puis thoracique est à l'origine de la cavité buccale, du pharynx et de l'œsophage cervical et thoracique. Il donnera un diverticule ventral à l'origine du système respiratoire inférieur (voir chapitre 7).

Au niveau abdominal, après traversée du diaphragme respiratoire, l'intestin antérieur est entouré de la future cavité péritonéale (figure 9-10) (portion abdominale du coelome intra-embryonnaire). La future cavité péritonéale

communique, au pourtour du canal omphalo-mésentérique et au niveau ombilical, avec le coelome extra-embryonnaire. L'intestin antérieur abdominal reste fixé aux parois par un méso ventral et un méso dorsal (mésogastre ventral et mésogastre dorsal). Il est à l'origine de l'œsophage abdominal, de l'estomac et de la plus grande partie du duodénum (première portion de l'intestin grêle). Des bourgeons endodermiques issus du duodénum donneront naissance au sein du mésogastre ventral au foie, aux voies biliaires et à la portion ventrale du pancréas et au sein du mésogastre dorsal à la portion dorsale du pancréas. La rate se développera également dans le mésogastre dorsal.

La croissance se complète par des processus de rotation sur l'axe vertical et de bascule suivant un axe antéro-postérieur du tube suivies d'accolements des mésos expliquant la conformation complexe de cette région (figures 9-11 et 12).

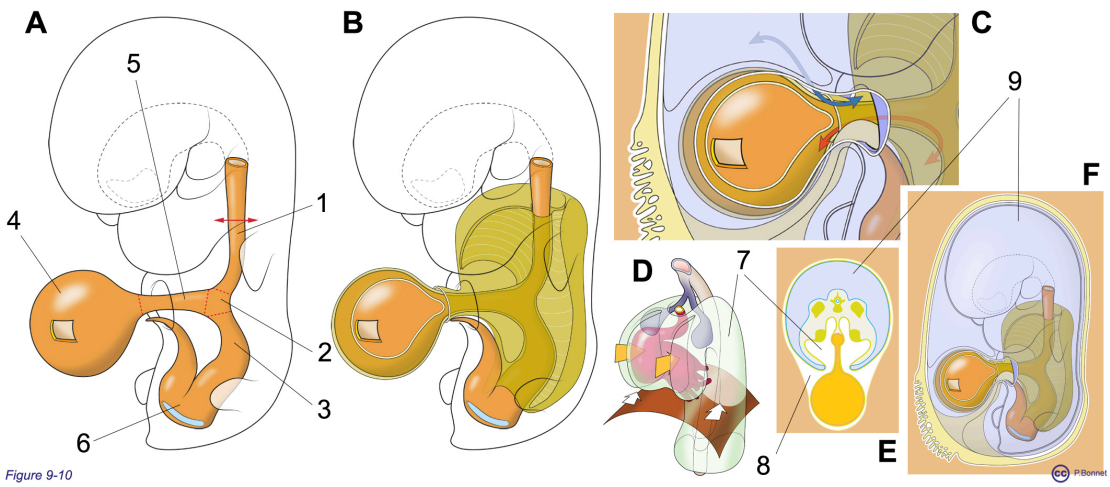

Figure 9-10 ***Evolutionde l'intestin: coelomeextra / intra-embryonnaire***

***A** : Intestin primitif issu de la plicature de l'embryon : 1 = intestin antérieur intra-abdominal, 2 = intestin moyen, 3 = intestin postérieur, 4 = vésicule vitelline, 5 = canal vitellin ou omphalo-mésentérique, 6 cloaque et allantoïde*

***B** : Recouvrement par le mésoderme de la plaque latérale rejoignant le mésoderme extra-embryonnaire : le coelome intra-embryonnaire communique au niveau ombilical avec le coelome intra-embryonnaire.*

***C** : Agrandissement de la région ombilicale ; la flèche rouge indique la communication entre les portions intra- et extra-embryonnaire du coelome, la flèche bleue indique la cavité amniotique*

***D** : Vue globale du coelome intra-embryonnaire (= 7) (voir aussi figure 7-2)*

***E** : Coupe axiale de l'embryon pour montrer cette communication (8 = coelome extra-embryonnaire) et la position de la cavité amniotique*

***F** : Embryon vu par transparence, entouré de la cavité amniotique*

Evolution de l'intestin moyen et de l'intestin postérieur

L'intestin moyen, au départ très peu développé, va croître en dehors du fœtus, au sein d'une hernie physiologique localisée dans le coelome extra-embryonnaire et entourée de la cavité amniotique (figure 9-10). Il réintégrera ensuite l'espace abdominal du foetus. Proportionnellement, la cavité vitelline et le canal vitellin deviennent de plus en plus réduits alors que l'intestin moyen grandit sous forme d'une anse située dans un plan sagittal, axée sur sa vascularisation et fixée par un seul méso dorsal. Cette anse subira une première rotation de 90° antihoraire puis se réintégrera progressivement avec une nouvelle rotation antihoraire de 180°. Ces rotations et la fixation postérieure de certaines portions du méso expliquent la disposition des anses au sein du sac péritonéal (espace délimité par le péritoine pariétal et contenant les anses tapissées de péritoine viscéral et entourées de la cavité péritonéale vraie).

L'intestin postérieur croît pour donner le colon descendant, le sigmoïde et le rectum. Parallèlement à la division du cloaque en rectum et sinus urogénital, se forme le plancher pelvien (diaphragme pelvien) traversé par le canal anal pour aboutir à l'anus ouvert secondairement dans la cavité amniotique au niveau du périnée postérieur (Figure 9-12).

(figures 9-11 et 9-12).

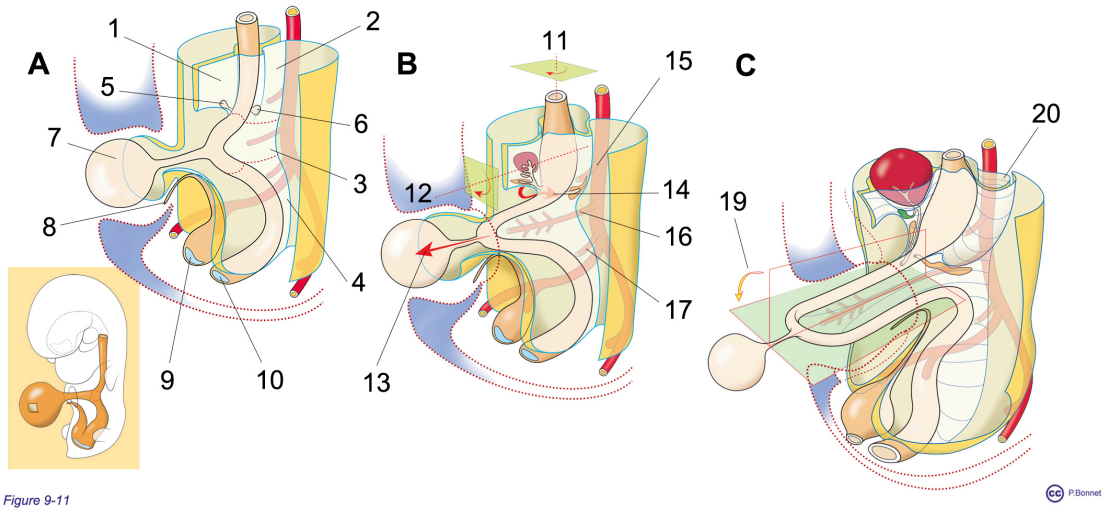

Figure 9-11 ***Evolutionde l'intestin : portion intra-abdominale – A***

Evolution du tube digestif, en cartouche, l'extrémité caudale dessine le cloaque. Représentation schématique du tube digestif, de la zone ombilicale et des principaux axes vasculaires. Le feuillet vert correspond aux recouvrements mésothéliaux (pariétal et viscéral), le pointillé rouge indique les limites de la cavité amniotique (bleue).

***A** : Au niveau de l'intestin antérieur, fixation par des mésos ventral (= 1) et dorsal (= 2), au niveau de l'intestin moyen et postérieur fixation par des mésos dorsaux, 3 = méso de l'intestin moyen, 4 = méso de l'intestin postérieur. Apparition des bourgeons hépatique et pancréatique ventral (= 5) et du bourgeon pancréatique dorsal (=6). 7 = vésicule vitelline, 8 = allantoïde, division du cloaque en sinus uro-génital = 9 et rectum = 10*

***B** : 13 = l'intestin moyen dessine une anse sagittale dont l'axe correspond à l'artère mésentérique supérieure (= 16) faisant hernie vers le coelome extra-embryonnaire, lintestin antérieur devient ampullaire et présente une rotation suivant un axe vertical (= 11) et une bascule suivant un axe antéro-postérieur (= 12) amenant progressivement le bourgeon pancréatique ventral dorsalement (14), 15 = tronc coeliaque, 17 = artère mésentérique inférieure*

***C** : L'anse herniée sagittale bascule de 90° pour devenir horizontale (= 19) (Plan vert) , le mouvement de bascule de l'intestin antérieure (estomac) se poursuit, le méso dorsal prend la forme d'une bourse (= 20). Par résorbtion des membranes anale et urogénitale, le rectum et le sinus uro-génital s'ouvrent dans la cavité amniotique*

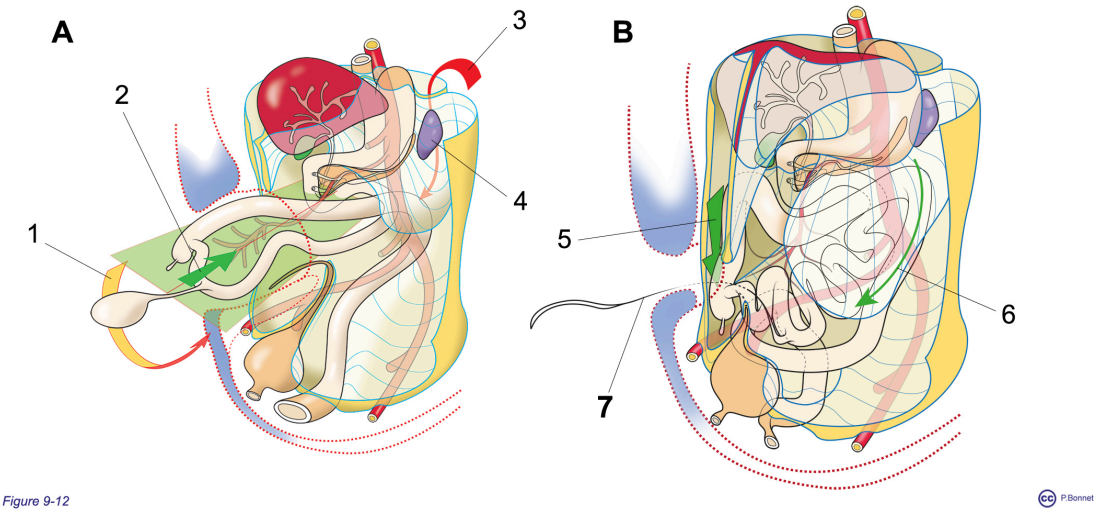

Figure 9-12 ***Evolutionde l'intestin : portion intra-abdominale – B***

***A** : L'anse herniée reprend progressivement sa position dans la future cavité péritonéale (= 2) tout en effectuant une rotation complémentaire de 180° (= 1) plaçant le futur colon (ascendant et transverse) au dessus des anses grêles. Le méso dorsal de l'estomac (mésogastre postérieur) poursuit la formation d'une bourse (bourse omentale = 3), la rate (= 4) apparaît dans ce méso*

***B** : La croissance se poursuit en intra-abdominal, la jonction iléo-colique atteint la fosse iliaque droite (= 5), la bourse omentale s'étend au devant des anses grêles (6) et ses feuillets s'accolent excepté en arrière de l'estomac. Le canal vitellin disparaît ainsi que la vésicule vitelline (= 7).*

Organes dits intrapéritonéaux et extrapéritonéaux

Lorsque se forme la cavité cœlomique, certains viscères se localisent d'emblée derrière et sous cette cavité : gros vaisseaux, système urinaire. Ces viscères seront dits *primairement extra péritonéaux* après cloisonnement de la cavité cœlomique. Ils restent fixés aux structures avoisinantes par un tissu plus ou moins lâche et gardent une mobilité réduite.

Les viscères abdominaux entourés de cavité péritonéale et fixés postérieurement par un méso se comportent de façon spécifique sur le plan clinique :

- Leur grande mobilité utile à la progression de leur contenu, explique la possibilité de torsion au pourtour de leur fixation (méso) bloquant la lumière du tube et sa vascularisation
- La surface importante se trouvant au contact de la cavité péritonéale, explique qu'en cas de perforation de cette paroi, le contenu de l'organe puisse se répandre dans l'ensemble de la cavité péritonéale qui constitue un espace libre puisque les feuillets viscéraux et pariétaux n'adhèrent pas entre eux.

Ces deux conséquences cliniques communes à ces organes, ont amené à qualifier ces organes « *d'organes intrapéritonéaux* ». Alors qu'ils ne sont pas situés à proprement parler dans la cavité péritonéale, ils sont facilement responsables de drames liés à l'atteinte de la cavité péritonéale dans son ensemble. Au sein des viscères digestifs, il s'agit de l'estomac, du foie, de la rate, du bulbe duodénal, du jejunum et de l'iléon, du caecum, des colons transverse et sigmoïde.

Parmi les organes reliés initialement par un méso postérieur, certains vont s'accoler, lors du développement, à la paroi postérieure par fusion de leur méso avec la paroi du sac péritonéal. Ils perdent ainsi leur grande mobilité et le contact étendu avec l'espace péritonéal. On parle dans ce cas *d'organes secondairement extra péritonéaux* (mais en réalité ils sont extra péritonéaux dès leur formation puisque situés en dehors de la cavité péritonéale vraie). Il s'agit de l'œsophage abdominal, de la majorité du duodénum, du pancréas, des colons ascendant et descendant et du rectum.

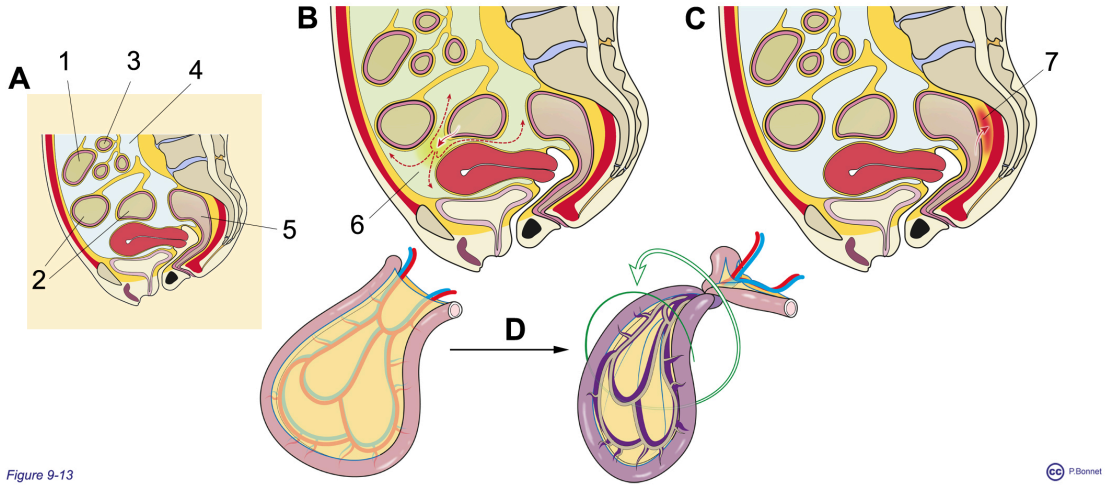

Figure 9–13 ***« Intrapéritonéal » ou « extrapéritonéal » : signification clinique***

***A** : Coupe sagittale abdomino-pelvienne chez la femme, organes « intrapéritonéaux » (1 = colon transverse, 2 = colon sigmoïde, 3 = intestin grêle et « extrapéritonéaux » (5 = rectum), 4 = cavité péritonéale*

***B** : Perforation du sigmoïde (= 6) aboutissant à une inflammation générale de la cavité péritonéale et perforation postérieure du rectum (= 7) aboutissant à un abcès contenu dans le pelvis sous péritonéal (espace endopelvien)*

***C** : Volvulus d'une anse grêle = torsion sur l'axe du mésentère compromettant le retour veineux en prremier puis l'apport artériel (infarcissement hémorragique)*

section 3 : Description des segments du tube digestif

Section 3

Description des segments du tube digestif.

Cavité orale.

La première partie du tube digestif est constituée par la cavité orale séparée des fosses nasales par le palais osseux et le palais mou constituant le plafond de la cavité orale.

- Son plancher est formé des muscles tendus entre la mandibule et l'os hyoïde et par les muscles constituant la langue.
- La cavité orale contient les arches dentaires supérieure et inférieure dessinées respectivement par l'os maxillaire et la mandibule.
- Son ouverture est délimitée par les lèvres supérieure et inférieure rejointes l'une à l'autre latéralement par la commissure labiale.
- Latéralement elle est délimitée par la face interne des joues constituées du muscle buccinateur et du muscle masséter. Les joues sont tapissées extérieurement d'épiderme et intérieurement du revêtement buccal.
- Un sillon en U ouvert en arrière sépare la face interne des lèvres et des joues des gencives recouvrant extérieurement les arcades dentaires : le vestibule. La face interne des arcades dentaires regardent le muscle lingual. On parlera

de gencive vestibulaire et de gencive linguale.

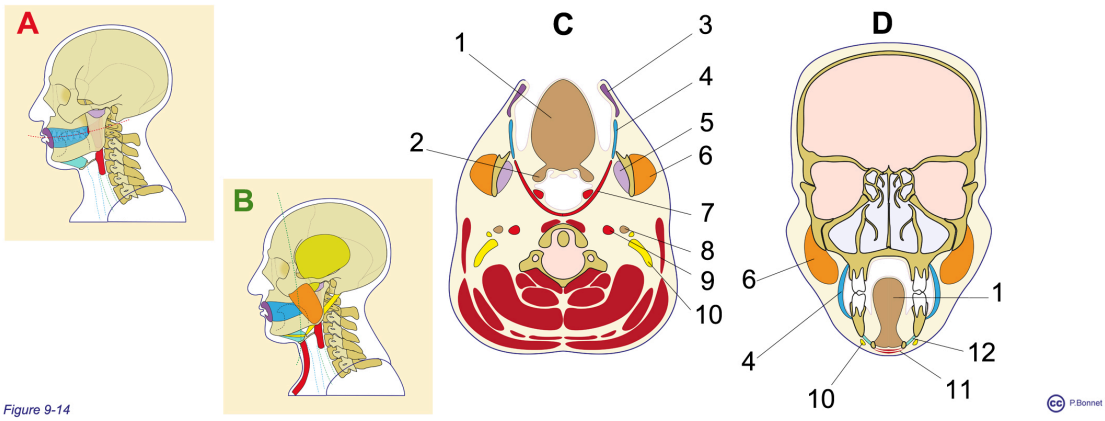

Figure 9-14 ***Cavité orale***

Codes couleurs identiques pour les muscles des différents schémas

***A** : Vue de profil des muscles les plus profonds, la ligne pointillée rouge indique le plan de section pour obtenir la coupe **C** (réalisée bouche ouverte)*

***B** : Vue de profil des muscles les plus superficiels, la ligne pointillée verte indique le plan de section pour obtenir la coupe **D** (réalisée avec une extension plus marquée du cou)*

***C** : Coupe horizontale, partie antérieure orientée en haut : 1 = muscle lingual, 2 = M. palato-glosse, 3 = M. orbiculaire des lèvres, 4 = M. buccinateur, 5 = M. ptérygoïdien, 6 = M. masséter, 7 = constricteur du pharynx (et palato-pharyngien), 8 = M. stylo-glosse, 9 = M. stylo-pharyngien, 10 = M. digastrique, 11 = M. sous hyoïdiens, 12 = M. mylo-hyoïdien*

***D** : Coupe frontale, partie supérieure orientée en haut de l'image*

La cavité orale est recouverte d'une muqueuse dite buccale formée d'un épithélium adapté aux importantes contraintes qu'il doit subir : abrasion par les aliments broyés par l'articulé dentaire, agression bactérienne ou mycotique. Cet épithélium résistant se retrouve aussi dans l'oro- et le laryngo-pharynx, l'oesophage et de l'anus. Dans le reste du tube digestif le recouvrement est de

type monocellulaire sécrétant (mucus, enzymes…) et adapté aux fonctions de digestion enzymatique, d'absorption et de réabsorption aqueuse.

La langue (figure 9-15) est formée de muscles striés divisés en muscles

- Intrinsèques, fixés à la masse linguale
- Extrinsèques, fixés à l'os os hyoïde, l'os temporal (apophyse styloïde) et à la mandibule.

On lui décrit un dos et une racine qui s'insère à la mandibule et à l'os hyoïde. Elle est recouverte d'un épithélium « spécialisé » permettant la perception des sensations du goût (papilles filiformes, fungiformes ou circumvallées voir figure 8-65 chapitre 8 section 6). Les papilles circumvallées délimitent un V dont la pointe marque la direction de l'oesophage, séparant la langue en deux tiers antérieurs et un tiers postérieur. La partie la plus postérieure de la langue contient du tissu lymphoïde (tonsilles linguales voir figures 7-8 7-9 et 7-11 chapitre 7 section 2). La langue intervient dans la partie volontaire de la déglutition en projetant les aliments postérieurement vers la paroi de l'oropharynx. Elle participe également à la phonation.

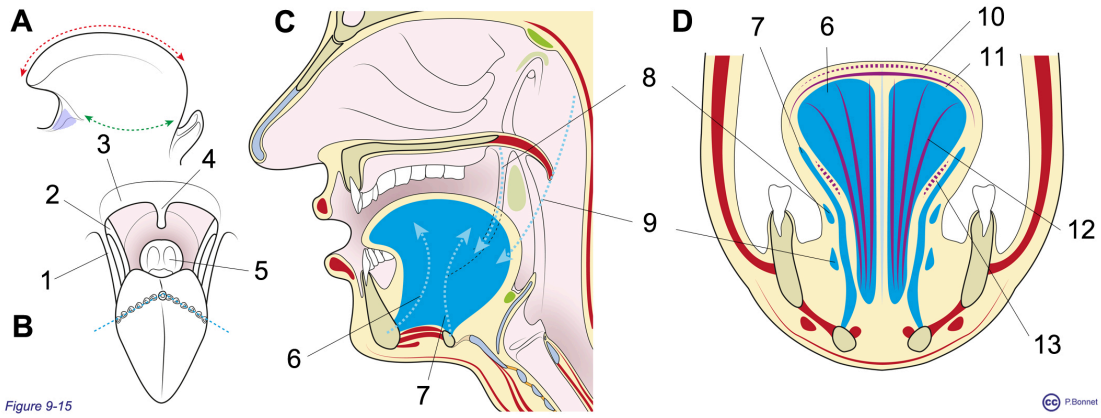

Figure 9-15 ***Le muscle lingual***

***A** : Langue vue de profil, base (pointillés vert), dos (pointillés rouges) et frein (triangle bleuté)*

***B** : Vue de la portion postérieure de la cavité buccale communiquant avec l'oro-pharynx au niveau de la glotte délimitée par l'arc palato-glosse (= 1), le bord libre du palais mou (= 3), prolongé de l'uvule (= 4), 5 = face antérieure de l'épiglotte, 2 = arc palato-pharyngien, lignes pointillées bleues = « V » lingual*

***C** : Section sagittale, portion droite, en bleu les muscles extrinsèques de la langue (6 = M. génio-glosse, 7 = M. hyo-glosse, 8 = M. Palato-glosse et 9 = M. stylo-glosse), anneau de Waldeyer en vert*

***D** : Coupe frontale de la langue, muscles extrinsèques en bleu et muscles intrinsèques en violet (10= M. longitudinal superficiel, 11= M. transversal, 12 = M. vertical et 13 = M. longitudinal inférieur)*

Le palais (figure 9-15) est divisé en palais osseux ou dur et palais mou.

- Le palais osseux (cfr ostéologie) est formé des portions horizontales du maxillaire et du palatin, il constitue le plafond de la cavité orale et le plancher des fosses nasales
- Le palais mou est musculo-tendineux (voir figures 7-9 7-11 et 7-12, chapitre 7 section 2) portant dans sa partie médiane la luette (muscle uvulaire), et formé des muscles tenseur et élévateur du palais.

Vue de face, le fond de la cavité orale communique avec l'oropharynx par le gosier : la luette ou uvule est médiane, le voile du palais est soutenu par des arches latérales : l'arc palotoglosse et l'arc palatopharyngien entre lesquels se trouve du tissu lymphoïde (les tonsilles palatines ou amygdales) (voir figure 7-9 et 7-11, chapitre 7 section 2).

Les dents s'implantent sur les deux arches dentaires, supérieure (maxillaire) et inférieure (mandibule) (Figure 9-16). La dentition définitive comporte 32 dents réparties en 4 quadrants ou l'on retrouve au niveau de chaque quadrant, de devant-interne vers l'arrière-externe, 2 incisives, 1 canines, 2 prémolaires et 3 molaires. Les 4 faces d'une dent sont dites orale (ou linguale), vestibulaire, mésiale et distale. Chaque dent est numérotée en fonction de son quadrant (1 à 4) et de sa position d'avant en arrière) (1 à 8).(voir figures 2-37 et 2-41, chapitre 2 section 3)

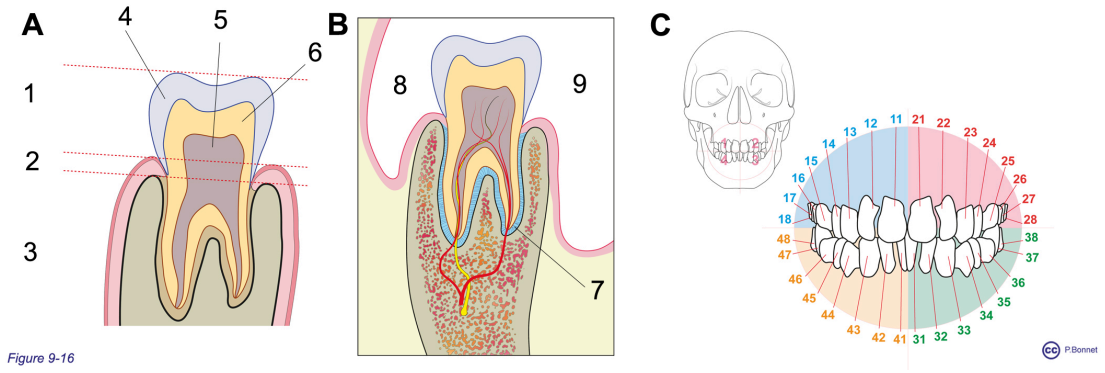

Figure 9-16

Figure 9-16 ***Les dents***

***A** : Composition de la dent : 1 = couronne, 2 = collet, 3 = racine, 4 = émail, 5 = pulpe, 6 = dentine*

***B** : Dent unie à l'os dans l'alvéole dentaire par le desmodonte (= 7), 8 = vestibule tapissé de gencive vestibulaire, 9 face linguale ou orale*

***C** : Numérotation des 32 dents de l'adulte*

Les glandes salivaires produisent la salive (600 à 800 ml/24h) qui humidifie les aliments en cours de broyage et débute la digestion enzymatique (amylase et lipase salivaire) (Figure 9-17). Ces glandes se distribuent en

- De multiples petites glandes salivaires disséminées sous la muqueuse buccale, en particulier au niveau du palais qui assurent une sécrétion salivaire continue permettant le lavage permanent des cavités digestives (bouche, pharynx et œsophage)
- Trois paires de glandes volumineuses reliées par des canaux excréteurs à la cavité buccale et dont les sécrétions sont activées lors de la phase prandiale : les parotides, les sublinguales et les sous mandibulaires.

Les glandes **sous-mandibulaires** sont situées sur le rebord postérieur du plancher de la bouche et se prolonge par un canal glandulaire qui vient s'ouvrir à la partie antérieure du plancher de la cavité buccale, le canal de Wharton. Les deux canaux de Wharton sont situés de part et d'autre d'un petit repli muqueux qui fixe la pointe de la langue et que l'on appelle le frein de la langue.

Les glandes **sublinguales** sont situées sous la muqueuse du plancher de la bouche et s'ouvrent par une multitude de petits canaux excréteurs directement dans le plancher de la bouche.

Les glandes **parotides** sont situées sous la peau de la partie postérieure de la joue, en regard de l'angle de la mandibule sur le muscle masséter, au devant du conduit auditif externe. Elles se prolongent par un canal excréteur (le canal de Sténon) qui traverse le muscle buccinateur pour venir s'ouvrir dans la cavité buccale, en regard de la deuxième molaire supérieure. La glande parotide dessine deux valves entre lesquelles passent les branches motrices terminales du nerf facial (commande des muscles faciaux de la mimique).

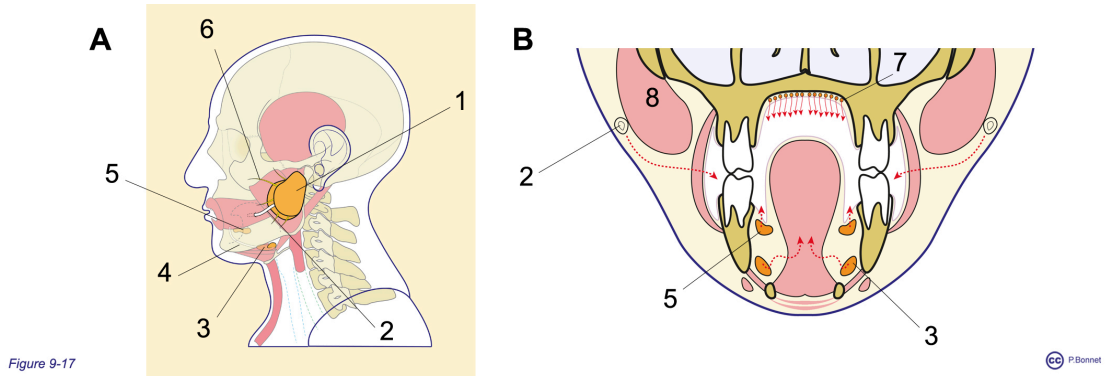

Figure 9-17 ***Les glandes salivaires***

***A** : Vue de profil montrant du côté gauche les 3 glandes salivaires principales*

***B** : Vue en coupe frontale des glandes salivaires, en pointillés, le trajet des différentes sécrétions salivaires*

1 = parotide, 2 = canal parotidien (Sténon), 3 = sous mandibulaire et son canal en 4 (Warthon), 5 = sublinguale, 6 = branches du NC VII (facial), 8 = M. masséter

La cavité buccale est le siège de la mastication : les aliments sont broyés grâce à l'action des dents, augmentant ainsi leur surface de contact avec les différents enzymes qu'ils vont rencontrer dans leur parcours dans le tube digestif. Ils sont mélangés à la salive.

Le broyage des dents réalisé par les mouvements des articulés dentaires dépend des muscles actionnant les mâchoires : les masséters, muscles temporaux et ptérygoïdiens.

Lors de la déglutition, le bol alimentaire est chassé vers le toit de la cavité buccale et vers l'arrière par la langue, tandis que l'uvule se relève pour fermer la communication avec les fosses nasales. Dans le même temps interviennent la constriction du pharynx et la remontée du larynx avec la descente de l'épiglotte permettant d'éviter le passage des aliments dans les voies respiratoires

supérieures. Le carrefour aérodigestif est d'autre part protégé par un anneau de tissu lymphoïde formé par les tonsilles tubaires, les tonsilles pharyngiennes (les adénoïdes), tonsilles palatines (amygdales) et les tonsilles linguales (anneau de Waldeyer, voir chapitre 7 section 2).

Le pharynx

Le pharynx est une structure anatomique commune aux systèmes digestif et respiratoire. Il a été étudié au niveau de l'appareil respiratoire (voir chapitre 7 section 2). Le laryngo-pharynx se continue par l'oesophage propre au tube digestif.

L'oesophage

L'oesophage est un conduit musculaire le plus étroit du tube digestif si l'on excepte l'appendice. Il s'étend approximativement sur 25 cm de la fin du pharyngo-larynx au niveau du cartilage cricoïde, en regard de la 6e vertèbre cervicale jusqu'au niveau de l'estomac. L'oesophage a un parcours cervical, thoracique, et enfin abdominal (Figure 9-18).

- L'oesophage cervical est court, situé en arrière de la trachée entre les axes vasculaires du cou (carotides et jugulaires internes) et au devant des corps vertébraux.
- L'œsophage thoracique occupe la portion postérieure du médiastin supérieur puis du médiastin inférieur. Il est longé sur son bord gauche par l'aorte thoracique descendante qui progressivement se met en position postérieure par rapport à lui avant que ces deux éléments ne traversent le muscle diaphragme : l'œsophage au travers de la portion musculaire du diaphragme

(dite crurale), légèrement à gauche en regard de la 10ème vertèbre thoracique (hiatus oesophagien entouré de fibres musculaires venant du pilier droit du diaphragme) et l'aorte médiane, entre les deux piliers en regard de la 12ème vertèbre thoracique. Dans son trajet au sein du médiastin postérieur, l'œsophage répond à la face postérieure du cœur soit l'oreillette gauche.

- L'œsophage abdominal est court et se connecte à l'estomac au niveau du cardia. Sa face antérieure est tapissée d'un peu de péritoine, le reste de son poutour de tissu adventiciel comme l'œsophage thoracique et cervical. L'œsophage abdominal est considéré comme rétropéritonéal.

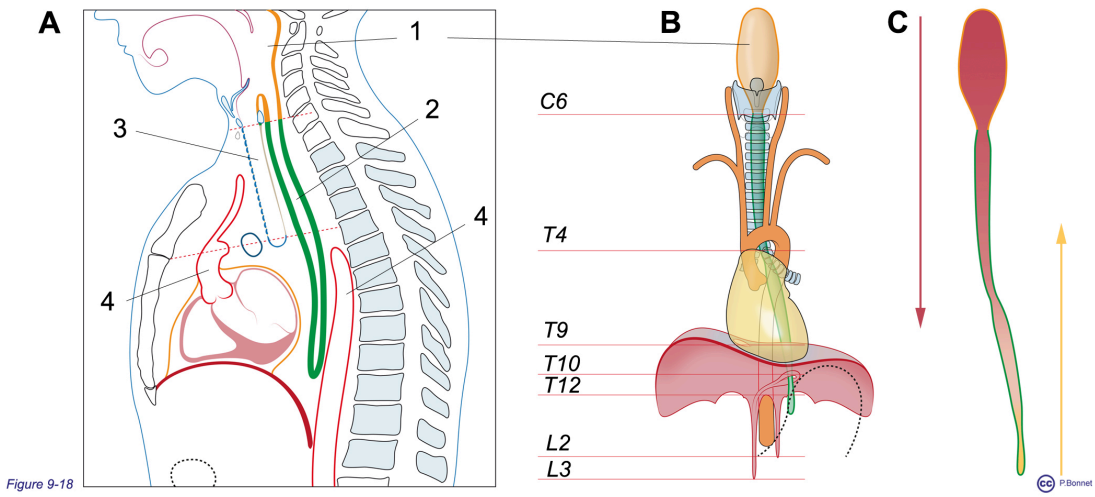

Figure 9-18 ***L'oesophage***

***A** : Coupe sagittale schématique : 1 = pharynx, 2 = œsophage (vert), 3 = trachée, 4 = aorte*

***B** : Vue de face des rapports oesophagiens, niveaux vertébraux en italique*

Le contour de l'estomac apparaît en pointillés noirs

***C** : Pharynx- œsophage vus de face : transformation progressive des tuniques musculaires de muscle strié squelettique en muscle lisse*

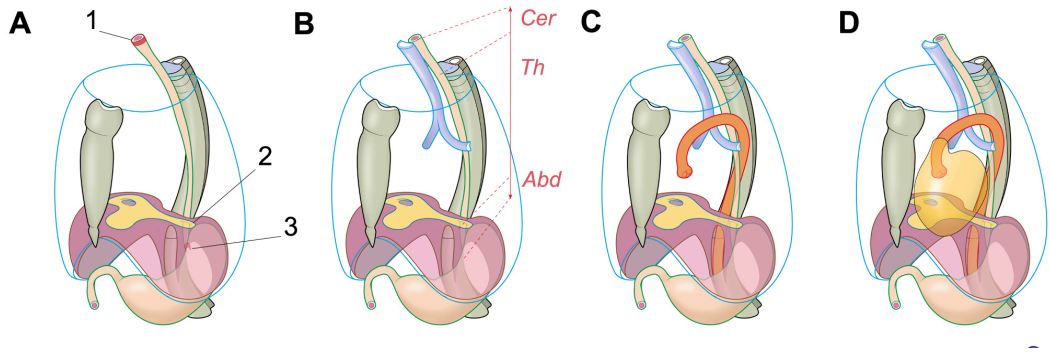

Figure 9-19 ***L'œsophage : trajet cervical, thoracique et abdominal***

Vues obliques antérieures gauches

***A** : L'œsophage est appliqué contre le rachis, débute par le sphincter oesophagien supérieur (SOS = 1), traverse le diaphragme dans sa portion verticale musculaire (hiatus oesophagien = 2) et s'abouche dans l'estomac ou se trouve le sphincter oesophagien inférieur (SOI = 3)*

***B** : L'œsophage est postérieur aux conduits aériens (larynx, trachée et bronches souches) et présente des portions cervicale, thoracique et abdominale*

***C** : L'aorte thoracique contourne l'œsophage pour se placer en arrière et médialement*

***D** : L'œsophage thoracique situé dans le médiastin postérieur, répond au sac péricardique (face postérieure de l'oreillette gauche)*

Le revêtement interne de l'oesophage est adapté aux risques d'abrasion par le passage des aliments en provenance de la cavité orale. Les couches musculaires sont particulièrement développées. Dans le 1/3 supérieur, les deux couches circulaire interne et longitudinale externe font suite aux couches musculaires du constricteur inférieur du pharynx et sont de nature striée. Progressivement vers le bas œsophage les couches musculaires deviennent lisses.

Les fibres musculaires oesophagiennes constituent deux sphincters fonctionnels : un supérieur en regard de C6 (SOS) et un sphincter oesophagien inférieur (SOI). La continence oesophago-gastrique qui évite le reflux du contenu

gastrique vers l'œsophage dépend d'un « complexe sphinctérien » dont le sphincter inférieur n'assume qu'un rôle partiel (cfr description de l'estomac). L'oesophage est essentiellement un lieu de passage des aliments de la cavité buccale vers l'estomac.

L'estomac

L'estomac est un organe « réservoir » considéré comme intrapéritonéal et relié aux parois par des mésos : antérieurement le petit épiploon le relie à la face inférieure du foie et postérieurement, le grand épiploon le relie à la paroi dorsale. L'estomac dessine une poche en forme de cornemuse de 1,5 l de capacité, localisée sous la coupole diaphragmatique gauche et légèrement inclinée : son extrémité supérieure (fundus ou poche à air, en orthostatisme, l'air s'y accumule) est plus postérieure que son extrémité inférieure (antre et pylore). Ainsi, vu de profil, le grand axe de l'estomac est incliné de haut en bas et d'arrière en avant. Il dessine deux courbures parallèles à concavité interne, la petite courbure interne (présentant l'incisure angulaire) et la grande courbure externe. On distingue plusieurs portions au niveau de l'estomac, le fundus en haut, le corps, l'antre-pylorique, le canal pylorique et le pylore. Il reçoit l'œsophage à la jonction du funds et du corps gastrique (cardia). Le pylore est une zone sphinctérienne où les fibres musculaires lisses de la paroi de l'estomac sont capables d'obturer complètement le passage vers le duodénum : lorsque le pylore s'ouvre, une portion seulement du contenu gastrique pénètre dans le duodénum (rôle de fragmentation du bol alimentaire). L'orifice supérieur de l'estomac, relié à l'oesophage, est situé au niveau du cardia (Figure 9-19).

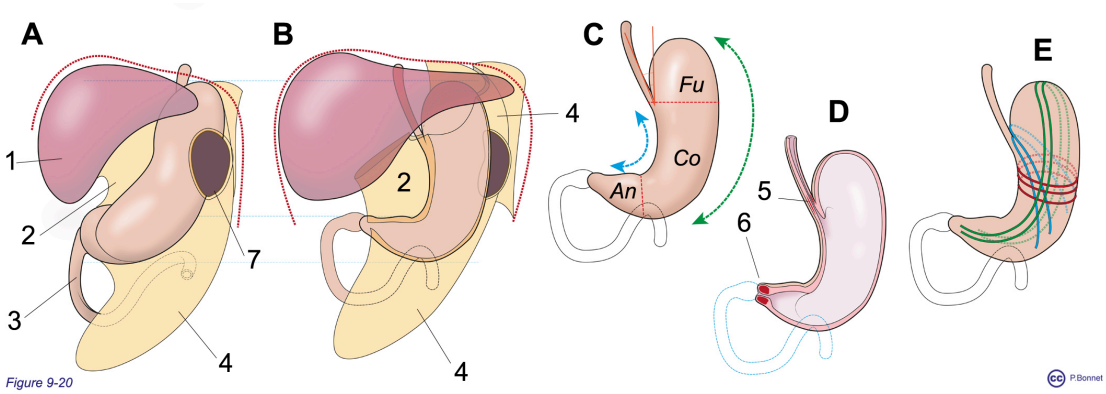

Figure 9-20 ***L'estomac***

***A** : Vue de profil : 1 = foie, 2 = petit épiploon (méso ventral), 3 = duodenum, 4 = grand épiploon (méso dorsal) comportant la rate (= 7)*

***B** : Vue de face*

***C** : Les portions de l'estomac : Fu = fundus (poche à air), Co = corps, An = antre et canal pylorique, petite courbure en bleu, grande courbure en vert*

***D** : Les sphincters : 5 = SOI au niveau du cardia, 6 = sphincter pylorique*

***E** : Les fibres constitutives de la paroi : en bleu = oblique interne, en rouge = circulaire moyenne et en vert = longitudinale externe*

Fonctionnellement l'estomac assure plusieurs rôles essentiels :

- Une digestion protéique en milieu acide suite aux sécrétions d'HCL et d'enzymes de la paroi gastrique (elle même protégée de l'auto-digestion par une imortante sécrétion muqueuse)
- Une facilitation de l'absorption du fer
- Une sécrétion d'un facteur permettant en aval l'absorption de la vitamine B12
- Une libération progressive du bol alimentaire vers l'aval (rôle de réservoir et de fragmentation)

Au niveau de la jonction gastro-oesophagienne (cardia) 3 mécanismes vont éviter que le contenu acide ne reflue vers l'œsophage au risque de léser sa paroi, en particulier lorsque la pression intraabdominale augmente comme lors de l'inspiration (descente du diaphragme), ils constituent le complexe sphinctérien oesophago-gastrique:

- Le sphincter œsophagien inférieur (SOI) correspond à une zone de la circulaire interne de l'œsophage difficilement dissociable du reste du muscle mais capable d'un tonus de fermeture de la lumière œsophagienne
- Les fibres gastriques obliques (dites en écharpe) dessine l'angulation caractéristique de la jonction gastro-œsophagienne (angle de His). Ce dispositif réalise un système de clapet qui obture la communication avec l'œsophage lorsque la pression intra gastrique augmente. Cela se produit lors de l'inspiration par la descente diaphragmatique comprimant le contenu abdominal.
- L'œsophage traverse le diaphragme par l'hiatus œsophagien (niveau T10) renforcé par des fibres musculaires provenant du pilier droit du diaphragme. Lors de la contraction inspiratoire du diaphragme, l'œsophage est obturé par l'anneau musculaire diaphragmatique.

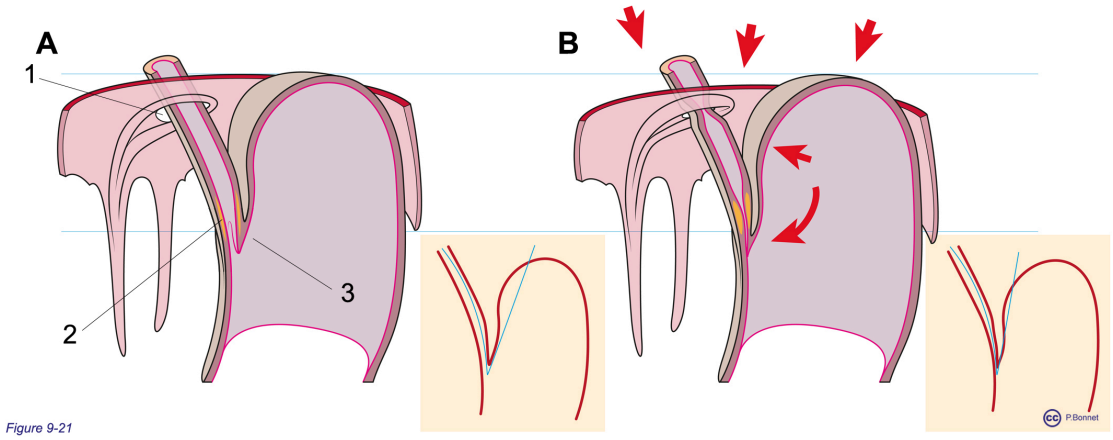

Figure 9-21 ***Le complexe sphinctérien gastro-oesophagien***

Trois éléments constitutifs du mécanisme de la continence oesophago-gastrique : 1 = hiatus oesophagien dans la portion musculaire du diaphragme, 2 = SOI, 3 = valve dessinée par les fibres en écharpe (obliques internes) au niveau du cardia

***A** : En expiration*

***B** : En inspiration : contraction du diaphragme et fermeture de l'hiatus, descente de la coupole diaphragmatique d'où augmentation de la pression dans l'estomac et fermeture de la valve (en cartouche, évolution de l'angle de His, traits bleus, lors du cycle respiratoire)*

La disposition de la jonction gastro-oesophagienne explique la position latérale gauche de sécurité préconisée en situation aigüe : en décubitus latéral gauche, la jonction se trouve en dessous de l'œsophage permettant de minimiser le reflux et l'inhalation lors des vomissements.

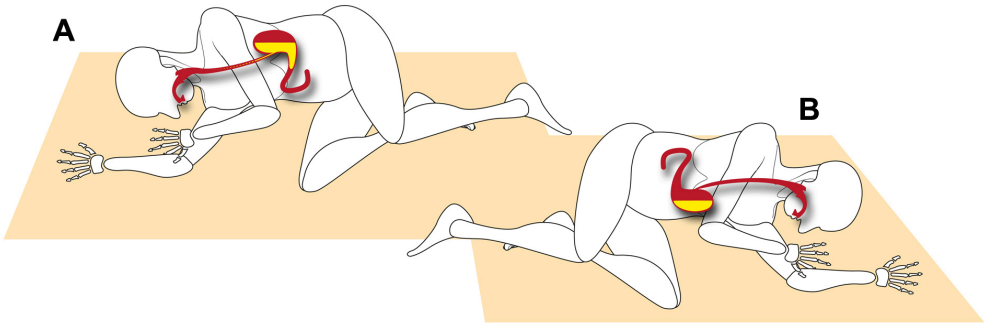

Figure 9-22

P.Bonnet

Figure 9–22 ***Position latérale de sécurité***

***A** : En décubitus latéral D, la jonction gastro oesophagienne est déclive, le contenu gastrique reflue aisément dans l'œsophage.*

***B** : Décubitus latéral gauche ou position de sécurité*

Intestin grêle

L'intestin grêle constitue un tube de 6,5 m de long chez un adulte vivant de 3 cm de diamètre interne et 4 cm de diamètre externe. Lorsque la musculature est relâchée (lors du décès), la longueur peut paraître beaucoup plus importante. L'intestin grêle présente une surface lisse régulière longitudinalement striée (relief de la couche musculaire longitudinale externe).

La surface interne de l'intestin grêle présente des replis circulaires, les valvules conniventes, qui participent à l'augmentation de la surface de contact entre la parois intestinale et son contenu. L'aspect de la muqueuse est granité suite à la présence des villosités microscopiques et à des amas de tissus lymphoïdes dans la

sous muqueuse. Vers la fin de l'intestin grêle, ces amas fusionnent pour former des plaques, les plaques de Peyer.

L'intestin grêle est embryologiquement considéré comme intra péritonéal mais les vingt à vingt-cinq premiers centimètres s'accolent à la paroi postérieure et constituent le duodénum (duodenum digitorum en latin ou douze doigts de long) considéré comme extra péritonéal, excepté dans ses premiers centimètres (bulbe duodénal).

Le duodénum décrit un cadre (« C » à ouverture interne) encerclant la glande pancréatique en son sein, on distingue

- Le premier duodénum ou D1 horizontal, prolongeant le pylore par le bulbe duodenal
- Le deuxième duodénum, ou D2, vertical, qui reçoit les sécrétions pancréatiques et hépatiques dans son bord interne par les papilles (ou caroncules) mineure et majeure
- Le troisième duodénum ou D3 horizontal
- Le quatrième duodénum ou D4, ascendant qui dessine une angulation (angle duodénojéjunal de Treitz) avec la suite du grêle, le jéjunum.

Ensuite l'intestin grêle devient beaucoup plus mobile dans le sac péritonéal, suspendu à son méso appelé le **mésentère** et se termine dans le gros intestin (caecum). Il occupe la région centrale de l'abdomen, au pourtour de l'ombilic (région périombilicale) et dessine des courbes multiples, les anses intestinales.

Les deux premiers cinquièmes de cette dernière portion constituent le jéjunum, les trois derniers cinquièmes l'iléon. De l'angle de Treitz vers le caecum, les valvules conniventes deviennent moins nombreuses, la confluence des amas lymphoïdes amène la formation des plaques de Peyer au niveau de l'iléon et les arcades anastomotiques vasculaires deviennent multiples (cfr section 5)

Fonctionnellement, la digestion est poursuivie au niveau duodéno-jéjunal avec l'apport des sécrétions hépatiques et pancréatiques (bile, HCO3-, enzymes pancréatiques et intestinales) et l'absorption des lipides, glucides, acides aminés et vitamines est réalisée au niveau jéjuno-iléal en particulier de la vit B12 dans la fin de l'iléon.

Une très grande quantité de liquide (eau, ion, sodium et chlore) est sécrétée dans l'intestin grêle et sera réabsorbée dans la partie grêle terminale mais surtout au niveau du gros intestin.

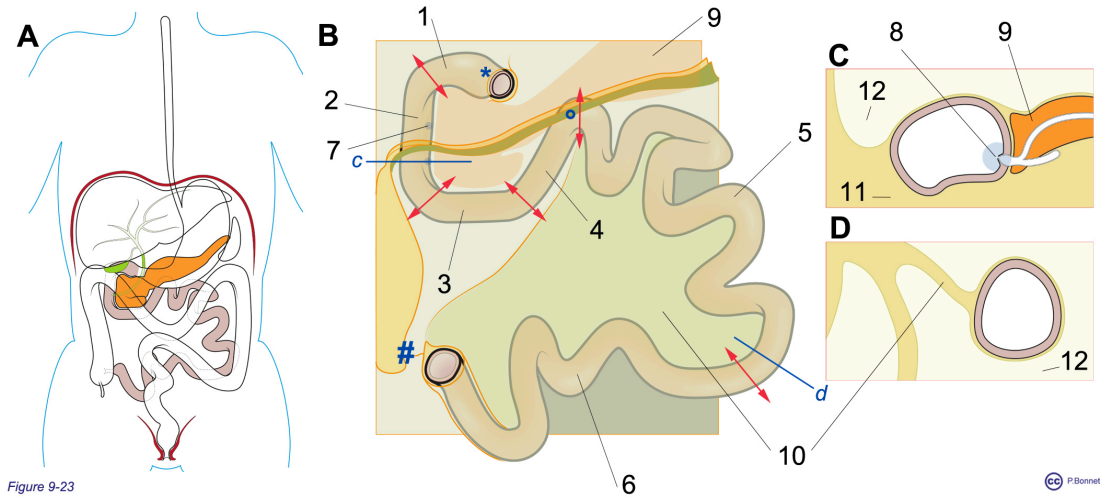

Figure 9-23 ***Intestin grêle***

***A** : Vue d'ensemble de la cavité péritonéale et des anses digestives, gêle et pancréas colorés*

***B** : Intestin grêle depuis le bulbe duodénal (*) jusqu'à la valve iléo caecale (#) formé du cadre duodénal (1 = D1, 2 = D2 (7 = papille mineure), 3 = D3 et 4 = D4) connecté via l'angle de Treitz (°) au jéjunum (= 5) puis à l'iléon (= 6)*

***C et D** : coupes de l'intestin respectivement suivant « c » et « d » sur **B**. 8 = papille majeure, 9 = pancréas, 10 = mésentère, 11 = rétropéritoine, 12 = cavité péritonéale*

Gros intestin

Le gros intestin mesure 1m50 et un diamètre interne de presque 5 cm, il s'étend de la jonction iléo-caecale à l'anus. Le gros intestin présente une succession de plis transversaux incomplets qui dessinent les haustrations coliques et les plis rectaux. Il se divise en :

- Caecum
- Colon ascendant
- Colon transverse
- Colon descendant
- Colon sigmoïde
- Rectum
- Canal anal et anus.

Du caecum au colon sigmoïde, la couche musculaire longitudinale externe se condense en trois bandelettes distinctes les tænias coli. Vu de face, le colon dessine un cadre entourant les anses grêles. Le gros intestin, va poursuivre la transformation des résidus de la digestion par l'action des bactéries qu'il abrite et par un processus de réabsorption aqueuse. Les selles ou fèces s'accumulent dans le colon descendant et le sigmoïde. Lors du mécanisme de défécation, elles seront transportées dans le rectum capable de les exonérer par le canal anal.

Le caecum long de 6 cm, borgne, reçoit l'iléon sur son bord supéro interne au niveau de la valve iléo-caecale. Cette valve autorise par le mouvement péristaltique le transfert du chyme de l'intestin grêle vers le colon et empêche le passage du contenu colique vers le grêle. Ainsi, si le colon est après la naissance rapidement colonisé par des bactéries, le contenu de l'intestin grêle est considéré comme stérile (le passage gastrique stérilise les aliments (HCL)). Dans le fond du caecum s'implante la base de l'appendice vermiculaire ou appendice, riche en cellules lymphoïdes. Les 3 tænias coliques convergent sur la base appendiculaire. Le

caecum, tapissé sur toute sa circonférence de péritoine viscéral, est considéré comme intrapéritonéal.

Le colon ascendant fait suite au caecum et s'est accolé à la paroi postérieure (fosse iliaque et flanc droit), il est donc considéré comme rétropéritonéal. Sous le foie et la vésicule biliaire, il dessine une angulation (angle droit ou hépatique du colon) pour se poursuivre par le colon transverse.

Le colon transverse garde une fixation par un méso, le mésocolon transverse, qui étend sa racine de droite à gauche sur D2 et la glande pancréatique. Il se termine par une angulation à gauche, sous la rate (angle gauche ou splénique du colon). Dans son trajet transversal il décrit une courbe à concavité supérieure.

Le colon descendant, rétropéritonéal, débute à l'angle gauche et descend dans le flanc gauche vers la fosse iliaque gauche.

Le colon sigmoïde, dernière partie du colon, débute en fosse iliaque gauche pour aboutir face à la deuxième ou troisième pièce sacrée, au rectum. Le sigmoïde est considéré comme intrapéritonéal, relie à la paroi postérieure par le mésocolon sigmoïde dont la racine trace une angulation sous la bifurcation aortique. Le sigmoïde dessine une boucle parfois importante qui repose sur les organes pelviens, vessie et utérus chez la femme (Figure 9-23)

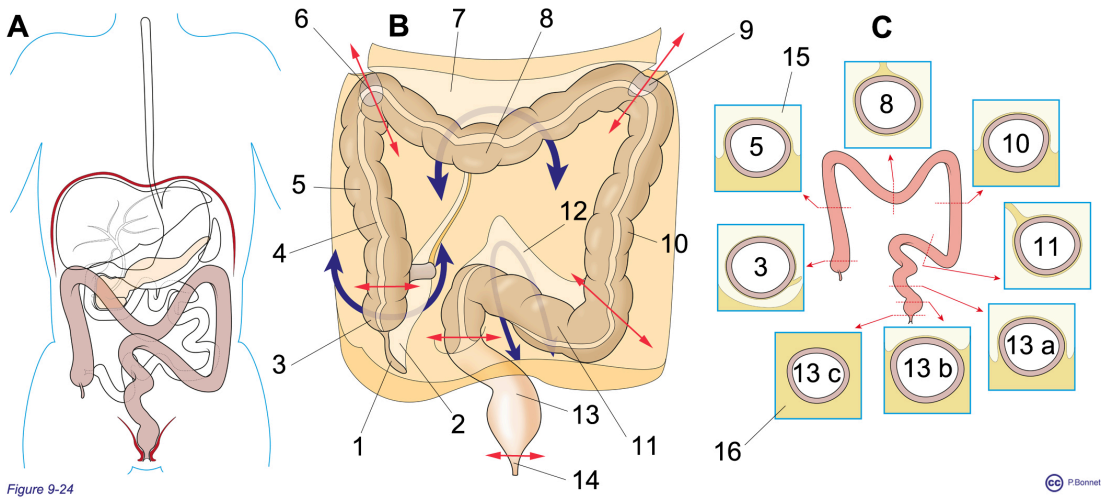

Figure 9-24 **Colon**

***A** : Vue d'ensemble de la cavité péritonéale et des anses digestives, colon et pancréas colorés*

***B** : Vue du cadre colique isolé montrant les haustrations et les taenias coli (= 4). 1 = appendice, 2 = méso appendicullaire, 3 = caecum, 5 = colon ascendant, 6 = angle droit ou hépatique, 7 = mésocolon transverse, 8 = colon transverse, 9 = angle gauche ou splénique, 10 = colon descendant, 11 = colon sigmoïde, 12 = mésocolon sigmoïde, 13 = rectum, 14 = canal anal. Les flèches bleues illustrent les replis péritonéaux*

***C**: Sections successives du colon pour montrer en coupe la disposition du revêtement péritonéal, 13 a, b et c = rectum respectivement 1/3 supérieur, 1/3 moyen et 1/3 inférieur, 15 = cavité péritonéale, 16 = espace extrapéritonéal*

Le rectum descend dans le pelvis en regard du tobogan formé par la concavité sacrée. D'abord rétropéritonéal, il devient sous péritonéal pour atteindre l'hiatus du muscle levator ani (diaphragme pelvien). La musculaire longitudinale externe, épaisse, se répartit sur toute sa circonférence (absence de taenias). Le rectum présente une zone plus large, l'ampoule rectale.

Le canal anal correspond au passage dans l'hiatus musculaire. Le levator ani se présente comme une sangle ouverte en avant qui attire en avant et en haut le segment digestif. Ainsi, le rectum et le canal anal dessinent un angle ouvert en

arrière fermant la lumière intestinale d'autant qu'en périphérie s'organisent, de façon circulaire complète, les sphincters du rectum (1 sphincter lisse et 3 striés). Le canal anal s'abouche dans le périnée postérieur au niveau de l'anus.

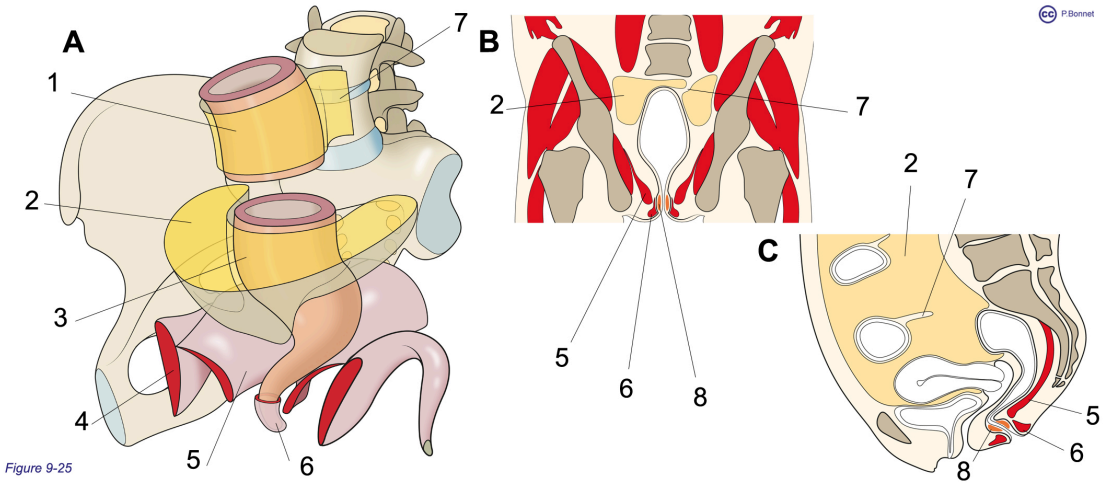

Figure 9-25 ***Rectum et canal anal***

***A** : Vue oblique antérieure gauche de la portion postérieure du pelvis et du périnée, seul l'os coxal D est représenté, le levator ani (= 5) et l'obturateur interne (= 4) sont sectionnés frontalement. 1 = sigmoïde, 2 = cavité péritonéale, 3 = rectum, 6 = sphincter stié anal, 7 = méso sigmoïde*

***B** : Coupe frontale passant par le canal anal entouré du sphincter lisse anal (= 8)*

***C** : Coupe sagittale médiane chez la femme*

section 4 : description des glandes annexes

Section 4

Description des glandes annexes

INTRODUCTION

Au sein des parois du tube digestif se trouvent des regroupement de cellules épithéliales déversant leur sécrétion dans la lumière du tube (exemple : les glandes fundiques de l'estomac). Ces groupes de cellules constituent des glandes exocrines, dans ce cas microscopiques (Voir chapitre 11 pour la définition des glandes exocrines, endocrines et des hormones). En plus de ces glandes microscopiques, des glandes macroscopiques sont connectées au tube digestif par des canaux excréteurs, elles constituent les glandes annexes du tube digestif et regroupent

- les glandes salivaires (sublinguales, sous mandibulaires et parotides, déjà décrites)
- le foie
- le pancréas

LE FOIE

Le foie est la plus volumineuse glande de l'organisme. Le foie est situé sous la coupole droite du diaphragme et s'étend également sous la coupole gauche, au devant de l'estomac (fundus et corps). Enveloppé d'une capsule fibreuse (de Glisson) il est presque complètement tapissé de péritoine viscéral et est considéré comme un organe intrapéritonéal. En section sagittale, on lui décrit une face supérieure répondant à la concavité diaphragmatique, une face inférieure répondant aux viscères abdominaux (estomac, duodenum, anses et colon) et une face postérieure répondant à la portion verticale du diaphragme. Cette face postérieure est la seule à ne pas être tapissée de péritoine (area nuda). Le péritoine viscéral se réfléchit pour former les ligaments d'attache du foie aux parois :

- Ligaments coronaires et triangulaires postérieurement
- Ligament falciforme sur la surface supérieure
- Petit epiploon sur la face inférieure reliant le foie à la petite courbure gastrique

La face inférieure du foie reçoit les vaisseaux afférents (artère hépatique et veine porte) et la sortie des voies biliaires au niveau du hile hépatique. Le drainage veineux (veines hépatiques ou sus-hépatiques) du foie s'effectue par sa face postérieure au contact de la VCI.

Le ligament falciforme divise le foie en un foie anatomique droit et un foie anatomique gauche. Les vaisseaux afférents se divisent dans le foie pour donner 8 régions ou segments hépatiques qui possèdent leur propre drainage biliaire et permettent de définir fonctionnellement un lobe gauche, un lobe droit et un lobe postérieur.

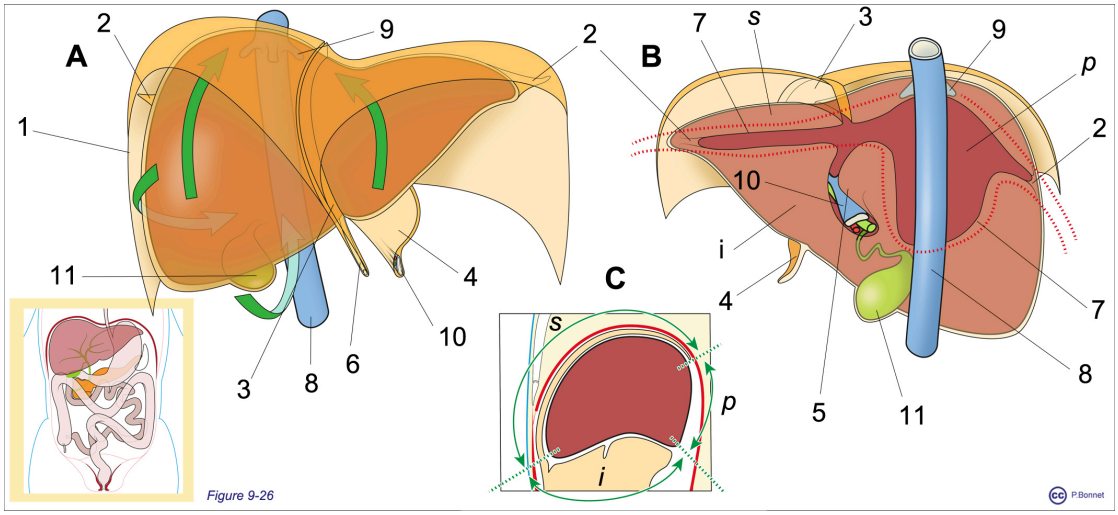

Figure 9-26 ***Le Foie***

Vues du foie, en cartouche disposition de face dans la cavité abdominale

***A** : foie isolé de face, flèches vertes = extension de la cavité péritonéale*

***B** : foie isolé, vue postérieure*

***C** : foie en coupe sagittale, partie postérieure à droite de la figure*

1 = péritoine pariétal, 2 = ligaments triangulaires, 3 = ligament falciforme, 4 = petit épiploon (ligament gastro-hépatique), 5 = racine du petit epilpoon (hile hépatique), 6 = ligament rond du foie (bord libre du ligament falciforme), 7 = ligne de réflexion postérieure du péritoine viscéral = ligament coronaire, 8 = VCI, 9 = veines (sus-) hépatiques, 10 = veine porte, 11 = vésicule biliaire

Le foie reçoit sa vascularisation de l'artère hépatique (30 %) et de la veine porte (80%) qui réunit le drainage veineux de la majorité du tube digestif abdominal (voir section 5, système porte entérique). Ces deux vaisseaux se divisent pour irriguer une unité fonctionnelle le lobule hépatique. Les cellules du foie stockent des éléments issus de la digestion (glucides-glycogène), détoxifient le sang intestinal des toxines produites par les bactéries coliques, métabolisent de nombreux médicaments et hormones, fabriquent la majeure partie des protéines

sanguines (protéines transporteuses et celles intervenant dans le processus de coagulation) fabriquent la bile (sels biliaires) qui favorise l'émulsion des lipides au sein du tube digestif.

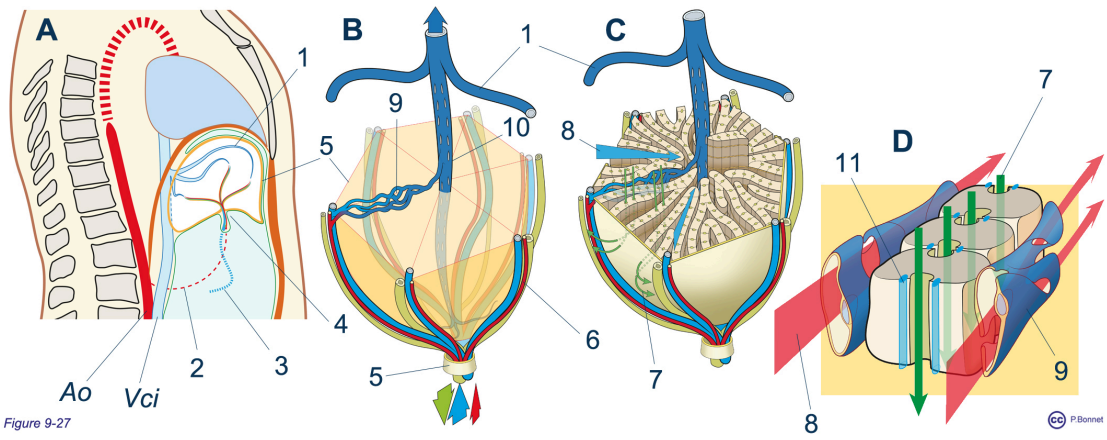

Figure 9-27 ***Lobule et irrigation hépatique***

***A** : Section sagittale montrant l'irrigation hépatique en provenance de l'artère hépatique (= 2) et de la veine porte (= 3) pénétrant par le hile hépatique (= 4) pour se diviser parallèlement aux divisions des voies biliaires, divisions accompagnées de la capsule fibreuse (de Glisson) (= 5) qui s'invagine dans le tissu hépatique). Les capillaires hépatiques, les sinusoïdes (= 9), alimentés par les subdivions portales et de l'artère hépatique, se drainent dans le réseau (sus-)hépatique (= 1) branché sur la VCI.*

***B** : Unité fonctionnelle hépatique isolée, le lobule hépatique, présentant en périphérie les éléments de la triade portale (= 6) (subdivisions de l'artére hépatique, de la voie bilaire et de la veine porte)*

***C** : Représentation des travées unicellulaires d'hépatocytes, en 8 = circulation vasculaire, en 7 = circulation biliaire*

***D** : Représentation de 3 hépatocytes formant dans leurs replis le début de la voie biliaire (canalicule biliaire , flèches vertes) grâce à des jonctions serrées unissant les membranes cellulaires (= 11) . L es flux sanguins et biliaires s'opèrent dans des plans perpendiculaires*

La bile est conduite par un réseau de canaux micro- puis macroscopiques qui aboutissent au deuxième duodénum, au niveau de la papille majeure, orifice

commun avec le canal pancréatique principal (voir ci-dessous). Ce réseau canalaire se décompose en

- Canaux intra hépatiques : canalicules, canaux biliaires et canaux hépatiques droit et gauche
- Canaux extra hépatiques : au hile , les canaux hépatiques forment le canal hépatique commun qui se joint au canal cystique pour former le cholédoque qui rejoint D2 par le petit épiploon après s'être glissé derrière D1 et le pancréas.

La vésicule biliaire est un réservoir piriforme logé sous le foie et débordant légèrement son bord inférieur. Elle se continue par le canal cystique qui la connecte avec le canal hépatique commun. L'abouchement duodénal du cholédoque, commun avec le canal pancréatique, présente une dilatation ampullaire, l'ampoule de Vater. Cette communication est contrôlée par le sphincter d'Oddi. Fermé entre les repas, il impose le stockage vésiculaire de la bile, un contrôle neuro-hormonal provoque son ouverture et la contraction des voies biliaires lors des repas.

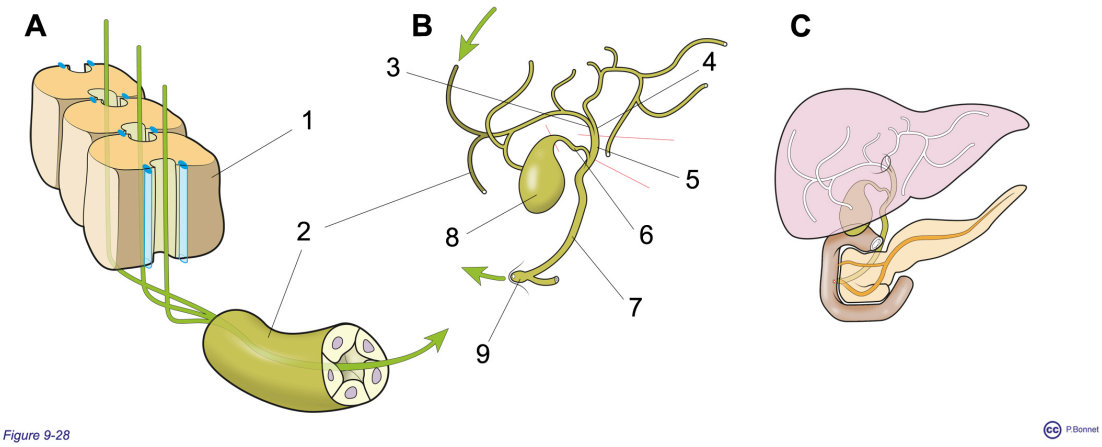

Figure 9-28 ***Les voies biliaires***

***A** : Echelon cellulaire : les hépatocytes (= 1) dessinent les canalicules biliaires qui en périphérie des lobules rejoignent le canal biliaire propre (= 2)*

***B** : Vue d'ensemble des voies biliaires : 3 = canal hépatique droit, 4 = canal hépatique gauche, 5 = canal hépatique commun, 6 = canal cystique, 7 = cholédoque, 9 = ampoule de Vater au niveau de la papille duodénale majeure*

***C** : En blanc les voies biliaires intra-hépatiques, colorées les voies biliaires extra-hépatiques. Les voies pancréatiques sont en orange / ocre*

LE PANCRÉAS

Le pancréas est une glande mixte comportant des cellules exocrines et d'autres endocrines. La sécrétion exocrine pancréatique est dirigée vers le tube digestif par deux réseaux de canaux :

- le canal principal (de Wirsung) s'abouchant à la papille majeure
- le canal accessoire (de Santorini), inconstant, s'abouchant dans la papille

mineure en amont de la papille majeure en D2

La présence de ces deux systèmes collecteurs s'explique par l'apparition embryologique de deux ébauches pancréatiques qui fusionneront.

Les sécrétions se composent d'enzymes (amylases, lipases, protéases dont des élastases) et de bicarbonates qui alcalinisent le contenu duodénal.

Morphologiquement, le pancréas, secondairement rétropéritonéal, présente

- Une tête et un processus unciné logés dans le cadre duodénal
- Une zone rétrécie, l'isthme
- Un corps et une queue courant en extrapéritonéal derrière l'antre et le corps gastrique. L'extrémité de la queue pancréatique rejoint la grande c ourbure gastrique pour se loger dans le hile de la rate (hile splénique).

La rate appartient au système lymphoïde et se développe dans le méso postérieur de l'estomac (bourse omentale), elle partage sa vascularisation avec celle de l'estomac et du pancréas.

Les sécrétions pancréatiques endocrines proviennent d'îlots cellulaires microscopiques logés dans le corps et la queue pancréatique (îlots de Langerhans) et comportent

- L'insuline, seule hormone hypoglycémiante, produite par les cellules béta
- Le glucagon, hormone hyperglycémiante, produite par les cellules alpha
- La somatostatine, hormone inhibant différentes sécrétions, produite par les cellules delta

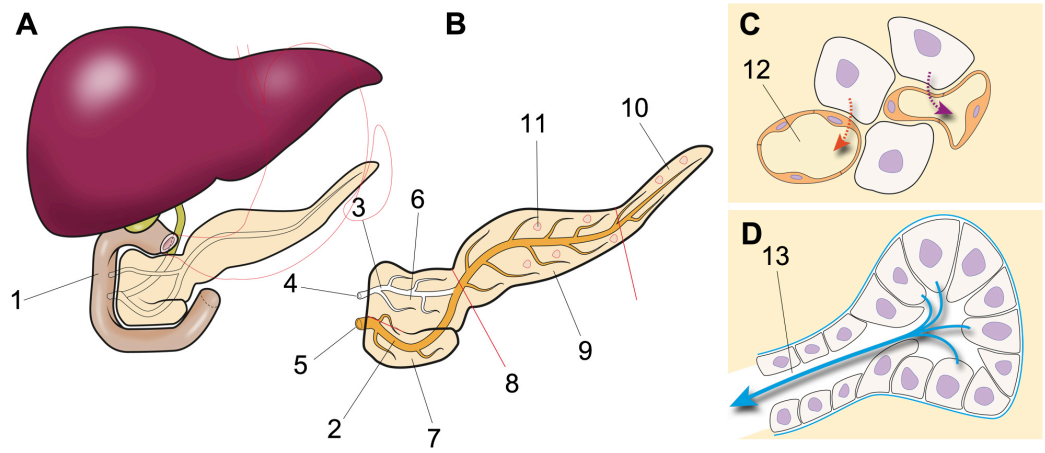

Figure 9–29 ***Le pancréas***

***A** : Vue de face, estomac et rate retirés (traits rouges), 1 = duodénum N° 2*

***B** : Pancréas isolé, 3 = canal accessoire (santorini), 4 = papille mineure, 5 = papille majeure et 2 = canal principal (Wirsung), 6 = tête, 7 = processus unciné, 8 = isthme, 9 = corps, 10 = queue, 11 = ilôt de Langerhans*

***C** : Aspect microscopique des ilôts de cellules endocrines déverant leurs hormones dans les capillaires sanguins (= 12)*

***D** : Aspect microscopique d'un acinus exocrine déversant ses sécrétions dans les canaux pancréatiques (= 13)*

section 5 : Description de l’irrigation, de l’innervation et du système de défense du tube digestif

Section 5

Description de l’irrigation, de l’innervation et du système de défense du tube digestif

INTRODUCTION

L’irrigation du tube digestif est importante et particulièrement anastomotique, trouvant son origine dans de multiples troncs artériels interconnectés. L’apport sanguin est tributaire des besoins métaboliques variables, ainsi le territoire vasculaire splanchnique sera largement ouvert lors des phases de digestion. La partie centrale du tube digestif (abdomino-pelvienne) bénéficie d’une circulation veineuse admirable à basse pression, le système portal entérique. La circulation lymphatique est capitale pour l’absorption des lipides : acides gras à longues et moyennes chaînes. Le fonctionnement autonome du tube digestif est régulé par deux plexus nerveux riches en neurones, l’action de ces plexus est modulée par les systèmes OS et PS (motilité, sécrétions). Enfin, la structure du système digestif

favorisant des contacts étroits avec le milieu extérieur, un nombre important de cellules du système de défense colonise le tube digestif.

CIRCULATION ARTERIELLE

La cavité buccale, le pharynx et l'œsophage cervico-thoracique partagent leur irrigation artérielle avec les viscères avoisinants et dépendent des carotides externes et de l'aorte thoracique.

La majeure partie des viscères digestifs abdominaux est irriguée par les 3 vaisseaux issus de la face antérieure de l'aorte abdominale : tronc coeliaque, artères mésentériques supérieure et inférieure, dont les territoires d'irrigation contigus se chevauchent.

La portion terminale (rectum et canal anal), pelvienne et périnéale dépend des ramifications des artères hypogastriques ou iliaques internes. (figure 9-30)

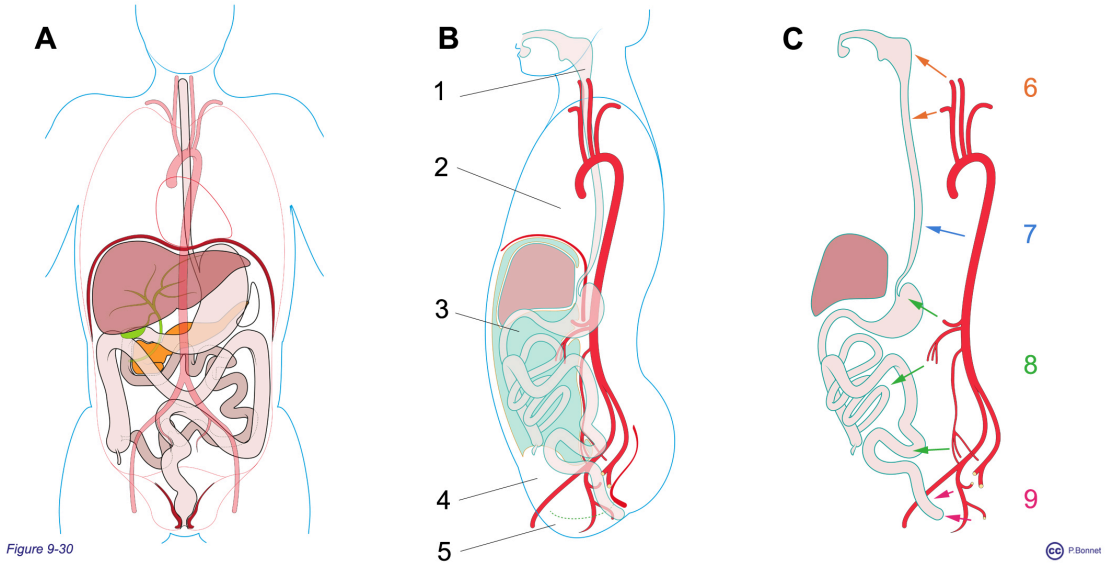

Figure 9-30 ***Irrigation artérielle digestive***

***A** : Vue de face, par transparence, position de l'aorte et ses subdivisions*

***B** : Vue de profil du tube digestif : 1 = portion cervico-céphalique, 2 = portion thoracique, 3 portion abdomino-pelvienne, 5 = portion périnéale*

***C** : Origines de l'apport artériel : 6 = carotides et sous-clavières, 7 = aorte thoracique, 8 = aorte abdominale via le tronc coeliaque et les artères mésentériques supérieure et inférieure, 9 = artères iliaques internes*

CIRCULATION VEINEUSE.

Le sang veineux du système digestif cervical et thoracique est drainé via les veines du système cave supérieur.

La portion terminale du rectum et le canal anal se draine via des veines parallèles à l'irrigation artérielle et aboutit aux veines iliaques internes puis à la veine cave inférieure.

Entre ces deux régions, l'ensemble des veinules et veines issues des capillaires intestinaux convergent pour former la veine porte qui pénètre dans le foie (hile) avec l'artère hépatique. Ces deux vaisseaux se ramifient pour arriver au lobule hépatique où ils alimentent tout deux le même réseau capillaire intrahépatique, les sinusoïdes hépatiques. Les sinusoïdes se déversent dans les veines centro-lobulaires qui aboutiront aux veines hépatiques (ou sus-hépatiques). On retrouve donc deux réseaux capillaires en série, les réseaux capillaires intestinaux suivi des capillaires intrahépatiques, unis par le réseau veineux portal. Les sinusoïdes hépatiques sont donc logés entre deux réseaux vasculaires de même nature, de type veineux (si l'on excepte l'apport artériel des branches de l'artère hépatique) et constituent ainsi un réseau admirable, à basse pression. Cette disposition, le réseau portal entérique, favorise les échanges entre le sang d'origine intestinale et les hépatocytes qui peuvent moduler la composition du sang avant qu'il ne soit envoyé dans la circulation générale (détoxification, réponse métabolique aux ingestas, stockage…).

Les territoires tissulaires situés aux extrémités de cette région centrale (œsophage, rectum…) dépendent à la fois d'un drainage vers le réseau portal et vers le réseau cave (supérieur ou inférieur) via des communications minimes entre ces deux réseaux. Ces communications constituent les anatomoses porto-cave qui peuvent se développer de façon excessive lorsqu'un obstacle apparaît sur le réseau portal (pathologie hépatique). (figure 9-31)

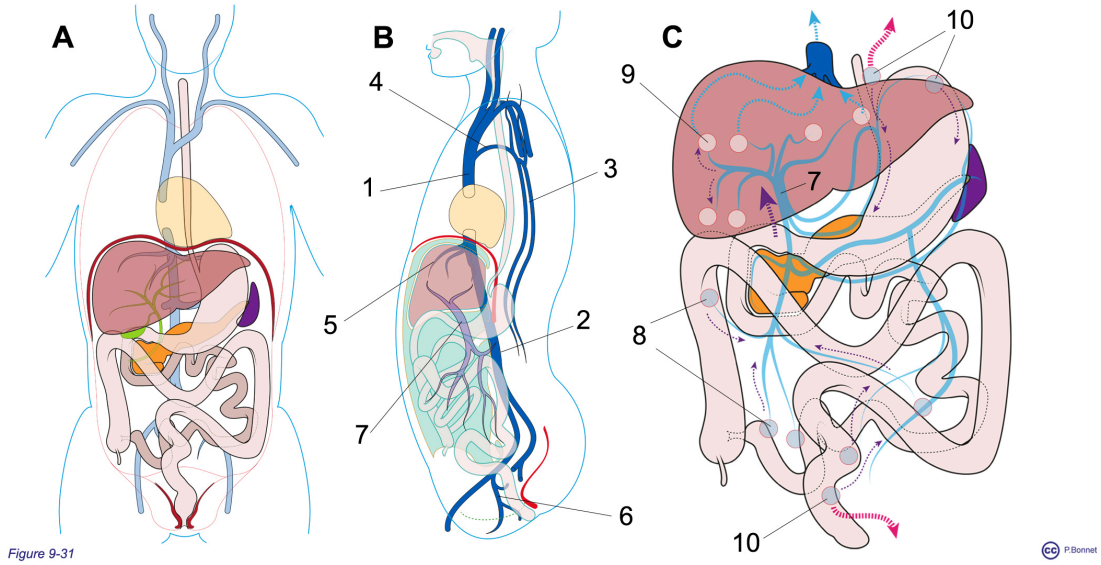

Figure 9-31 ***Irrigation veineusedigestive***

***A** : Vue de face du système digestive, par transparence les réseaux caves inférieur et supérieur*

***B** : Vue de profil : 1 = VCS recevant le système azygos / hémiazygos (= 3) via la crosse de l'azygos (= 4), 2 = VCI recevant le réseau hypogastrique (= 6) et le drainage hépatique via les veines (sus-) hépatiques. 7 = veine porte*

***C** : Vue de la circulation portale : les capillaires digestifs (8 et 10) alimentés par les artères digestives se drainent dans le réseau portal (flèches viloettes) pour former la veine porte (= 7) soit exclusivement (8) soit partiellement (10 : drainage également dans le réseau hypogastrique ou azygos, flèches fuschias). Ils alimentent via le réseau portal, les capillaires hépatiques (= 9) qui ensuite se déversent dans le réseau sus-hépatique (flèches bleues) pour rejoindre la VCI*

L'INNERVATION DU TUBE DIGESTIF

Aux deux extrémités, le contrôle nerveux est dépendant du système nerveux somatique, volontaire (mastication, première phase de la déglutition, action du sphincter anal strié).

Entre ces deux points, le fonctionnement (péristaltique, ouverture et fermeture sphinctériennes, sécrétions…) dépend des deux plexus déjà décrits, sous-muqueux et myentérique. Leur action est modulée par les systèmes ortho- et parasympathique. Le parasympathique crânien contrôle la majorité du tube digestif (essentiellement via le NC X ou vague), seule la portion terminale dépend du parasympathique sacré (figure 9-32, voir aussi figures 8-46 et 9-2).

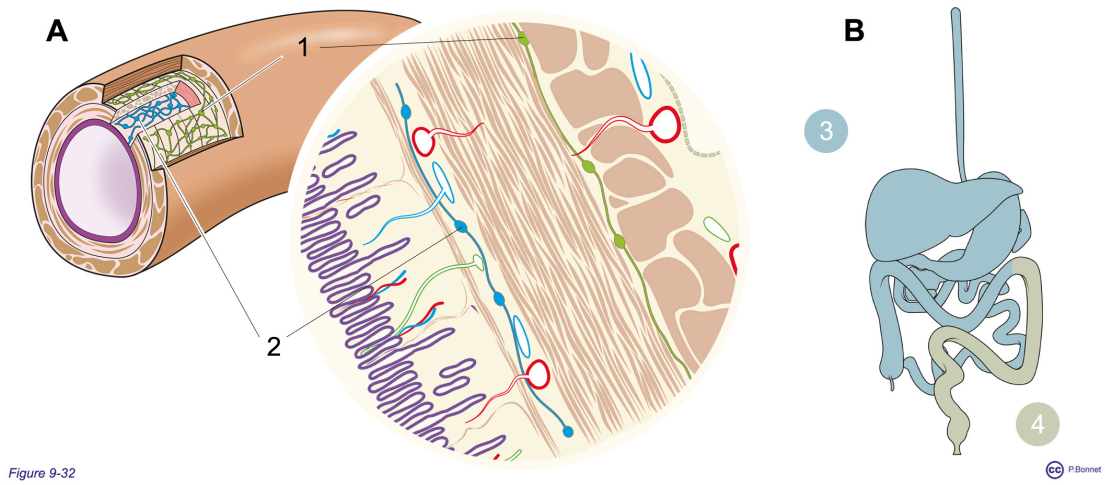

Figure 9-32 ***Innervation digestive***

***A** : Localisation des plexus sous muqueux (= 2) et myentérique (= 1) dans la paroi intestinale*

***B** : Répartition du contrôle parasympathique, crânien = 3 (essentiellement sous le contrôle du NC X, le vague, surtout droit) et sacré (= 4)*

LE SYSTÈME LYMPHOÏDE ET L'IRRIGATION LYMPHATIQUE DU TUBE DIGESTIF.

Le tube digestif contient de nombreux éléments lymphoïdes organisés sous forme d'amas pharyngés (tonsilles cfr figure 7-11) ou au niveau de la sous-muqueuse du tube digestif. Parmi ces derniers on retrouve les reliefs lymphoïdes au niveau du duodénum et du grêle où ils confluent sous forme des plaques de Peyer de l'iléon. L'appendice vermiforme est également un organe contenant énormément d'éléments lymphoïdes.

On retrouve des cellules lymphoïdes dans les multiples ganglions lymphatiques qui composent la circulation lymphatique digestive. Celle-ci débute par des capillaires borgnes au sein des parois du tube digestif, essentiels pour l'absorption des graisses qui passent de la lumière digestive dans ces capillaires lymphatiques et non dans les capillaires sanguins (excepté pour les acides gras à chaîne courte). Circulant dans les mésos, les conduits lymphatiques aboutissent à un réservoir situé à droite ou derrière le début de l'aorte abdominale : la citerne du chyle ou citerne de pecquet. De là la lymphe riche en lipides (elle est dit lactescente en phase de digestion), emprunte le canal thoracique pour rejoindre le torrent veineux au confluent des veines jugulaire interne et sous clavière gauches (figure 9-33, voir aussi figure 6-43).

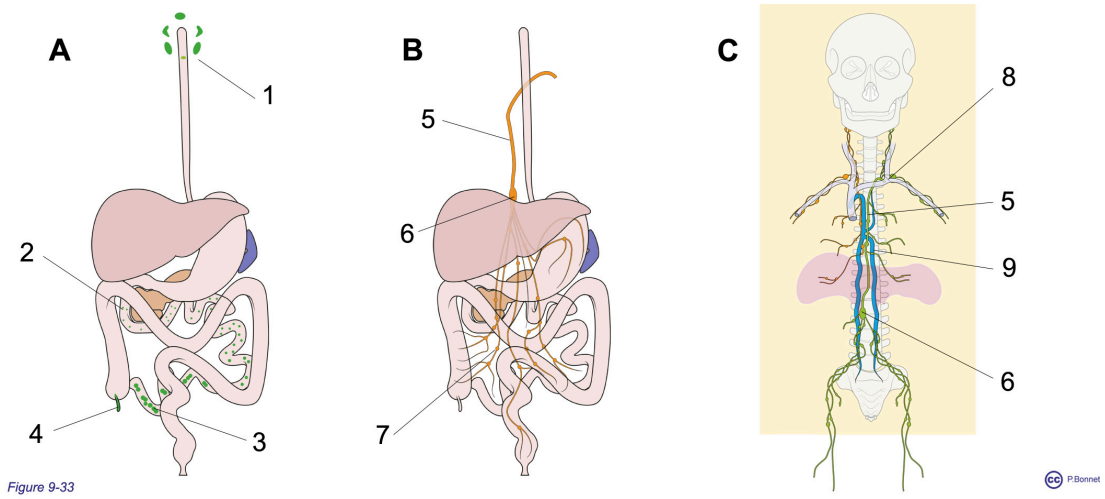

Figure 9–33 ***Tissus lymphoïdes et circuits lymphatiques digestifs***

***A** : Amas lymphoïdes du tube digestif : 1 = anneau de waldeyer, 2 = granulations duodénales, 3 = plaque de Peyer, 4 = appendice vermiforme*

***B** : Réseau lymphatique abdominal : 6 = citerne du chyle, 7 = relais gangionnaire au sein du mésentère*

***C** : Rapports des conduits lymphatiques au niveau thoracique : 8 = confluent des veines jugulaire interne gauche et sous-clavière gauche, 9 = réseau azygos / hémiazygos*

CHAPITRE 10. SYSTÈMES NÉPHRO-URINAIRE ET GÉNITAL

Au terme du chapitre 10, le lecteur pourra

1. *Expliquer globalement les fonctions des systèmes urinaire et génital*
2. *Décrire les espaces anatomiques concernés : régions extrapéritonéales et périnéales*
3. *Etre capable de décrire l'embryogenèse du système urinaire en expliquant les connections avec le système génital*
4. *Etre capable de décrire l'embryogenèse du système génital en partant des éléments indifférenciés et de leur évolution différenciée suivant le genre*
5. *Décrire la position des reins, leur morphologie externe et interne en définissant cortex, médullaire, papille, tige, pelvis, sinus, hile.*
6. *Décrire la structure et la morphologie des uretères*
7. *Décrire la structure et la morphologie de la vessie*
8. *Décrire et expliquer le mécanisme de la jonction urétéro-vésicale*
9. *Décrire et comparer l'urèthre féminin et masculin*
10. *Définir organes génitaux externes et internes*
11. *Décrire la morphologie et la position de l'uterus, des trompes, des ovaires et de la cavité vaginale.*
12. *Différencier antéversion et antéflexion utérine*
13. *Décrire le périnée antérieur chez la femme*
14. *Décrire les tissus érectiles et comparer leur aspect en fonction du sexe*
15. *Décrire le testicule : position, structure interne, enveloppes*
16. *Décrire la prostate et les voies séminales*

Introduction.

Les systèmes urinaire et génital remplissent des fonctions différentes mais ont une origine embryologique commune amenant à des rapports anatomiques étroits qui justifient leur étude dans un chapitre commun.

La principale fonction du **système urinaire** (figure 10-1) est d'assurer l'homéostasie du milieu interne en régulant la composition des liquides qui le constituent, plasma et milieu interstitiel. Les reins filtrent le sang et éliminent dans un volume adapté d'eau les excédents de protons, d'ions et de métabolites produits par l'organisme pour former l'urine. Ils contrôlent le pH sanguin, la teneur en ions, le volume d'eau de l'organisme et participe aussi à la régulation de la pression sanguine. L'urine issue des deux reins est transportée par les deux uretères dans un réservoir musculaire, la vessie. Celle-ci se vidange par l'urèthre, conduit intiment lié aux organes génitaux. En plus de ces fonctions, le rein joue un rôle endocrinien à l'échelle microscopique :

En réponse à une chute de la pO2, il synthétise l'érythropoïétine qui stimule la fabrication des globules rouges par les moëlles hématopoïétiques

Il participe à l'activation de la vitamine D essentielle dans l'équilibre calcique

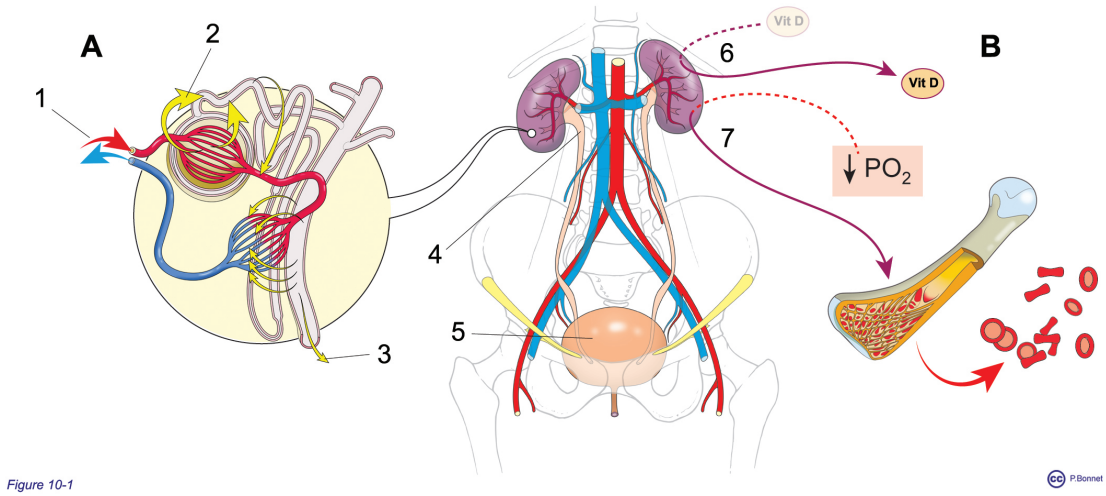

Figure 10-1 ***Fonctions du système NU***

***A** : Fonctions de filtration / épuration: 1= 25% du débit cardiaque pénètre dans le système admirable des glomérules, 2 = 180 L sont filtrés vers le système tubulaire / 24h00 pour aboutir (= 3) à 1L500 d'urine / 24 heures, transportée par les uretères (= 4) vers le réservoir vésical (= 5)*

***B** : Fonctions endocriniennes: 6 = activation de la Vit D et 7 = stimulation de la fabrication des érythrocytes (moëlles hématopoïétiques) par l'érythropoïétine synthétisée en réponse à une chute de PO2*

Le système **génital** (figure 10-2) (voir chapitre 3) assure la formation des gamètes, la fécondation, la croissance embryonnaire et fœtale (gestation (utérus) puis la délivrance (utérus-vagin)) et la nutrition du nouveau né (allaitement (glande mammaire)).

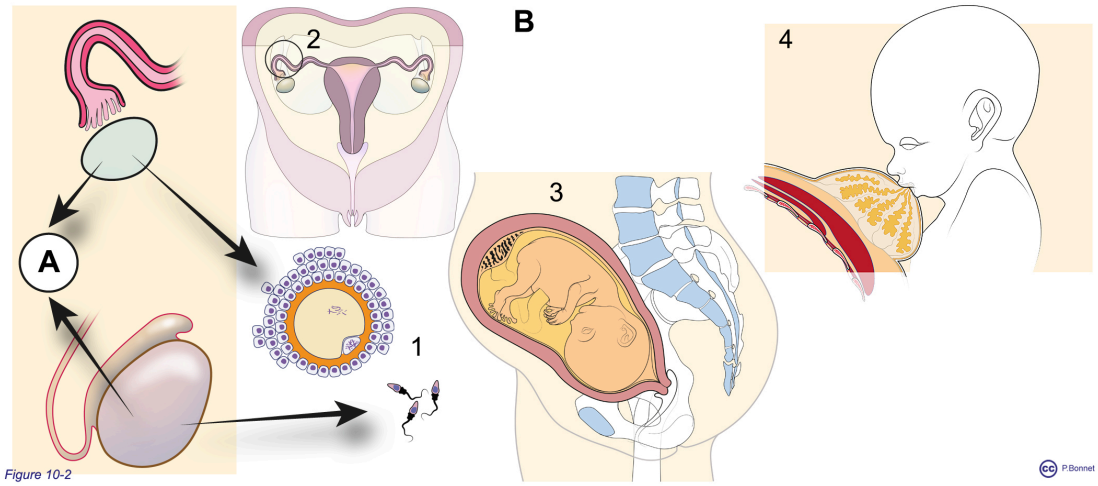

Figure 10-2 ***Fonctions du système génital***

***A** : Sécrétion des hormones sexuelles (Oestrogène, Progestérone, Testostérone)*

***B** : Reproduction: 1 fabrication des gamètes, 2 procréation, 3 gestation et délivrance, 4 allaitement*

Le chapitre 10 est ainsi divisé en 3 sections

1. *L'origine des systèmes urinaires et génitaux*
2. *Description du système urinaire*
3. *Description du système génital*

section 1 : origine des systèmes urinaire / génitaux

Section 1

Origine commune des systèmes urinaire et génital

Naissance du système urinaire.

Le système urinaire provient du mésoderme intermédiaire, localisé derrière la cavité coelomique en regard des axes vasculaires médians. L'unité de base du système urinaire se compose d'un réseau de capillaires sanguins (touffe glomérulaire) adossé à un tube qui récolte le filtrat en provenance du réseau capillaire après passage au travers d'une membrane de filtration composée à la fois des parois vasculaires et de celle du tube. Ce système de tubes provient d'un amas cellulaire du mésoderme intermédiaire qui évolue en une vésicule qui se tubulise et se contourne (figure 10-3) (voir aussi figures 3-19 et 3-22).

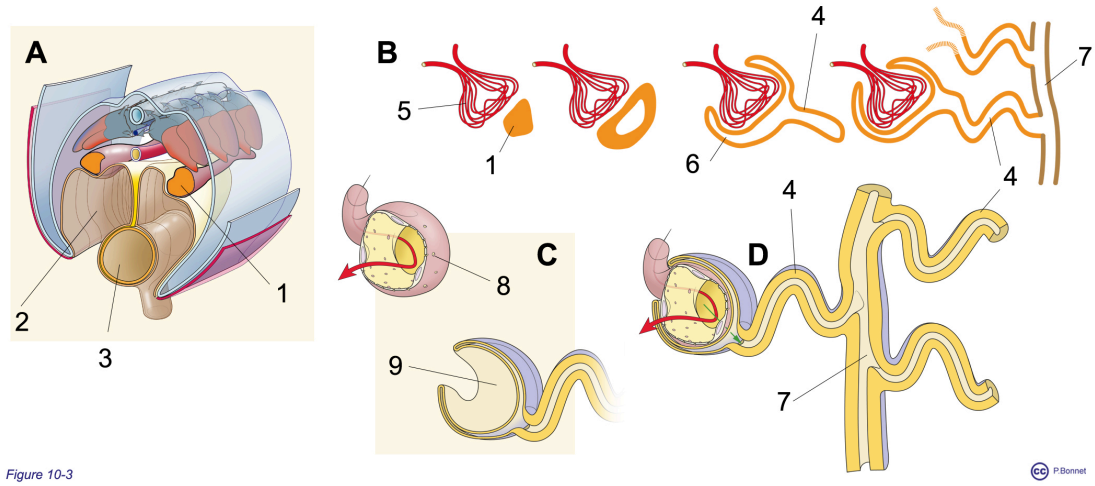

Figure 10-3 ***Unité de base du système urinaire***

***A** : Localisation du mésoderme intermédiaire (= 1) à l'issue de la plicature embryonnaire, 2 = cavité coelomique, 3 = intestin primitif*

***B** : Processus de formation des néphrotomes (stades successifs), le glomérule se compose de la touffe capillaire (= 5) entourée de la capsule (= 6) formée par l'extrémité de la vésicule qui se prolonge en tubule mésonéphrotique (= 4) connecté au tube mésonéphrotique (= 7)*

***C** : Les deux composants du glomérule séparés et formant la membrane de filtration (8 = paroi capillaire fenestrée et 9 = épithélium de la capsule*

***D** : Représentation schématique, composants emboîtés, la touffe capillaire est représentée par une seule lumière vasculaire. La flèche rouge indique le flux sanguin, la verte indique la filtration.*

Ces unités de base constituent les néphrotomes qui apparaissent, depuis la région cervicale jusqu'au niveau caudal. (figure 10-4) Dans le sens céphalo-caudal, 3 structures apparaissent successivement.

- les néphrotomes cervicaux qui ne seront jamais fonctionnels et régresseront (pronéphros)
- les néphrotomes thoraco-lombaires (mésonéphros) qui fonctionneront

transitoirement comme filtre urinaire puis perdront leur fonction urinaire pour participer à la formation des gonades (testicules et ovaires) après la migration des cellules germinales (voir chapitre 3)

- les néphrotomes sacrés (métanéphros) à l'origine des reins définitifs.

Les tubes des néphrotomes thoraco-lombaires constituent les tubules mésonéphrotiques connectés à un canal pair, le canal mésonéphrotique (canal de Wolff). Ce dernier nait par condensation puis tubulisation du mésoderme intermédiaire pour connecter les néphrons primitifs au réservoir primitif issu de la plicature embryonnaire, le cloaque. Le cloaque évoluera en sinus urogénital antérieur et rectum postérieur (voir origine du système digestif, chapitre 9 section 2)

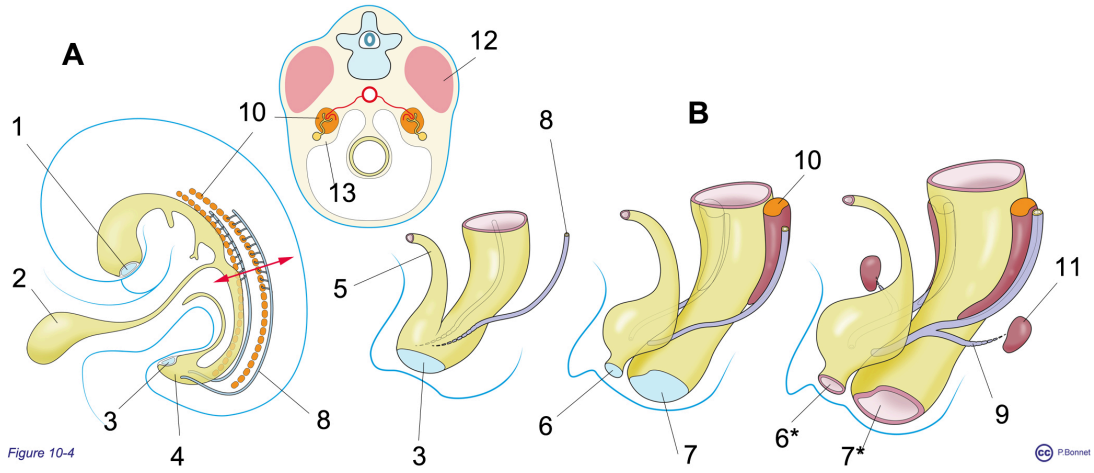

Figure 10-4 ***Néphrotomes-canal mésonéphrotique-Bourgeon urétéral-Evolutiondu cloaque***

***A** : Vue globale et coupe transversale réalisée au niveau de la flèche rouge: organisation des néphrotomes (= 10) (cordon néphrogénique) à partir du mésoderme intermédiaire dessinant la crête urinaire faisant saillie dans la cavité cœlomique (= 13). Connection des tubules mésonéphrotiques avec le tube mésonéphrotique (= 8) connecté au cloaque (= 4), 1 = membrane pharyngienne, 2 = vésicule vitelline, 3 = membrane cloaquale, 5 = allantoïde, 12 = somite*

***B** : Évolution de la partie caudale: séparation en sinus urogénital et rectum, la membrane cloacale se séparant en une membrane sinusale antérieure (= 6) et une membrane anale postérieure (= 7) qui s'ouvriront ensuite dans la cavité amniotique (6* et 7*), apparition du bourgeon urétéral (= 9) et du blastème métanéphrogène (rein définitif) (= 11)*

Les 2 canaux mésonéphrotiques donneront dans leur partie inférieure (sacrée), une excroissance latérale, le bourgeon urétérique. De chaque côté, le bourgeon urétérique interagit avec le mésoderme intermédiaire sacré pour donner le blastème métanéphrogène à l'origine des néphrotomes sacrés puis des néphrons définitifs. Les divisions successives des bourgeons urétériques donneront outre l'uretère, les cavités collectrices du rein définitif jusqu'au tube collecteurs. Les autres portions du néphron (glomérule, capsule de Bowman, tubes contournés proximal et distal et anse de Henlé proviennent du blastème métanéphrogène (figure 10-5)

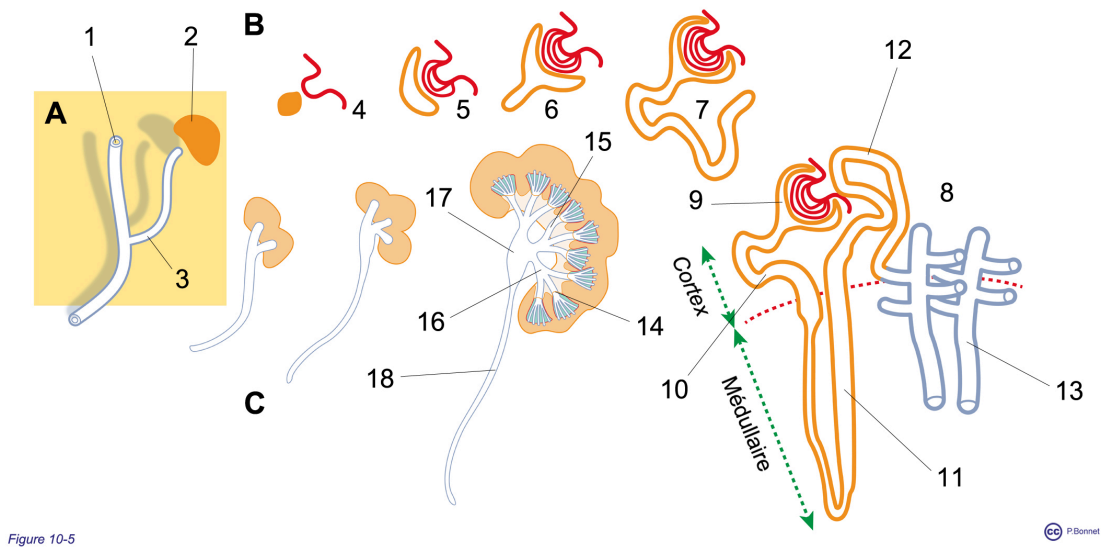

Figure 10-5 ***Formation du rein définitif, origine des tubes***

***A** : Le canal mésonéphrotique (=1) donne naisssance au bourgeon urétéral (= 3) qui interagit avec le blastème métanéphrogène (= 2)*

***B** : Évolution du blastème: des amas cellulaires (= 4) influencent l'angiogenèse (touffe capillaire) et se vésiculisent (= 5) pour se tubuliser et entourer les capillaires (= 6). Les tubes, borgnes au départ, s'allongent et se contournent (= 7) pour s'anastomoser au tube collecteur (= 13) issu des divisions du bourgeon urétéral*

***C** : Évolution du bourgeon urétéral donnant l'uretère (= 18), le pyélon (= 17), les calices majeurs (= 16), les tiges (= 15), les calices (= 16) et au sein de la médullaire, les canaux collecteurs (= 13)*

Le rein définitif au départ sacré, migre progressivement vers la région lombaire alors que le mésonéphros participe à la formation de la gonade et migre caudalement jusqu'au niveau

- pelvien chez l'embryon femelle (ovaire)
- périnéal chez l'embryon mâle (testicule) (figure 10-6)

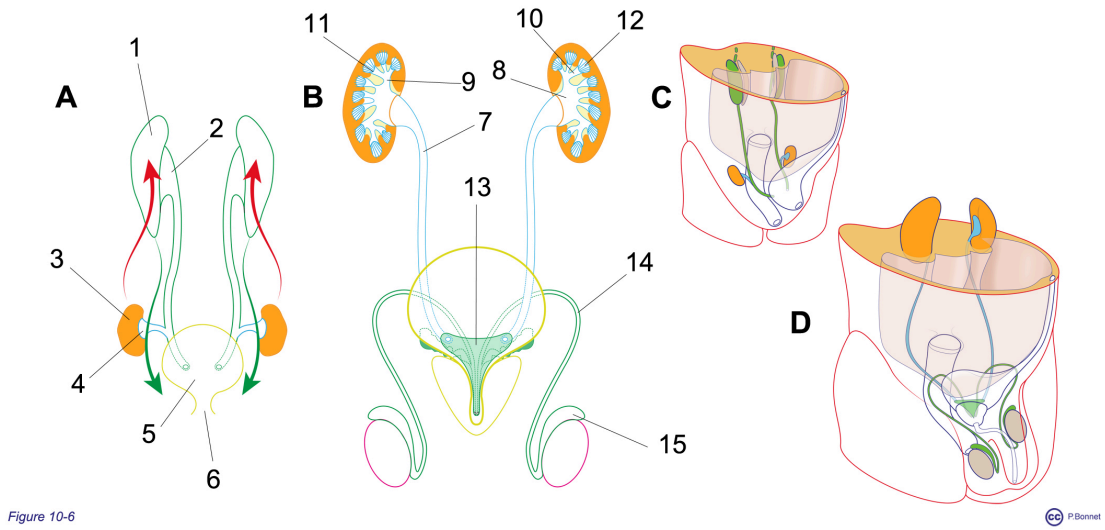

Figure 10-6 ***Migration du rein définitif***

***A** : Vue de face des ébauches: 1 = mésonéphros, 2 = canal mésonéphrotique,3 = blastème métanéphrogène, 4 = bourgeon urétéral, 5 = vessie, 6 = sinus urogénital*

***B** : Vue de face après ascension rénale et descente gonadique ici chez le garçon: 7 = uretère, 8 = pyélon, 9 = calice majeur, 10 = tige, 11 = calice mineur, 12 = canal collecteur*

***C** : idem que **A** vue 3D*

***D** : idem que **B** vue 3D*

Le canal mésonéphrotique évolue différemment suivant son extrémité caudale ou céphalique :

- La portion du canal mésonéphrotique localisée entre son abouchement dans le sinus urogénital et l'émergence du bourgeon urétérique est progressivement incorporée dans la paroi postéro basale de la future vessie (processus d'extrophie vésicale) et en fusionnant avec son homologue hétérolatéral donnera le trigone vésical (figure 10-7).
- La portion située entre le rein et l'émergence du bourgeon urétérique donnera

le canal déférent chez l'embryon mâle et régressera chez l'embryon femelle

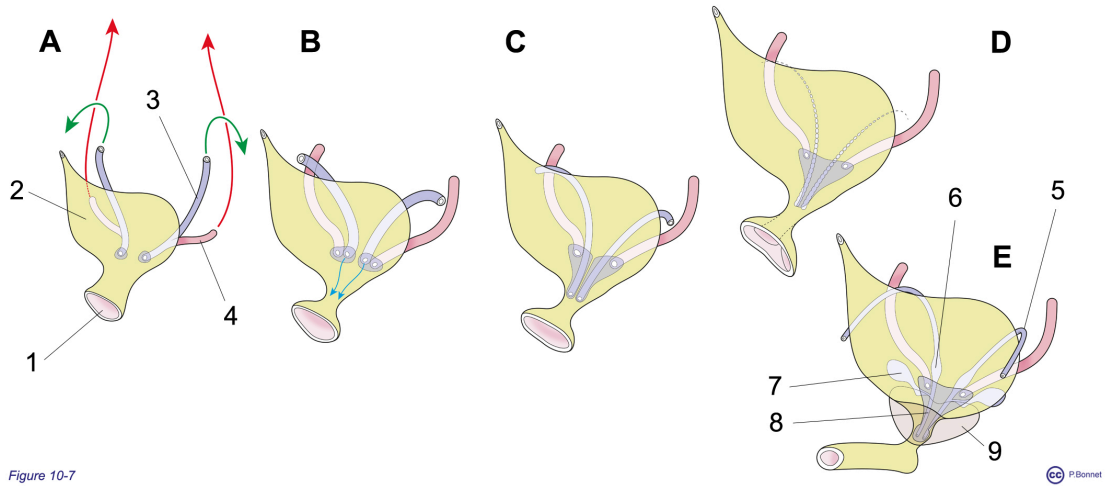

Figure 10-7 ***Processus d'extrophie vésicale : formation du trigone vésical***

Vues par transparence de la base vésicale aux différents stades

***A** : La vessie primitive (= 2) est connectée au sinus uro-génital (= 2) et reçoit les canaux mésonéphrotiques (= 3). Le bourgeon urétérique (= 4) naît de ce canal. Les flèches indiquent en vert la descente de la future gonade reliée au canal mésonéphrotique et en rouge l'ascension du rein définitif.*

***B** : L'incorporation progressive du canal mésonéphrotique aboutit à deux orifices de chaque côté. Les flèches bleues indiquent la migration des ostia des canaux mésonéphrotiques au fur et à mesure de l'intégration de la paroi de ces canaux.*

***C** : Cette intégration forme deux triangles côte à côte qui fusionneront pour former le trigone*

***D** : Évolution chez la fille : régression complète de la portion non intégrée des canaux mésonéphrotiques.*

***E** : Évolution chez le garçon: la portion non intégrée des canaux mésonéphrotiques donne le déférent (= 5), l'ampoule déférentielle (= 6), la vésicule séminale (= 7) et le canal éjaculateur (= 8) au sein de la glande prostatique (= 9).*

Les tubules mésonéphrotiques perdent leur fonction sécrétrice d'urine et participent à la formation de la gonade pendant que les reins définitifs

(métanéphros) remontent de la région sacrée vers la région lombaire de l'espace rétro-cœlomique (futurs espaces rétropéritonéal et sous péritonéal)

Parallèlement à cette évolution, le sinus urogénital se prolonge caudalement par l'urèthre alors que se forme le diaphragme pelvien. L'urèthre s'allonge du pelvis vers le périnée antérieur. Au départ, il s'ouvre dans le périnée et forme une gouttière sagittale bordée de plis tissulaires (plis urogénitaux) contenant des structures érectiles. Chez la femme, la gouttière reste ouverte et comportera en plus dorsalement l'ouverture de la cavité vaginale. Chez l'homme, cette gouttière se ferme et s'allonge pour former le pénis alors que la portion la portion pelvienne de l'urèthre donnera naissance à la glande prostatique (figure 10-8).

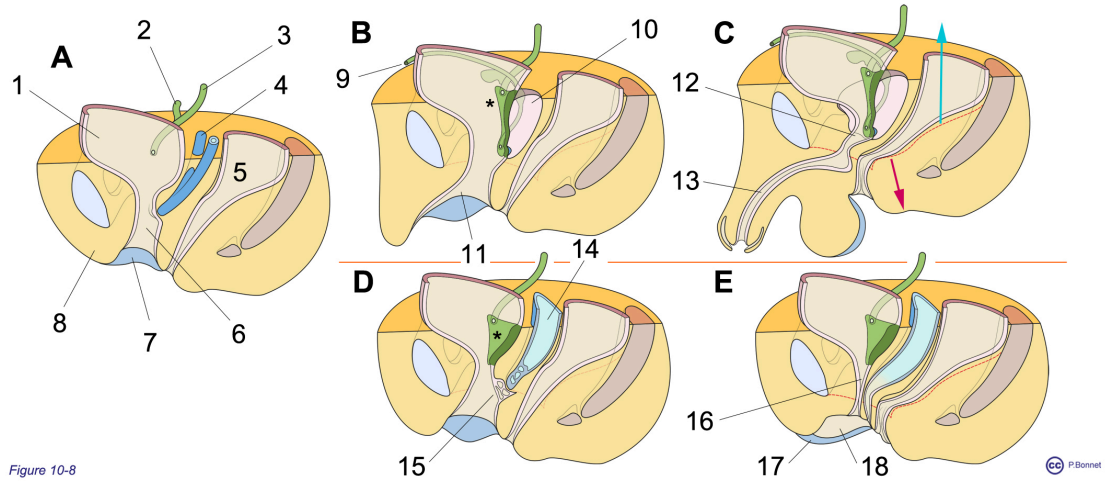

Figure 10-8 ***Évolutiondifférenciée du sinus urogénital suivant le genre***

Vues de la portion inférieure du tronc (hémi bassin droit vu de gauche aux différents stades d'évolution).

***A** : Stade indifférencié: 1 = vessie, 2 = uretère, 3 = canal mésonéphrotique, 4 = canaux paramésonéphrotique (voir plus bas), 5 = rectum, 6 ouverture du sinus urogénital, 7 = plis labio scrotaux, 8 = tubercule génital*

***B** : Stade mâle après extrophie vésicale (et formation du trigone = *), 9 = déférent, 10 = prostate, 11 = allongement de l'urèthre sous forme d'une gouttière, apparition du plancher musculo-aponévrotique délimitant pelvis et périnée (pointillés rouges)*

***C** : Stade mâle définitif après fusion des plis labios scrotaux (> scrotum), 13 = urèthre antérieur, 12 = urèthre postérieur, flèche bleue = pelvis, flèche rouge = périnée*

***D** : Stade femelle après extrophie vésicale (et formation du trigone = *), 14 = fusion des canaux paramésonéphrotiques pour former le canal utéro-vaginal, 15 prolifération du sinus urogénital face au tubercule de Müller (extrémité caudale borgne du canal utéro-vaginal)*

***E** : Stade femelle definitif: 16 = urèthre, 17 = grandes lèvres, 18 = petites lèvres*

Naissance du système génital.

Stade indifférencié.

La formation de la gonade est expliquée dans la section 1 du chapitre 3. Le premier stade dit indifférencié est propre aux deux sexes, l'arrivée des cellules germinales primitives entraînent la formation des crêtes urogénitales qui font saillie dans la paroi dorsale du cœlome. Un deuxième canal est apparu de chaque côté par soudure des berges d'un sillon cépahalo-caudal formé par le revêtement de la cavité cœlomique. Ce canal dit paramésonéphrotique (de Müller) est ouvert céphaliquement dans la cavité cœlomique à proximité de la gonade indifférenciée et rejoint caudalement un tubercule situé en arrière du sinus urogénital (tubercule sinusal ou de Müller).

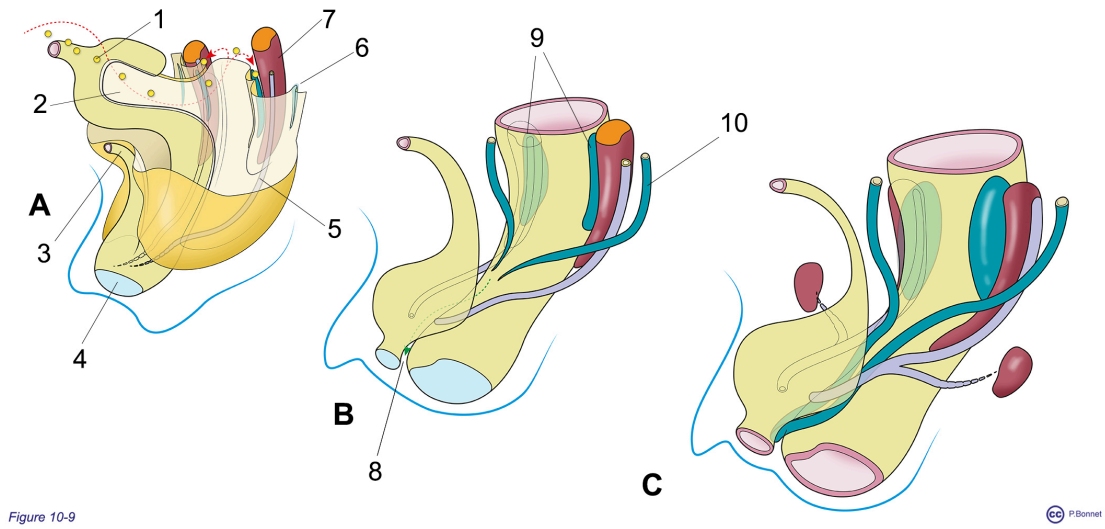

Figure 10-9 ***Formation des Gonades (stade indifférencié)***

***A** : Migration des cellules germinales (= 1) via le mésentère (= 2) pour atteindre la région rétrocœlomique le long du mésonéphros (= 7). Le revêtement cœlomique dessine une gouttière (= 6), point de départ du canal paramésonéphrotique (= 10) parallèle au canal mésonéphrotique (= 5). 4 = membrane cloaquale, 3 = allantoïde*

***B** : Les canaux paramésonéphrotiques (= 10) ouverts dans la cavité cœlomique progressent vers le sinus urogénital (flèche verte) pour rejoindre le tubercule sinusal de Muller (= 8), la paroi cœlomique s'épaissit autour des cellules germinales pour former la crête génitale (= 9)*

***C** : Stade indifférencié accompli*

Chez le fœtus mâle, l'apparition des cellules de Sertoli (facteur de régression de l'appareil Müllérien) puis des cellules de Leydig (apparition de la testostérone) va orienter le développement vers le phénotype mâle.

Chez le fœtus femelle, le système Müllérien persiste et est à l'origine de l'utérus, des trompes et des 2/3 du vagin

Développement féminin

Les canaux paramésonéphrotiques (figure 10-10):

- persistent isolés dans leur portion céphalique pour former les trompes utérines ouvertes dans la cavité cœlomique et connectées à la cavité utérine
- fusionnent dans leur portion inférieure : la paroi médiane se résorbe pour donner un conduit unique, l'utérus prolongé inférieurement de la cavité vaginale qui traverse la limite pelvi-périnéale pour aller au contact du sinus urogénital. Un cordon tissulaire issu du sinus urogénital rejoint la structure Müllérienne et se creuse pour former le 1/3 inférieur de la cavité vaginale, une portion reste partiellement obturée constituant l'hymen.

La gonade, l'ovaire, s'enveloppe des replis du revêtement cœlomique (splanchnopleure) pour descendre vers le pelvis au contact de l'utérus et devenir un organe considéré comme intrapéritonéal.

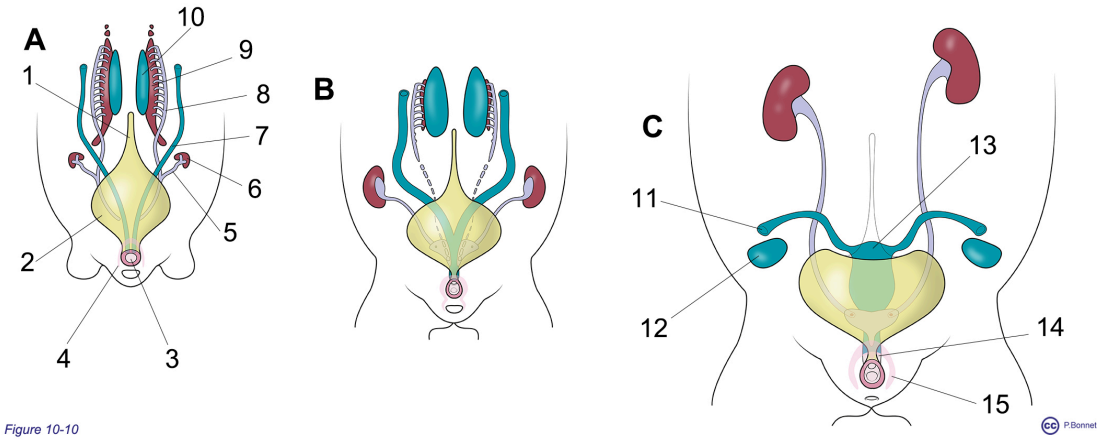

Figure 10-10 Formation OGI chez la femme

***A** : Stade indifférencié: 1 = allantoïde, 2 = sinus urogénital ouvert dans la cavité amniotique en 3, 4 = bourrelet labio-scrotal, 5 = uretère, 6 = blastème métanéphrogène, 7 = canal paramésonéphrotique, 8 = canal mésonéphrotique, 9 = mésonéphros, 10 = crête génitale*

***B** : Fusion caudale des canaux paramésonéphrotiques, régression du système mésonéphrotique*

***C** : État constitué après perméabilisation vaginale : 11 = trompe utérine, 12 = ovaire, 13 = utérus, 14 = cavité vaginale, 15 = grandes lèvres*

L'absence d'androgène explique l'évolution externe (figure 10-11): les plis ou bourrelets labio-scrotaux qui entourent le sinus urogénital restent individualisés pour dessiner les contours de la vulve. Extérieurement les grandes lèvres fusionnent antérieurement au niveau du mont de vénus. Les plis internes (plis uro-génitaux) dessinent les petites lèvres qui délimitent en avant le méat uréthral et en arrière l'orifice vaginal. En profondeur, les structures érectiles constituées des corps caverneux et des corps spongieux, restent séparées :

- Les bulbes spongieux encadrent l'entrée vaginale (bulbes du vagin)
- Les corps caverneux fusionnent antérieurement pour donner le corps clitoridien prolongé de ses racines

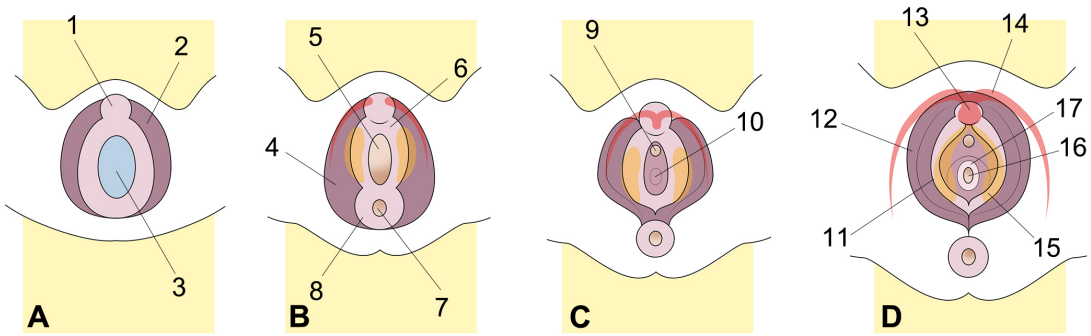

Figure 10-11 ***Formation OGE F***

Vue inférieure de l'abouchement du cloaque et son évolution, tissus érectiles vus par transparence : corps caverneux en rouge (= 14) et tissu spongieux en orange (= 15)

***A** : 1 = tubercule génital, 2 = bourrelet labio–scrotal, 3 = membrane cloacale entourée du pli cloacal,*

***B** : Séparation du cloaque en sinus urogénital et anus, résorption des membranes urogénitale et anale : 4 = bourrelet labio–scrotal, le pli cloacal devient le pli urogénital (= 6) entourant l'orifice du sinus uro-génital = 5 (urèthre) et le pli anal (= 8) entourant l'anus (= 7)*

***C** : Fusion postérieure des grandes lèvres, un épaississement du sinus urogénital (en 10) apparaît sous l'urèthre (= 9)*

***D** : État constitué : l'épaississement du sinus urogénital a fusionné avec les tubes paramésonéphrotiques fusionnés et décloisonnés pour donner l'entrée du vagin (= 16) après résorption partielle de la membrane hyménéale (= 17), les plis urogénitaux donnent les petites lèvres (=11) fusionnées antérieurement pour former le capuchon clitoridien, la vulve est délimitée par les grandes lèvres (= 12) fusionnées antérieurement au mont de vénus, le système érectile est formé du clitoris, corps et racines = 14) et des bulbes du vagin (= 15)*

Au niveau du revêtement cutané du tronc, suivant une ligne axillo-inguinale, se développent une série de glandes mammaires rudimentaires dérivées des glandes sudoripares (figure 10-12). Seule persistera une paire de glandes localisées au niveau thoracique qui se développeront à partir de la puberté pour

donner les deux seins féminins (glandes mammaires, canaux galactophores, aréoles et mamelons)

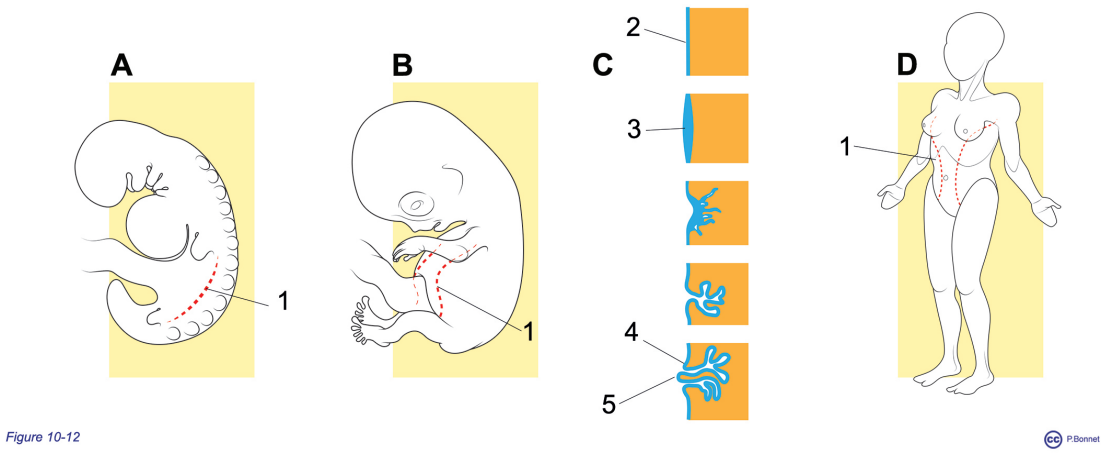

Figure 10-12 ***Formation glande mammaire***

***A** : Naissance de la crête mammaire (= 1) en arrière de la racine des membres*

***B** : Déport ventral de la ligne mammaire par la croissance dorsale prépondérante*

***C** : En coupe, développement de la glande à partir de l'ectoderme (bleu) : 2 ectoderme formant une placode (= 3) puis présentant une croissance et une ramification en profondeur pour aboutir à la glande primitive présentant le mamelon (= 5) entouré de l'aréole (= 4)*

***D** : Position de la ligne mammaire chez l'adulte le long de laquelle peuvent se développer des glandes surnuméraires (polymastie, pathologique)*

Développement mâle

Les canaux paramésonéphrotiques régressent complètement à l'exception de quelques résidus sans fonction (hydatide testiculaire et utricule prostatique). Par contre, la portion du canal mésonéphrotique située entre le mésonéphros et

l'émergence du bourgeon urétéral, persiste chez le fœtus mâle (figure 10-13). Avec une partie des tubules mésonéphrotiques, cette portion du canal mésonéphrotique participera à la formation des voies excrétrices du testicule (ou voies séminales) permettant de véhiculer les spermatozoïde du testicule vers l'urèthre. Cette portion du canal mésonéphrotique donnera ainsi l'épididyme et le canal déférent avec sa portion dilatée, l'ampoule déférentielle. Le futur testicule migre de sa portion rétropéritonéale vers le périnée antérieur (figure 10-14).

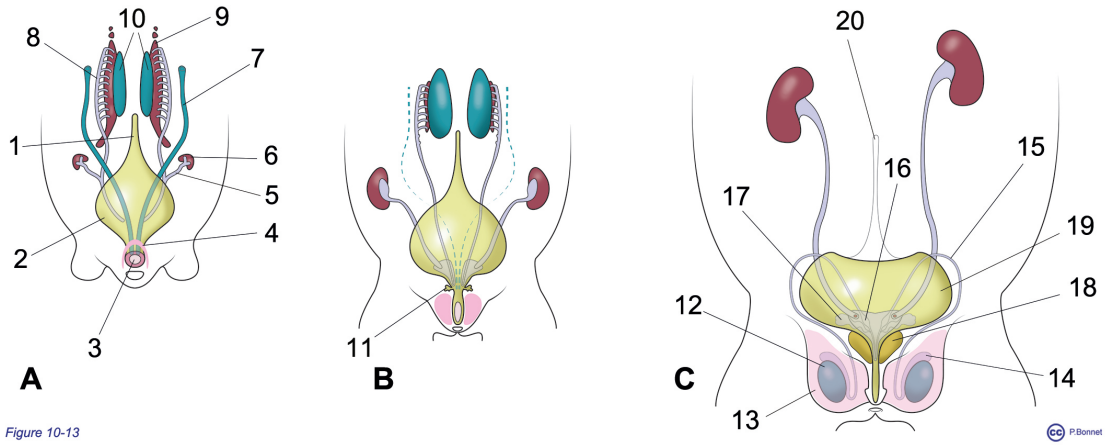

Figure 10-13 ***Formation des OGI M***

***A** : Stade indifférencié: 1 = allantoïde, 2 = sinus urogénital ouvert dans la cavité amniotique en 3, 4 = bourrelet labio-scrotal, 5 = uretère, 6 = blastème métanéphrogène, 7 = canal paramésonéphrotique, 8 = canal mésonéphrotique, 9 = mésonéphros, 10 = crête génitale*

***B** : Régression du système paramésonéphrotique, par le processus d'extrophie vésicale, l'abouchement des canaux mésonéphrotiques descend vers le futur urèthre où se développe la prostate (= 11)*

***C** : État constitué: le testicule (= 12) est descendu dans le scrotum (= 13) et reste connecté à la prostate par les voies séminales (14 = épididyme, 15 = déférent et son ampoule (= 16), 17 = vésicules séminales, 18 = prostate, 19 = vessie, 20 = ouraque (allantoïde fibrosé)*

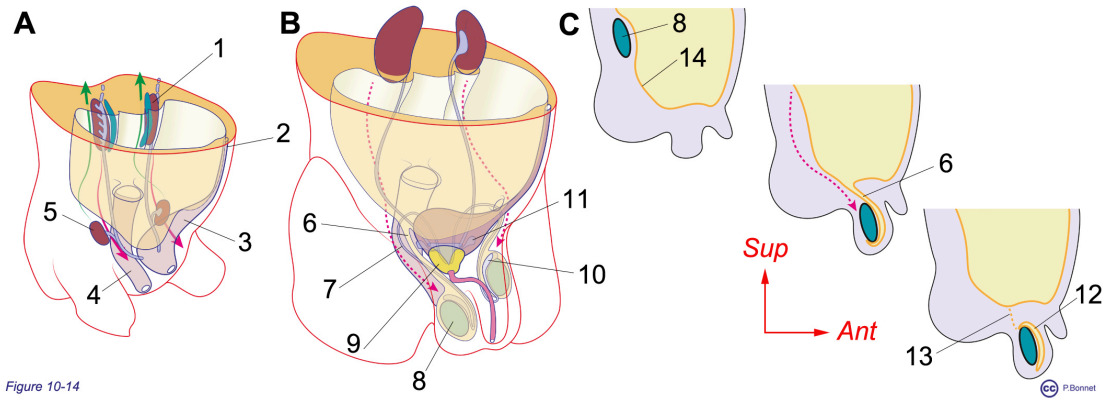

Figure 10-14 ***Testicule descente***

***A** : Le mésonéphros, rétrocœlomique) (= 1) descendra progressivement (flèches rouge) alors que le rein définitif (métanéphros = 5) de sacré deviendra lombaire (flèches vertes). 3 = vessie, 2 = allantoïde et 4 = rectum*

***B** : En fin de gestation, le testicule (= 8) a atteint le scrotum emportant un repli péritonéal formant ses enveloppes (vaginales testiculaires = 12) et le canal péritonéo-vaginal (= 6). Les voies séminales (épididyme = 10, deferent = 7 et vésicules séminales = 11) sont connectées à l'urèthre au sein de la prostate (= 9)*

***C** : Coupes sagittales simplifiées de la descente du testicule, 14 = péritoine, 6 = canal péritonéo vaginal qui s'oblitérera (= 13)*

L'abouchement vésical du canal mésonéphrotique est progressivement déplacé, par le processus d'extrophie vésicale (voir aussi figure 10-7), vers le sinus urogénital là où se développe la glande prostatique. Bilatéralement, la portion terminale de ce canal se retrouve incorporée dans le tissu glandulaire prostatique et devient le canal éjaculateur. Avant de pénétrer au sein du tissu prostatique, elle donne une excroissance latérale à l'origine de la vésicule séminale. Les deux canaux éjaculateur s'abouchent ainsi dans la première portion de l'urèthre appelée urèthre prostatique (figure 10-15), au niveau du veru montanum ou colliculus séminalis.

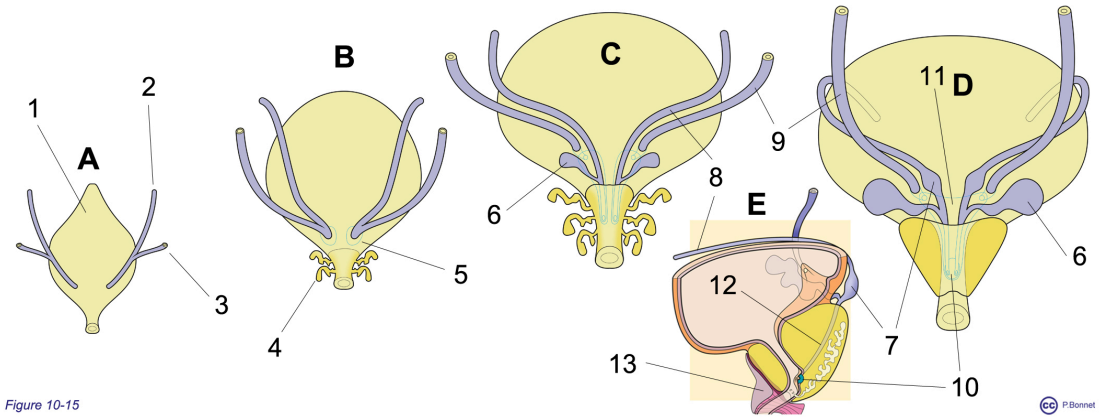

Figure 10-15 ***Prostate – Abouchement des voies séminales***

Vues postérieures de la vessie (A à D), E section médiane de la jonction vésico-uréthrale, portion droite

***A** : 1 = sinus urogénital, 2 = canal mésonéphrotique, 3 = bourgeon urétéral*

***B** : Apparition de l'urèthre et des glandes prostatiques (= 4), en traits bleus, vue par transparence de l'incorporation du canal mésonéphrotique qui donnera le trigone (= 11)*

***C** : Progression du processus d'extrophie: 6 = vésicule séminale, 8 = uretère, 9 = déférent*

***D** : Etat final, 10 = véru montanum et abouchement des canaux éjaculateurs (= 12)*

***E** : Représentation de la base vésicale et de l'urèthre prostatique, 13 = sphincter strié de l'urèthre*

Sous l'influence des androgènes produits par la gonade mâle, les tissus externes au pourtour de l'abouchement du sinus urogénital vont se modifier

- L'urèthre s'allonge sous forme d'une gouttière secondairement soudée pour former l'urèthre antérieur
- Les corps spongieux fusionnent médialement pour entourer le tube uréthral et former
    - le bulbe spongieux postérieurement

    - le gland pénien antérieurement
- Les plis labio-scrotaux fusionnent également médialement pour former le scrotum
- Le raccourcissement du ligament gonadique inguinal associé à la croissance globale du fœtus amène progressivement la gonade de son site lombaire vers le scrotum. Lors de sa descente, le testicule emporte un replis du revêtement péritonéal et certaines couches de la parois abdominale qu'il traverse pour former les enveloppes du testicule. La traversée de la paroi abdominale donne naissance au canal inguinal.

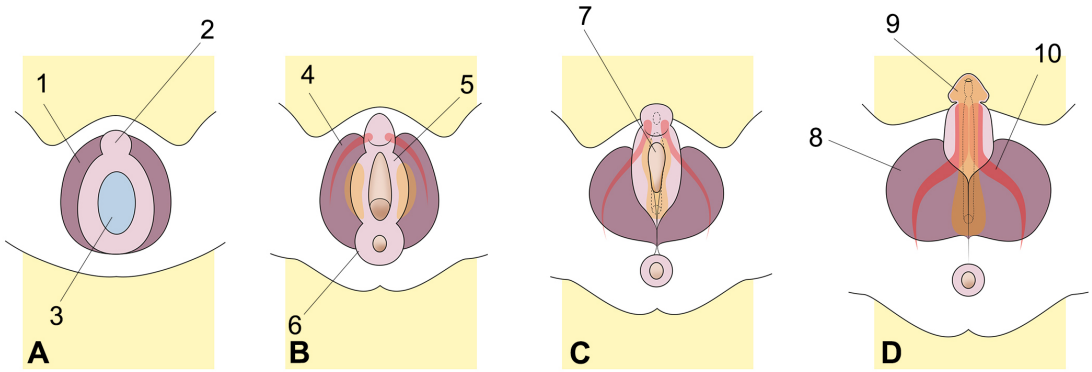

Figure 10-16

P.Bonnet

Figure 10-16 ***Formation des OGE chez l'homme***

Vue inférieure de l'abouchement du cloaque et son évolution, tissus érectiles vus par transparence corps caverneux en rouge (= 14) et tissu spongieux en orange (= 15)

***A** : 2 = tubercule génital, 1 = bourrelet labio–scrotal, 3 = membrane cloacale entourée du pli cloacal,*

***B** : Séparation du cloaque en sinus urogénital et anus, résorption des membranes urogénitale et anale : 4 = bourrelet labio–scrotal, le pli cloacale devient le pli urogénital (= 5) entourant l'orifice du sinus uro-génital (urèthre) et le pli anal (= 6) entourant l'anus. Les plis urogénitaux dessinent une gouttière qui s'allonge ventralement avec le tubercule génital*

***C** : Fusion progressive des plis uro-génitaux pour former l'urèthre encore ouvert ventralement (= 7). Les bulbes spongieux fusionnent médialement pour entourer le tube uréthral*

***D** : État constitué : Le tube uréthral rejoint un tube formé dans le tubercule génital pour s'ouvrir à la pointe du pénis. Les plis labio–scrotaux fusionnés forment le scrotum (= 8), les deux corps caverneux (= 10) se sont allongés côte à côte dans la partie dorsale du pénis alors que le tissu spongieux (= 9) ventralement entoure la totalité de l'urèthre antérieur pour former le bulbe (postérieur) et le gland (antérieur)*

Conséquences de cette origine commune.

Le point de départ de cette formation siège dans la région lombaire haute, derrière la cavité coelomique, il en découle :

- que le système urinaire est entièrement soit rétropéritonéal, soit sous péritonéal, soit périnéal
- que les gonades possèdent une irrigation connectée à cette région :
    - les artères gonadiques naissent de la paroi latérale de l'aorte
    - les veines gonadiques s'abouchent à l'étage lombaire (VCI à droite, V rénale gauche à gauche)
    - les relais lymphatiques des gonades se trouvent en latéro-aortique près de l'émergence des artères rénales

La formation des organes génitaux passe par un stade indifférencié commun aux deux sexes qui évoluera en fonction du contexte hormonal. Il en découle :

- qu'indépendamment d'une morphologie extérieure très différente, celle-ci se compose de structures identiques : corps caverneux et spongieux, muscles périnéaux (bulbo-spongieux et ischio-caverneux), artères et nerfs pelvi-périnéaux.
- qu'en présence d'un apport exogène d'androgène lors de la grossesse ou d'une anomalie de sécrétion des androgènes au niveau foetal, le fœtus génétiquement femelle peut évoluer vers un phénotype mâle
- qu'en l'absence d'une bonne réceptivité tissulaire de l'embryon aux androgènes (anomalie du récepteur, déficit de transformation dans le tissu cible...) le fœtus génétiquement mâle peut évoluer vers un phénotype femelle

section 2 : le système urinaire

Section 2

Le système urinaire

Localisation anatomique du système urinaire

Le système urinaire se localise

- au niveau abdomino-pelvien dans l'espace rétro- et sous péritonéal
- au niveau du périnée dans la portion antérieure du périnée.

L'espace extra-péritonéal correspond à l'espace situé entre le sac péritonéal en dedans et les parois musculo-osseuses de la région abdomino-pelvienne en dehors, constituées:

- Céphaliquement par le diaphragme respiratoire
- Postérieurement par
    - les muscles psoas-iliaque, carré des lombes, diaphragme respiratoire, la colonne lombo sacrée,
    - les os coxaux
    - les muscles pelviens
- Antéro-latéralement
    - par les muscles plats de l'abdomen (obliques et transverses)

    - les muscles grands droits
    - la ceinture pelvienne
- Caudalement par le muscle levator ani (diaphragme pelvien)

Cet espace est surtout développé postérieurement et inférieurement, on parlera donc de

- l'espace rétro-péritonéal pour sa portion postérieure, formé des deux fosses lombaires de part et d'autre de l'axe osseux lombaire et des axes vasculaires médians (aorte abdominale et VCI)
- l'espace sous-péritonéal pour sa portion inférieure, situé dans le pelvis vrai (espace endo-pelvien)

L'espace périnéal s'étend entre les parois de l'os coxal, du diaphrame pelvien (levator ani) à la limite cutanée située entre les racines des deux membres inférieurs. En position « gynécologique » il prend la forme d'un losange constitué

- d'un triangle antérieur (périnée antérieur) dessiné par les branches ischio-pubiennes
- d'un triangle postérieur (périnée postérieur) délimité par la pointe du coccyx et le bord médial des muscles grands fessiers en superficie et les ligaments sacro-tubérositaires en profondeur.
- Le triangle antérieur est quasi horizontal en position érigée et le triangle postérieur est incliné de 30°.

En coupe verticale,

- le périnée postérieur se présente comme deux espaces adipeux de part et d'autre du système digestif terminal : les fosses ischio-anales
- le périnée antérieur est divisé par une membrane musculo-aponévrotique, horizontale tendue entre les deux branches ischio-pubiennes, la membrane

périnéale, ouverte en son centre pour laisser passage aux systèmes urinaire et génital et définissant des régions superficielles et profondes.

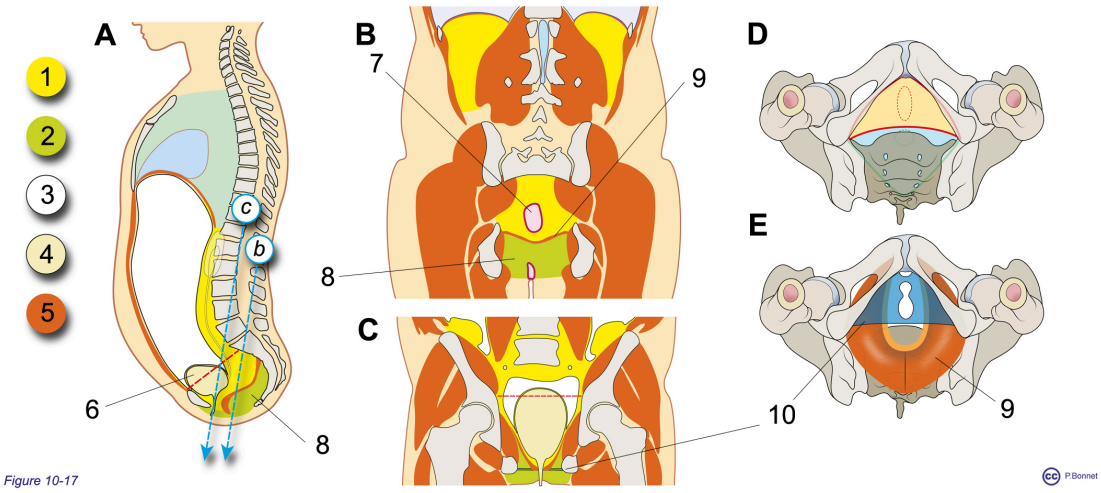

Régions anatomiques concernées extra-péritonéales et périnéales

1 =espace extra-péritonéal, 2 = espace périnéal, 3 = sac péritonéal, 4 = cavités urinaires, 5 = muscles, pointillés rouges = limite abdomen / pelvis

***A** : Coupe sagittale (rein et uretère droits par transparence, non présents dans le plan de coupe), 6 = vessie, 8 = périnée*

***B** : coupe par "b", 7 = rectum, 8 = fosse ischio-anale, 9 = levator ani*

***C** : coupe par "c", 10 = membrane périnéale*

***D** : Bassin osseux vue inférieure, losange périnéal formé des triangles antérieur (jaune / rouge) et postérieur (vert / bleu), en pointillés les orifices viscéraux (antérieur = urogénital, postérieur = digestif)*

***E** : Bassin osseux vue inférieure, levator ani et membrane périnéale (femme)*

Les reins

Les deux reins (figure 10-18) occupent les fosses lombaires, reposent sur le diaphragme respiratoire et le carré des lombes, latéralement aux muscles psoas. Chaque rein a la forme d'un haricot de 15 cm de grand axe, convexe latéralement, concave au niveau interne. On lui distingue 3 pôles, supérieur, moyen et inférieur. Médialement il présente dans sa concavité un accès, le hile rénal, vers la partie interne centrale du rein (le sinus rénal). Par ce hile, sortent les voies urinaires et pénètrent les artères et veines qui irriguent le rein.

Le rein est divisé classiquement

- en faces antérieure et postérieure
- en 3 pôles (supérieur, moyen et inférieur)
- en segments (au nombre de 5 suivant sa vascularisation de type terminal (1 segment postérieur et 4 antérieurs : apical, supérieur, moyen et inférieur)).

L'axe transversal du rein pointe en avant et en dedans vers l'aorte à gauche, la veine cave à droite. Les reins sont relativement mobiles, entourés du tissu adipeux qui complète l'espace rétropéritonéal.

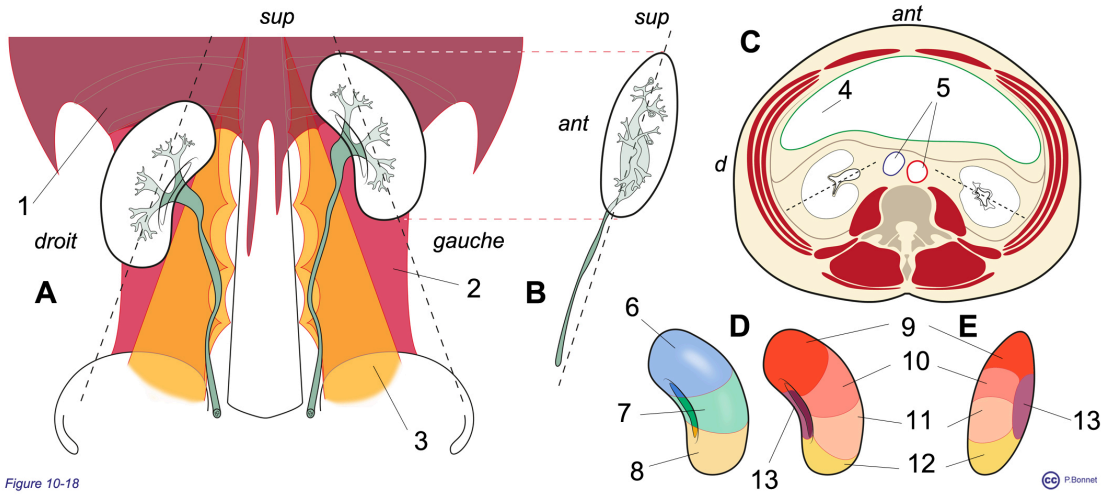

Figure 10-18

Position et forme globale des reins

***A** : Vue de face, 1 = diaphragme, 2 = carré des lombes, 3 = psoas. Axe vertical du rein en pointillés noirs*

***B** : Vue de profil du rein gauche, inclinaison postérieure de la partie supérieure du rein*

***C** : Coupe transversale : 4 = cavité péritonéale, 5 = gros vaisseaux, axe du sinus – hile en pointillés noirs*

***D** : Vue du rein gauche de face (face antérieure) : pôles (6 = supérieur, 7 = moyen, 8 = inférieur) et segments antérieurs (9 = apical, 10 = supérieur, 11 = moyen, 12 = inférieur) et postérieur (= 13)*

***E** : Rein gauche vu de profil, face externe*

L'unité fonctionnelle de base est le néphron, chaque rein en compte plusieurs millions. Le néphron se compose d'une touffe de capillaires, la touffe glomérulaire, emboitée dans la capsule de Bowman prolongée par les tubes rénaux. Les reins reçoivent, au niveau de ces capillaires, ¼ du débit cardiaque et produisent par filtration 180 litres d'urine primitive par 24 heures. Cette urine est récupérée dans la capsule de Bowman connectée aux tubes rénaux : contourné proximal (TCP), suivi de l'anse de Henle et du tube contourné distal (TCD) se déversant dans le tube collecteur (TC). Par des mécanismes complexes, la majorité du liquide filtré est récupérée par l'action des cellules tubulaires pour produire 1 litre 500 d'urine / jour.

L'ensemble des glomérules constitue la zone externe du rein ou **cortex**, les tubes collecteurs et une grande proportion des anses forment des pyramides où la disposition parallèle des tubes donne un aspect de striation (pyramide de malpighi). Ces pyramides constituent la **médullaire** du rein. Le sommet de chaque pyramide pointe vers l'espace sinusal pour se terminer par une multitude d'orifices au sein des papilles rénales. Chaque papille s'emboite dans le système cavitaire qui dessine un rebord circulaire au pourtour de chaque papille, le fornix. Les voies urinaires débutent ainsi au niveau rénal par les calices mineurs. Chaque calice se prolonge par une tige et 3 ou 4 tiges s'unissent pour former les calices majeurs. Ces groupes

caliciels secondaires (2 ou 3) se réunissent pour former le bassinet du rein, appelé également pyélon ou pelvis rénal.

Le sinus du rein comporte donc le système cavitaire et les subdivisions vasculaires entourés de tissu adipeux. Le pyélon peut se situer au sein du sinus rénal, au niveau du hile rénal, voire en extra rénal. Le pyélon se termine en forme d'entonnoir pour faire jonction avec l'uretère (jonction pyélo-urétérale) (figure 10-19).

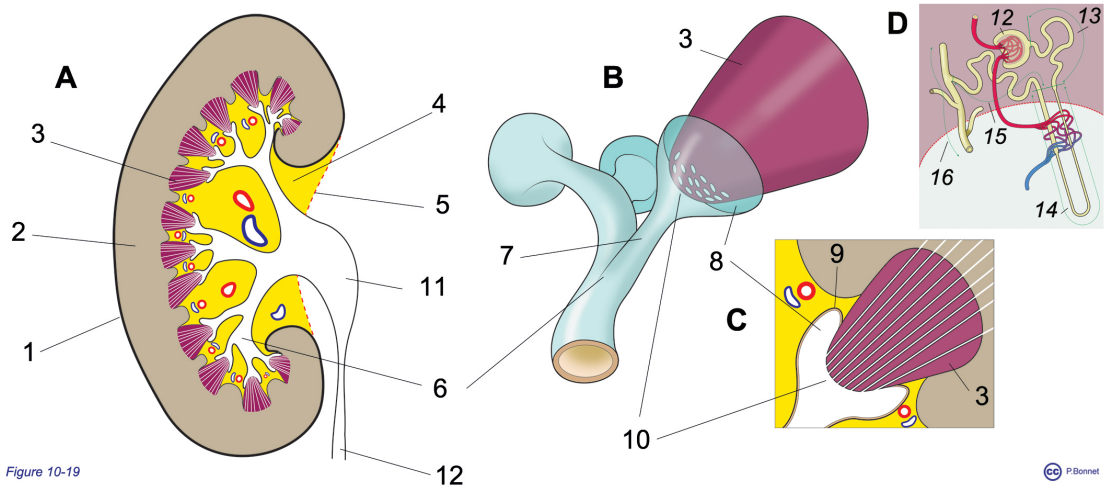

Coupe verticale du rein– calices et papilles

***A** : Coupe verticale: 1= capsule, 2 = cortex, 3 = pyramide (ensemble = médullaire), 4 = sinus et graisse sinusale, 5 = hile, 6 = calice majeur, 11 = pyélon (bassinet ou pelvis), 12 = uretère*

***B** : Vue 3D d'un groupe caliciel : 7 = tige, 8 = calice mineur, 10 = papille*

***C** : Coupe d'un calice mineur, 9 = fornix*

***D** : Le néphron : capsule de Bowman = 12, TCP = 13, anse de Henlé = 14, TCD = 15 et TC = 16*

Le système cavitaire intra et extra rénal se compose d'un revêtement (épithélium de type urinaire) adapté aux agressions des métabolites

concentrés dans l'urine et doué d'une grande capacité d'élongation pour répondre aux variations de volume. La paroi profonde du système cavitaire est faite d'un entrelacement de fibre musculaires lisses permettant une contraction péristaltique débutée au niveau des fonds de calice et prolongée sur tout l'uretère, propulsant l'urine des reins vers la vessie (péristaltique urétérale). En position couchée, les reins dans les fosses lombaires sont déclives par rapport à la vessie qui néanmoins se remplit par l'action de la péristaltique.

Les uretères

Les uretères (figure 10-20) constituent deux canaux à paroi contractile qui descendent verticalement, parallèle à la veine cave à droite, à l'aorte à gauche, puis se dirigent en avant et en dedans sur la face antérieure du muscle psoas. Ils pénètrent dans le pelvis de façon plus interne, passant au dessus des vaisseaux iliaques pour plonger dans le petit bassin vers la face inféro-postérieure de la vessie (base vésicale), dans laquelle ils s'abouchent au niveau des angles supérieurs du trigone vésical (méats urétéraux).

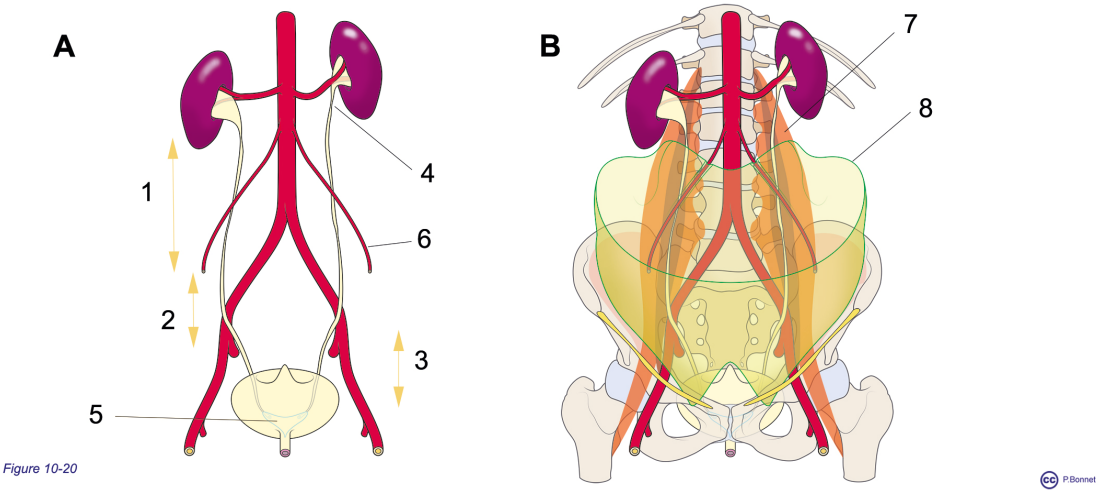

Uretères

***A** : Les différentes portions de l'uretère débutant à la jonction pyélo-urétérale (= 4) jusqu'aux méats au sein du trigone (=5) : lombaire (= 1), iliaque (= 2) et pelvien (= 3)*

***B** : L'uretère court entre le psoas (= 7) et le sac péritoneal (=8) pour croiser antérieurement l'axe vasculaire iliaque*

La vessie

La vessie (figure 10-21) est un muscle lisse creux, tapissé d'un épithélium urinaire, qui assure une fonction de réservoir

- compliance lors du remplissage (la pression interne évolue peu lorsque le remplissage progresse)
- étanchéité en phase de remplissage (fonction de stockage) grâce à un système sphinctérien
- capacité de vidange vers l'urèthre par une ouverture sphinctérienne

synergique de la contraction du muscle (phase de miction / vidange).

La forme de la vessie dépend de son état de remplissage. On distingue

- la base vésicale en forme de soucoupe fixe, reposant sur le plancher pelvien (avec interposition de la prostate chez l'homme)
- le dôme vésical, tapissé de péritoine et capable de se distendre lors du remplissage vésical.

Localisée dans le pelvis, derrière la symphyse pubienne elle devient palpable au dessus de la symphyse pubienne dès 250 cc de contenu. L'épithélium vésical est de type urinaire, extensible et adapté au stockage des métabolites concentrés dans l'urine. La paroi musculaire (muscle lisse appelé détrusor) comporte plusieurs couches assez complexes dans leur disposition, capables de se relâcher pendant le remplissage mais également de se contracter lors de la miction. Au niveau de la zone de sortie vésicale les couches s'organisent de façon circulaire pour former le col vésical entourant le méat uréthral interne. Le col vésical, début du sphincter urinaire lisse intervient dans la continence et se ferme chez l'homme lors de l'éjaculation pour éviter l'éjaculation rétrograde.

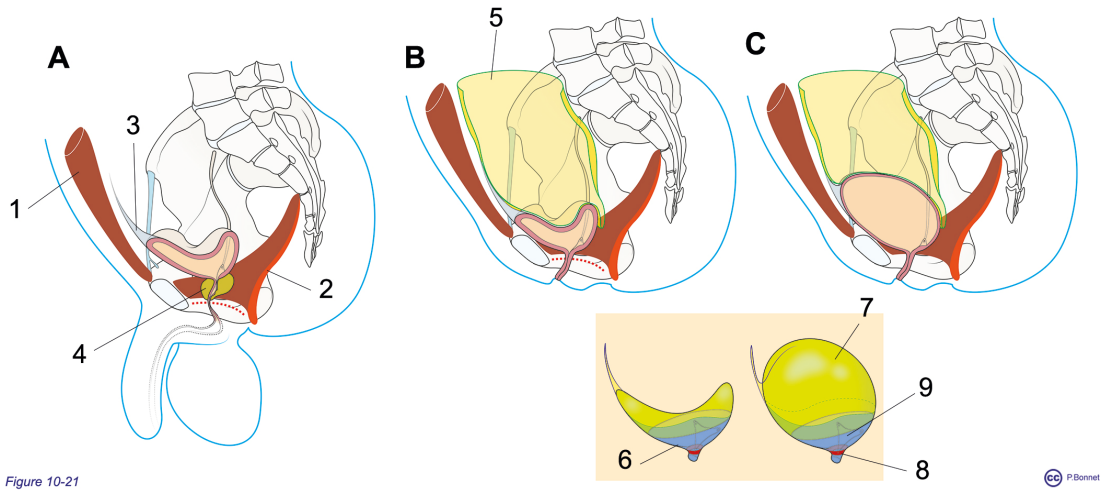

Figure 10-21

Vessie

Vue de l'hémi bassin droit après section sagittale, 1 = muscle grand droit, 2 = levator ani

***A** : Chez l'homme, la prostate (= 4) s'interpose entre la vessie et le plancher pelvien (traits pointillés rouges)*

***B** : Vue identique chez la femme, la vessie vide est pelvienne, recouverte du péritoine (= 5)*

***C** : Vessie en réplétion chez la femme*

***En cartouche** : Vessie vide et remplie : la base (= 6) est fixe alors que le dôme (=7) recouvert de péritoine s'expand, 9 = trigone, 8 = col*

La jonction urétéro-vésicale

L'abouchement vésical de chaque uretère dessine les deux méats urétéraux (figure 10-22).

La traversée de la paroi vésicale par l'uretère (trajet intramural) dessine un trajet oblique au travers du muscle puis l'uretère se glisse sous la muqueuse

vésicale pendant environ 1,5 cm pour atteindre le méat urétéral (trajet sous-muqueux). Cette disposition réalise une valve unidirectionnelle qui autorise le passage de l'urine de l'uretère vers la vessie et non l'inverse. Dès que le remplissage vésical s'opère, la pression intravésicale collabe la portion sous-muqueuse du trajet urétéral empêchant toute remontée d'urine de la vessie vers l'uretère. La péristaltique urétérale reste cependant capable de forcer ce collapsus urétéral, la vessie continue de se remplir par éjaculations d'urine, rythmées par la péristaltique urétérale. En phase de miction, la pression vésicale étant encore plus élevée, la compression du trajet sous-muqueux est d'autant plus prononcée. La traversée oblique du détrusor participe également à ce mécanisme de compression. Le haut appareil urinaire (uretères, cavités rénales) est ainsi, lorsque ce système de valve unidirectionnelle est efficient, protégé des accès de pression et des infections survenant dans le bas appareil urinaire.

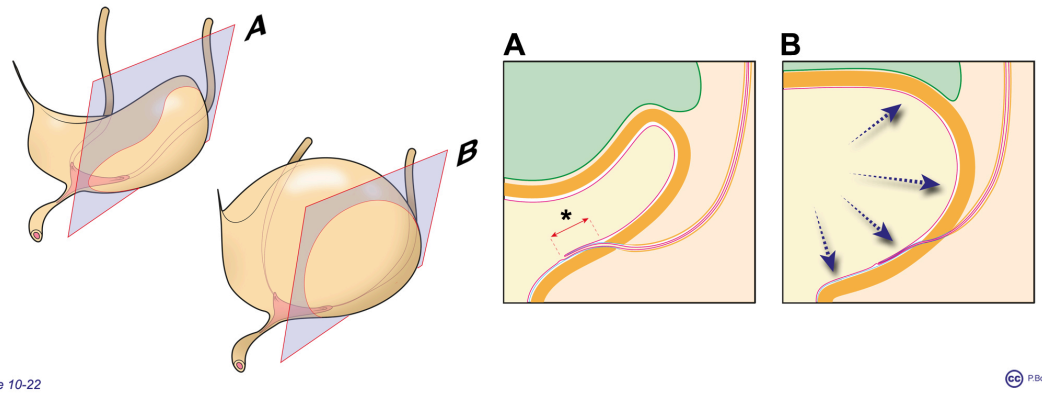

Figure 10-22

P.Bonnet

Jonction urétéro-vésicale

Coupes suivant le trajet de l'uretère par les plans A (vessie vide) et B (réplétion vésicale)

***A** : La portion sous-muqueuse du trajet intra-mural est indiquée par **

***B** : Lors du remplissage, la faible pression vésicale (flèches bleues) collabe le trajet sous-muqueux*

L'urèthre (figure 10-23)

Chez la femme, le col vésical situé légèrement au dessus de l'hiatus du releveur de l'anus communique avec un urèthre rectiligne, long de 3 à 4 cm qui est donc essentiellement périnéal. Il s'ouvre dans le périnée antérieur (méat uréthral externe sous le clitoris) et repose postérieurement sur la paroi vaginale.

Chez l'homme, la disposition anatomique est plus complexe et commune avec les voies séminales. Le col vésical, mieux développé, se poursuit par 3 à 4 cm d'urèthre logé au sein de la glande prostatique : l'urèthre prostatique,

pelvien. Celui-ci dessine dans le plan sagittal une angulation ouverte en avant, à la pointe de celle-ci se trouve le veru montanum (voir section suivante) où arrivent les voies séminales. La portion uréthrale suivante, plus courte, apparaît au sommet du cône prostatique : l'urèthre membraneux ou sphinctérien qui traverse l'hiatus du releveur. Ces deux portions constituent **l'urèthre postérieur**, majoritairement pelvien.

La portion suivante de l'urèthre, plus longue constitue **l'urèthre antérieur**, englobé dans le tissu spongieux, capable de s'allonger lors de l'érection et divisé en

- Urèthre bulbaire, portion postérieure accolée à la membrane périnéale
- Urèthre pénien, localisé au sein de la verge (mobile) et se terminant par le méat uréthral externe à la pointe du gland, après une légère dilatation (fossette naviculaire)

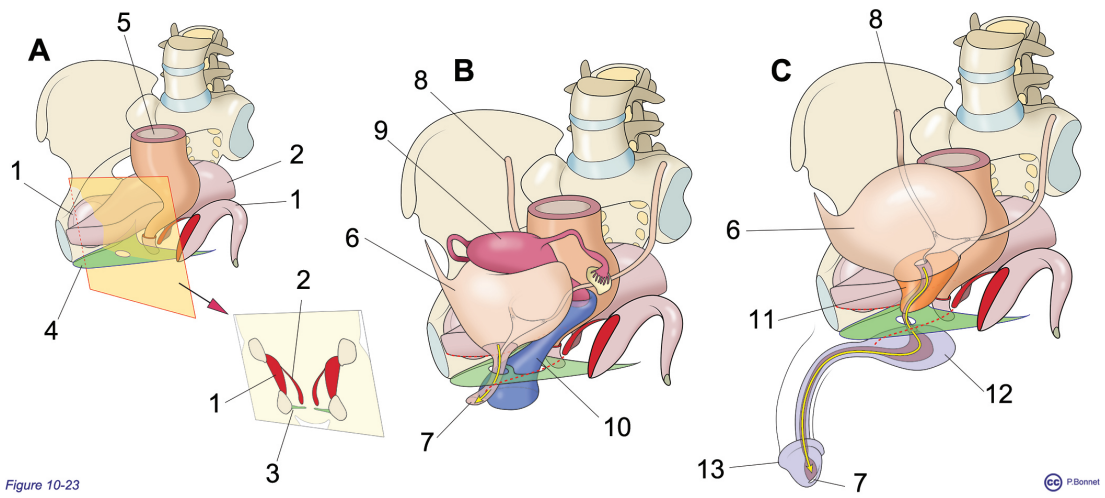

Figure 10-23

Urèthre féminineurèthre masculin

Vues obliques antérieures gauches de l'hémi bassin osseux droit (os coxal D, rachis, os coxal G non représenté), section sagittale partielle du plancher pelvien

***A** : L'urèthre (flèche jaune) traverse la jonction entre le pelvis vrai (levator ani = 2) inséré sur les obturateurs (= 1), et le périnée antérieur divisé par la membrane périnéale (= 3) , 5 = rectum, coupe verticale en cartouche.*

***B** : Vue identique chez la femme : 7 = méat uréthral, 6 = vessie, 8 = uretère, 9 = corps utérin, 10 = vagin*

***C** : Vue identique chez l'homme : 7 = méat uréthral, 6 = vessie, 8 = uretère, 11 = prostate, corps spongieux formant le gland (= 13) et le bulbe (= 12)*

Les sphincters uréthraux

Le système sphinctérien uréthral associe l'action

- d'un sphincter lisse (involontaire)
- d'un sphincter strié (volontaire)

- du muscle levator ani dans sa portion inférieure (sangle pubo-rectale et faisceaux pubo-uréthraux)

Le sphincter lisse forme un manchon cylindrique qui s'étend du col vésical à la région périnéale

Le sphincter strié dessine une anse ouverte postérieurement dont l'action consiste à collaber l'urèthre en le comprimant contre le plan postérieur. Cette sangle s'attache sur la face interne du levator ani à proximité d'un plan plus solide et fibreux qui occupe l'hiatus : le noyau fibreux central du périnée (NFCP). Le NFCP agit comme un billot sur lequel la sangle sphinctérienne striée collabe l'urèthre par compression antéro-postérieure (figure 10-24).

Le sphincter strié est plus efficace chez l'homme que chez la femme :

- Le muscle est plus développé chez l'homme, plus épais et s'étendant de la face antérieure de la prostate jusqu'au niveau périnéal
- Le plan postérieur est plus fragile chez la femme : la paroi vaginale s'interpose entre le NFCP et l'urèthre. Cette paroi est modifiée par les influences hormonales et les antécédents obstétricaux et constitue un point d'appui moins efficace
- Suite aux accouchements par voie basse, la sangle du levator ani est souvent affaiblie

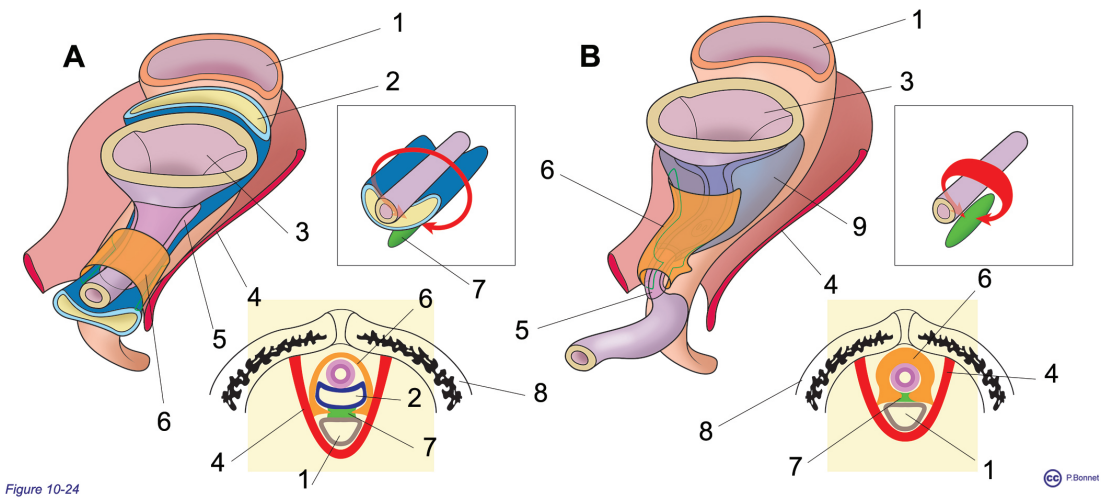

Figure 10-24

Sphincters Homme et Femme

Vue oblique supérieure gauche des organes emboités dans l'hiatus du levator ani, (A = femme, B = homme), cadre clair = trajet de la sangle du sphincter strié, cadre jaune, coupe schématique horizontale passant par le pubis (= 8)

***A** : Sphincters lisse(= 5) et strié (= 6) chez la femme, 4 = levator ani, 1 = rectum, 2 = cavité vaginale, 7 = noyau fibreux central du périnée(NFCP)*

***B** : Sphincters lisse(= 5) et strié (= 6) chez l'homme, 4 = levator ani, 1 = rectum, 7 = noyau fibreux central du périnée (NFCP), 9 = prostate*

section 3 : le système génital

Section 3

Le système génital

Le système génital permet de remplir plusieurs fonctions (voir chapitre 3) :

- la production des gamètes, ovule et spermatozoïde
- la copulation, la fécondation, la croissance de l'embryon puis du fœtus et l'accouchement
- la production de la majorité des hormones sexuelles
- la nutrition du nouveau-né

Le système génital se divise en organes génitaux internes et externes suivant qu'ils sont localisé au sein du tronc ou sur sa surface externe:

Les organes génitaux internes regroupent

- Chez la femme, les ovaires, les trompes, l'uterus et la majeure partie du vagin
- Chez l'homme, la prostate et une partie des voies séminales

Les organes génitaux externes partent de structures comparables ayant évolué différemment pour donner au niveau du périnée antérieur,

- Chez la femme le mont de Vénus et la vulve (grandes et petites lèvres) s'ouvrant sur le méat uréthral et l'orifice vaginal, entourés et surmontés des structures érectiles (clitoris et bulbes du vagin)

- Chez l’homme, le scrotum et la verge.

Au niveau externe, il convient d’ajouter

- Chez la femme le développement de la glande mammaire
- Chez l’homme, la migration de la gonade, le testicule, au niveau du scrotum

A partir de structures communes s’opère une différenciation vers le sexe femelle ou mâle. Cette origine commune se retrouve dans la correspondance des composants présents chez l’individu différencié (figure 10-25, voir aussi section 1 de ce chapitre)

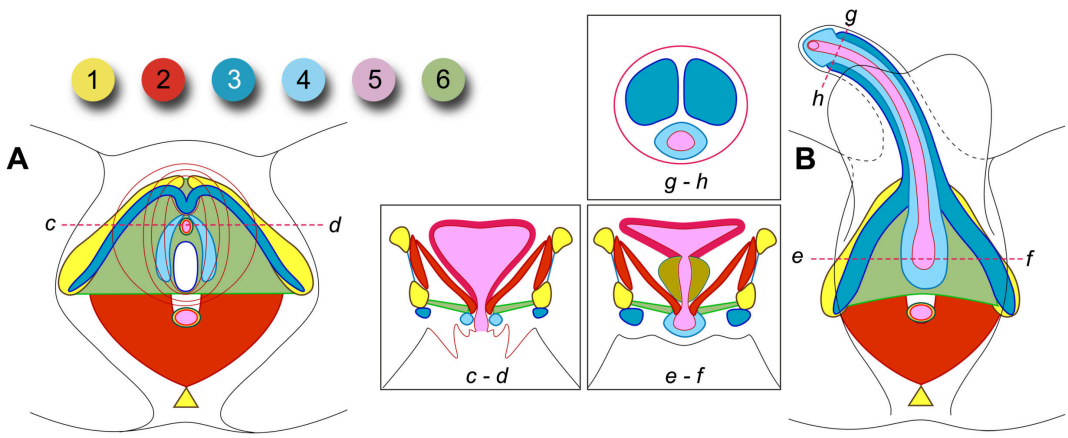

Figure 10-25 ***Correspondances des composants des OGE dans les deux sexes***

1= Os coxal, 2 = levator ani, 3 = corps caverneux, 4 = tissu spongieux, 5 viscères (urèthre, vessie, rectum), 6 = membrane périnéale

***A** : Vue inférieure du losange périnéal chez la femme*

***B** : Vue inférieure du losange périnéal chez l'homme*

En cartouches, coupes frontales réalisées suivant les plans c-d, e-f et transversale suivant le plan g-h.

Le système génital féminin

A) les organes génitaux internes

L'uterus (figure 10-26) est un organe pelvien sous péritonéal dans sa portion inférieure et fixé par des mésos latéraux (ligament large) dans sa portion supérieure.

L'utérus se divise en

- Corps utérin
- Fond uterin
- Col utérin uni au corps au niveau de l'isthme.

Observé sagittalement, l'utérus s'incline en avant sur le dôme vésical, dessinant un angle avec l'axe de la cavité vaginale : **l'antéversion utérine**. L'axe propre de l'utérus est également angulé vers le bas et l'avant : **l'antéflexion utérine**.

L'utérus est constitué d'un épais muscle lisse creusé de la cavité utérine en son centre et tapissé de péritoine sur sa face externe supérieure. La cavité utérine est tapissée d'une muqueuse particulière, l'endomètre. L'endomètre de la puberté à la ménopause subit des transformations cycliques liées aux influences des hormones stéroïdes sexuelles (œstrogène et progestérone) qui le préparent chaque mois à permettre l'implantation de l'ovule fécondé, sans quoi il desquame (menstruations) pour redémarrer un nouveau cycle de modifications. La cavité utérine communique

- au niveau du fond utérin avec les trompes utérines
- au niveau du col (canal cervical) avec la cavité vaginale.

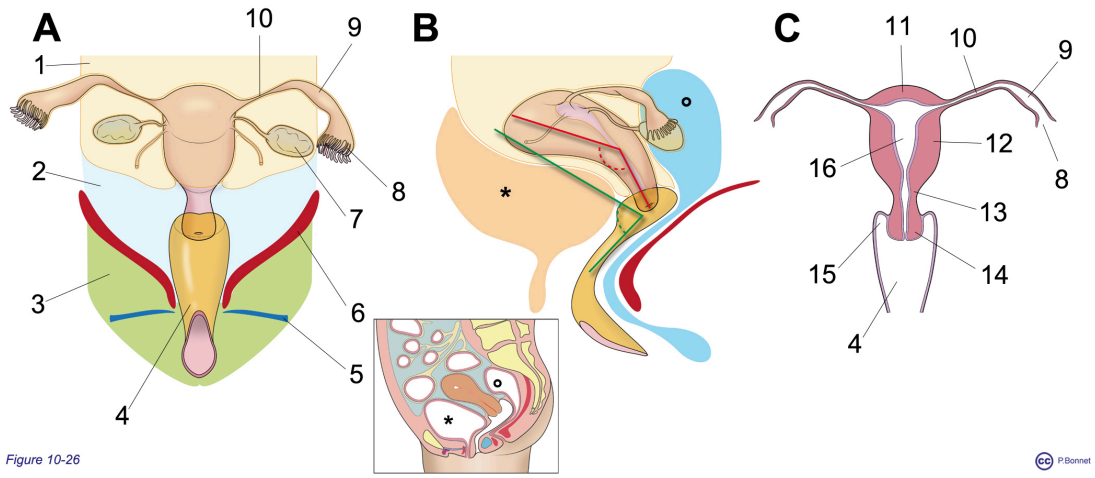

Figure 10-26 ***Utérus***

***A** : Utérus et vagin (= 4) vus de face, 1 = sac péritonéal, 2 = espace sous péritonéal (endopelvien), 3 = périnée, 5 = membrane périnéale, 6 = levator ani, 7 = ovaire, 8 = trompe utérine*

***B** : Utérus et vagin vus de profil, entre la vessie (ocre) et le rectum (bleu). Traits rouges = angle d'antéflexion utérine, traits verts = angle d'antéversion utérine.*

***C** : utérus vu en coupe : 11 = fond, 12 = corps, 13 = isthme, 14 = col, 15 = cul de sac vaginal, 16 = cavité utérine, 10 = isthme tubaire, 9 = ampoule tubaire, 8 = pavillon tubaire*

En cartouche, coupe sagittale du pelvis, * *= vessie, ° = rectum*

Les trompes utérines (figures 10-26 et 10-27) s'ouvrent dans la cavité péritonéale au niveau du pavillon bordé de franges (infundibulum tubaire). Ce tube présente une zone plus large, l'ampoule, lieu de la fécondation, avant de se connecter avec la cavité utérine au niveau de l'isthme tubaire qui formera un angle avec la cavité utérine. La muqueuse tubaire est ciliée et permet la progression du zygote de l'ampoule vers la cavité utérine où se fera l'implantation. La trompe est reliée par un méso (mésosalpynx) au méso utérin (mésomètre ou ligament large). En

position anatomique normale les trompes sont basculées vers le bas, derrière le corps utérin, au contact des ovaires.

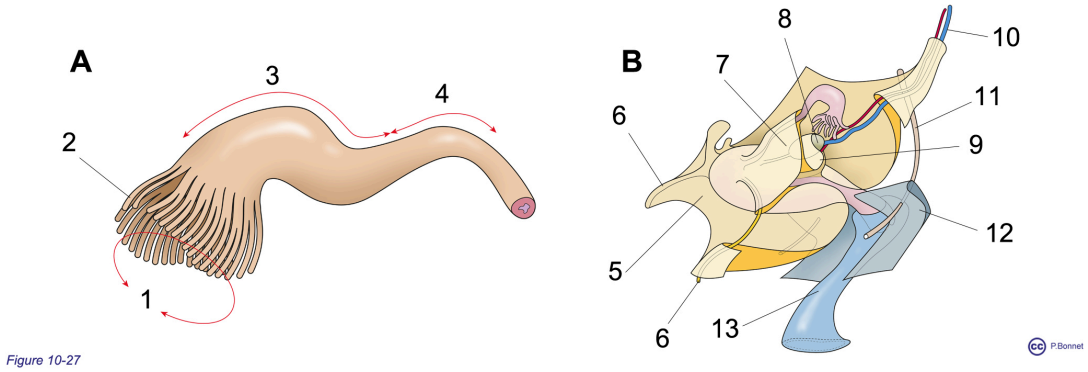

Figure 10-27 ***Trompes utérines,ovaires, ligament large***

***A** : Trompe isolée: 1 = pavillon bordé des franges (= 2), 3 = ampoule, 4 = portion isthmique*

***B** : Vue oblique antérieure gauche de l'utérus recouvert du péritoine (= 5) dessinant le ligament large : 6 = ligament rond de l'utérus, 7 = parasalpynx (méso de la trompe), 8 = ovaire, 9 = mésoovarii, 10 = vaisseaux ovariens, 11 = uretère gauche, 12 = paramètre, paracervix et paracolpos (ligaments endopelviens de fixation de l'utérus et du vagin (=13))*

Les ovaires (figure 10-27) sont également considérés comme des organes intrapéritonéaux, tapissés de péritoine et reliés au mésomètre par un méso (méso-ovarii). Pelviens, ils reçoivent leur vascularisation de la région lombaire (artères et veines ovariennes). Ils peuvent être considérés comme une glande mixte

- Exocrine par sa libération de l'ovule
- Endocrine par ses sécrétions stéroïdiennes (Œstrogène, progestérone…)

Le vagin est une cavité tubulaire ouverte au niveau périnéal et s'emboitant au pourtour du col utérin pour dessiner un replis circulaire, les cul-de-sac vaginaux

(ou fornix du vagin) antérieur, latéraux et postérieur. Il repose sur la paroi rectale elle-même appuyée sur la portion horizontale du levator ani (figure 10-26)

B) les organes génitaux externes

La **vulve** (figure 10-28) est délimitée latéralement par deux replis cutané pigmenté et pileux, riches en fibres musculaires lisses, les **grandes lèvres** qui débutent antérieurement au niveau du **mont de Vénus**, en regard de la symphyse pubienne.

Parallèles et internes aux grandes lèvres se trouvent des replis cutanéo-muqueux glabres, les **petites lèvres**. Celles-ci se poursuivent par des commissures

- antérieure formant un replis enrobant le corps du clitoris, le **capuchon clitoridien**
- postérieure appelée fourchette postérieure.

Les petites lèvres délimitent un espace, le vestibule vulvaire, comportant en avant le méat uréthral externe et en arrière l'infundibulum vaginal partiellement obturé par la membrane hyménéale ou ses résidus.

Plusieurs glandes situées en profondeur s'abouchent dans cet espace, les glandes de Bartholin situés dans la profondeur des grandes lèvres et les glandes para-uréthrales de Skene.

Le système érectile est constitué

- Des corps caverneux fusionnés médialement pour former le **corps clitoridien** et fixés sur les branches ischio-pubiennes sous l'attache de la membrane périnéale (**racines du clitoris**)
- Des bulbes spongieux formant deux structures érectiles entourant l'orifice vaginal et remontant antérieurement en para-uréthral : les **bulbes du vagin**.

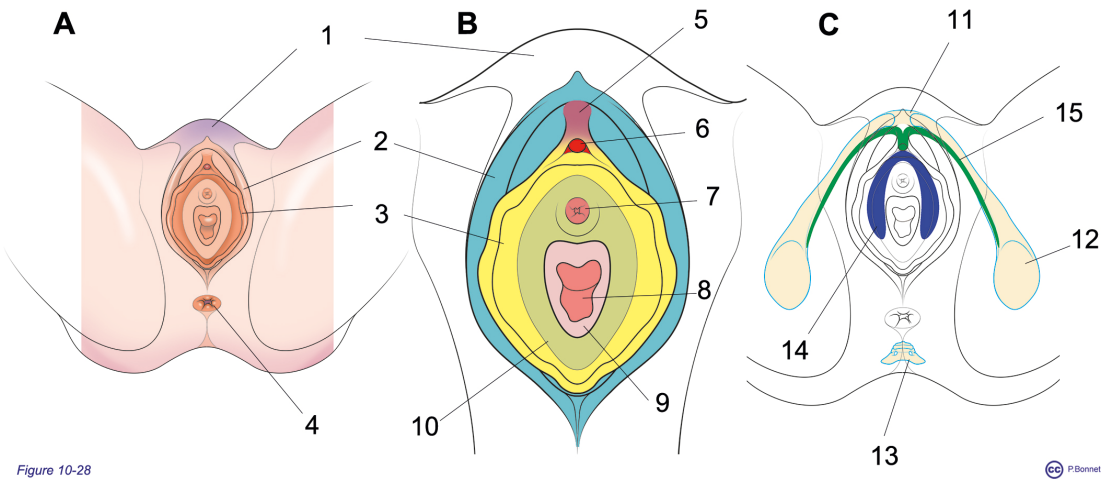

Figure 10-28 ***Vulve***

***A** : Vulve: vue inférieur (position gynécologique), 1 = mont de Vénus, 2 = grandes lèvres, 3 = petites lèvres, 4 = anus*

***B** : Idem, 5 = capuchon du clitoris, 6 = gland clitoridien, 7 = méat uréthral, 8 = vagin (introïtus), 9 = hymen, 10 = vestibule*

***C** : idem, par transparence : 11 = pubis, 12 = ischion, 13 = coccyx, 14 = bulbes du vagin (tissu spongieux), 15 = racines du clitoris (tissu caverneux)*

La **glande mammaire** (figure 10-29) se développe dans l'espace sous cutané en regard du grand pectoral dont l'aponévrose fournit des extensions intra-glandulaires appelées ligament suspenseur. La glande mammaire est de type exocrine (voir chapitre suivant), sa croissance est stimulée par les hormones stéroïdes femelles (œstrogène, progestérone) et ses sécrétions par la prolactine d'origine hypophysaire antérieure (hormone peptidique). Elle est formée d'acinus glandulaire (lobules) connectés aux canaux galactophores et sinus lactifères qui convergent vers le mamelon ou papille mammaire entourée de l'aréole du sein.

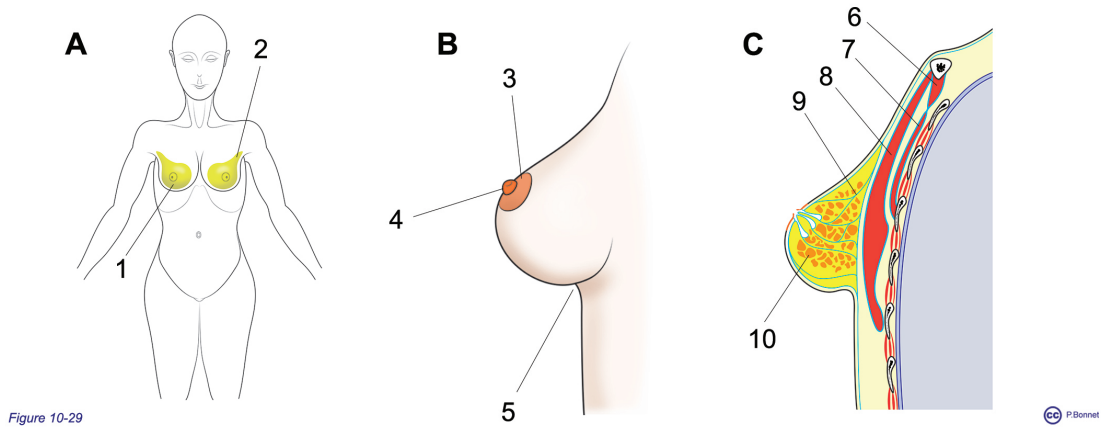

Figure 10-29 ***Glande mammaire***

***A** : Vue de face: 1 = glande mammaire et son prolongement axillaire = 2*

***B** : Vue de profil: 3 = aréole, 4 = mamelon, 5 = sillon inframammaire*

***C** : Vue en coupe sagittale : 6 = M. sous clavier, 7 = M. petit pectoral, 8 = M. grand pectoral, 9 = ligament suspenseur, 10 = lobule mammaire*

B) Le système génital masculin

A) les organes génitaux internes

Ils comportent la glande prostatique, la plus longue partie des voies séminales (transport des spermatozoïdes du testicule vers la prostate) et le carrefour sémino-urinaire (abouchement des voies séminales dans l'urèthre prostatique).

La **prostate** (figure 10-30) entoure les premiers centimètres de l'urèthre, sous le col vésical. Cette glande exocrine endo-pelvienne se présente comme un cône à

base supérieure, aplati d'avant en arrière de 15 cm3 de volume chez un homme jeune (volume et forme d'une châtaigne). Ainsi la base vésicale répond à la base prostatique (légèrement oblique) et l'apex prostatique est traversé par l'urèthre qui de « prostatique » devient « sphinctérien » (ou membranaire). En coupe sagittale, l'urèthre intra prostatique dessine une angulation au sein de laquelle se trouve une excroissance : le veru montanum ou colicullus seminalis. Le veru montanum présente les deux méats éjaculatoires de part et d'autre d'une dépression centrale, résidu de l'insertion basse des canaux paramésonéphrotiques : l'utricule prostatique. La pointe inférieure du trigone vésical atteint le veru-montanum.

En coupe transversale, les glandes prostatiques s'arborisent postéro-latéralement et s'abouchent dans les sillons dessinés au niveau uréthral par le véru montanum, entre le véru montanum et l'apex prostatique (pour cette raison on parle en réalité d'urèthre prostatique pour cette portion de l'urèthre intra-prostatique et d'urèthre pré-prostatique pour la portion située entre le col et le veru montanum). Les sécrétions prostatiques combinées à celles des vésicules séminales et des glandes uréthrales annexes constituent l'essentiel des 3 à 5 ml de l'éjaculat.

Histologiquement la prostate est subdivisée en différentes régions responsables de certaines évolutions pathologiques relativement spécifiques à une région donnée.

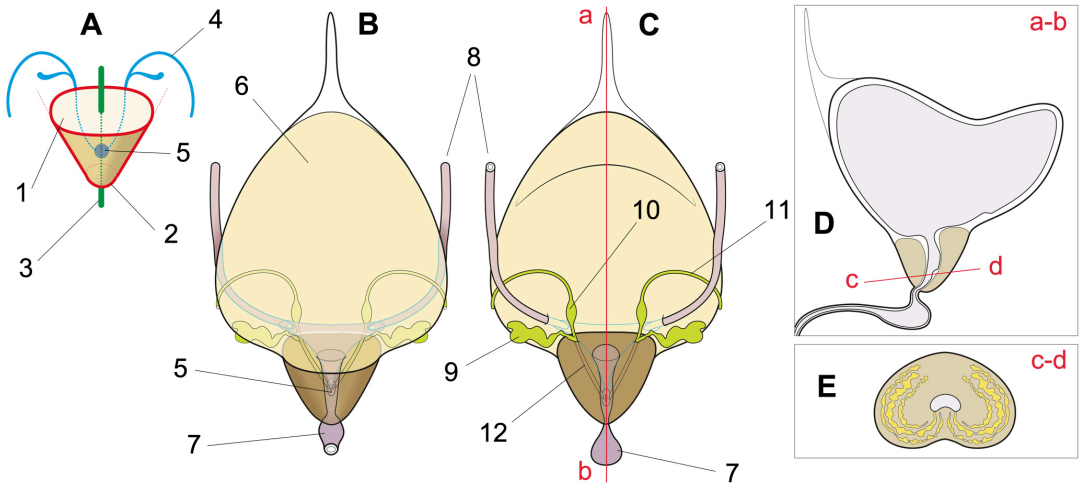

Figure 10-30 ***Prostate et voies séminales abdomino-pelviennes***

***A** : Vue schématique de face de la prostate: 1 =base, 2 = apex, 3 = urèthre, 4 = déférent, 5 = veru montanum*

***B** : Bloc vésico prostatique vu de face: 6 = vessie, 7 = urèthre bulbaire, 8 = uretère*

***C** : Bloc vésico prostatique vu de dos: 9 = vésicule séminale, 10 = ampoule déférentielle, 11 = déférent, 12 = canal éjaculateur*

***D** : Coupe sagittale médiane suivant a-b*

***E** : Coupe transversale suivant c-d montrant la disposition des glandes prostatiques*

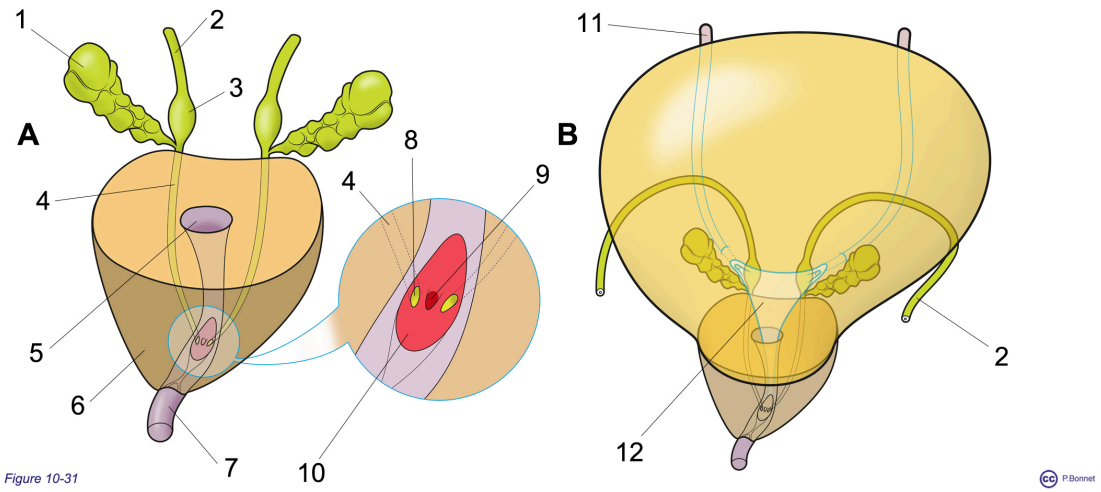

Figure 10-31 ***Carrefour des voies séminaleset urinaires***

***A** : Vue antéro supérieure: 1 = vésicule séminale, 2 = déférent, 3 = ampoule déférentielle, 4 = canal éjaculateur, 5 = méat uréthral interne, 6 = prostate, 7 = urèthre bulbaire avec agrandissement de l'urèthre prostatique: 8 = méat du canal éjaculateur, 9 = utricule prostatique et 10 = veru montanum (ou colliculus séminalis)*

***B** : Vue identique vessie transparente en place: 11 = uretère, 12 = trigone*

Les **voies séminales abdomino-pelviennes** (figure 10-31) débutent au niveau de la paroi abdominale antéro-latérale ou s'ouvre le canal inguinal qui au travers des 3 couches musculaires de l'abdomen met en communication le scrotum et l'abdomen. Emergeant de l'orifice profond du canal inguinal, le **canal déférent** (voir ci dessous) descend vers le pelvis en longeant la face latérale de la vessie pour atteindre postérieurement la jonction vésico-prostatique. Avant de pénétrer obliquement au sein de la glande prostatique et de devenir le canal éjaculateur, le déférent

- Présente une dilatation, **l'ampoule déférentielle** qui stockent les spermatozoïdes
- Reçoit par son coté latéral, l'abouchement de la **vésicule séminale** responsable

d’une sécrétion nutritive pour les spermatozoïdes, riche en fructose

Les deux **canaux éjaculateurs** descendent obliquement d’arrière en avant et médialement pour s’aboucher dans l’urèthre prostatique au niveau du veru montanum. Lors de l’éjaculation, la fermeture du col vésical évite que les sécrétions séminales (dont la participation testiculaire ne représente que quelques %) ne refluent vers la vessie lors de leur expulsion.

B) les organes génitaux externes

Ils regroupent les organes érectiles et le scrotum et son contenu.

Le système érectile comporte chez l’homme

- une partie mobile et extensible , la **verge** (ou pénis), formée de l’accolement des corps caverneux surmontant l’urèthre pénien logé dans le tissus spongieux
- une portion fixée à la membrane périnéale et aux branches ischio-pubiennes : la racine des corps caverneux et le bulbe spongieux.

La **verge** est fixée à la symphyse par un ligament suspenseur, elle se termine par une excroissance du tissu spongieux le gland pénien, d’où émerge l’urèthre pénien (terminé par une zone dilatée ou fossette naviculaire aboutissant au méat uréthral externe). Elle est recouverte d’un épiderme extensible riche en fibres musculaires lisses (le dartos pénien) qui forme un replis cutanéo-muqueux recouvrant le gland, le prépuce . Ce revêtement est relié au méat par le frein de la verge.

En arrière de la verge et prenant naissance au pourtour de l’orifice inguinal superficiel se trouve le **scrotum** (figure 10-33) issu embryologiquement de la fusion des plis labio-scrotaux. Il présente une structure comparable à celle des

grandes lèvres : pigmentation, pilosité et richesse en fibres musculaires lisses (dartos scrotal) responsable de l'aspect plissé et de la possibilité de contraction.

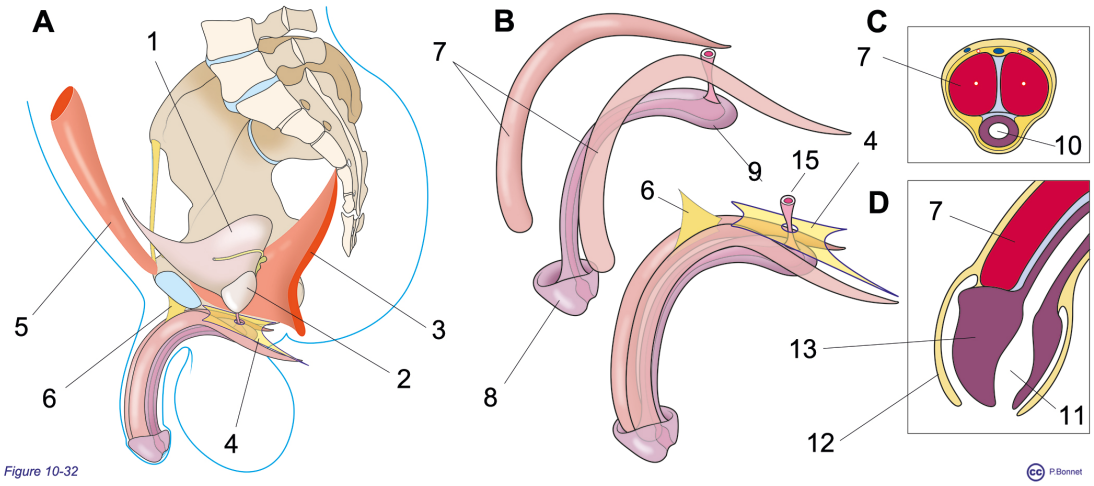

Figure 10-32 ***Verge***

***A** : Vue de l'hémi-pelvis droit : 1 = vessie, 2 = prostate, 3 = muscle levator ani, 4 = membrane périnéale, 5 = muscle grand droit, 6 = ligament suspenseur de la verge*

***B** : Organisation des structures érectiles pour former le pénis : 7 = corps caverneux, corps spongieux formant le gland (= 8), le bulbe spongieux (= 9) et entourant l'urèthre (= 10), 15 = portion sphinctérienne (ou membraneuse) de l'urèthre*

***C** : Coupe transversale du pénis*

***D** : Coupe sagittale du pénis : 13 = gland, 12 = prépuce, 11 = fossette naviculaire de l'urèthre*

Le scrotum contient les deux gonades mâles, les **testicules** (figure 10-33), qui ont migré depuis leur site originaire lombaire via le canal inguinal, en emportant dans leur descente outre leur vascularisation, des composants de la paroi antéro-latérale de l'abdomen :

Un replis du revêtement péritonéal, la **vaginale**, qui s'isolera du reste du sac péritonéal par résorption du canal de communication, le canal péritonéo vaginal

Des portions des aponévroses musculaires et du muscle oblique interne pour constituer les couches concentriques du cordon testiculaire. (c'est à dire les vaisseaux et nerfs, le canal déférents, et les enveloppes qui relient le testicule à la paroi antéro-latérale).

Tout comme l'ovaire, le testicule peut être considéré comme une glande mixte,

- exocrine par sa sécrétion de spermatozoïdes
- endocrine par sa sécrétion de testostérone (cellules interstitielles de Leydig).

Le testicule est de forme ovoïde, surmonté sur son versant postéro latéral par l'épididyme divisé en tête, corps et queue qui se prolonge par le canal déférent.

Le testicule est entouré d'une enveloppe fibreuse épaisse, l'albuginée testiculaire. En coupe sagittale, on observe, partant du **hile testiculaire**, des cloisons fibreuses ou septa entre lesquelles s'organisent les tubes séminifères ou se forment les spermatozoïdes à partir de la puberté (voir aussi figure 3-5). Ces tubes contournés deviennent droits pour aboutir à un réseau, le rete testis, qui communique avec les structures mésonéphrotiques :

- Les tubes efférents provenant des tubules mésonéphrotiques et se connectant à l'épididyme
- L'épididyme qui correspond à la partie la plus crâniale du canal mésonéphrotique qui s'est contourné pour dessiner l'épididyme et se continuer par le canal déférent.

Le **canal déférent** est un tube présentant une épaisse paroi musculaire lisse favorisant, grâce à sa péristaltique, la progression des spermatozoïdes. Au dessus du testicule, le déférent rejoint les vaisseaux afférents et efférents pour constituer le cordon testiculaire.

La vaginale, issue d'un replis péritonéal, présente deux feuillets :

- Le feuillet viscéral ou vaginale testiculaire accolée à l'albuginée et l'épididyme
- Le feuillet pariétal ou vaginale pariétale qui provient d'une réflexion du feuillet viscéral sur les enveloppes scrotales.

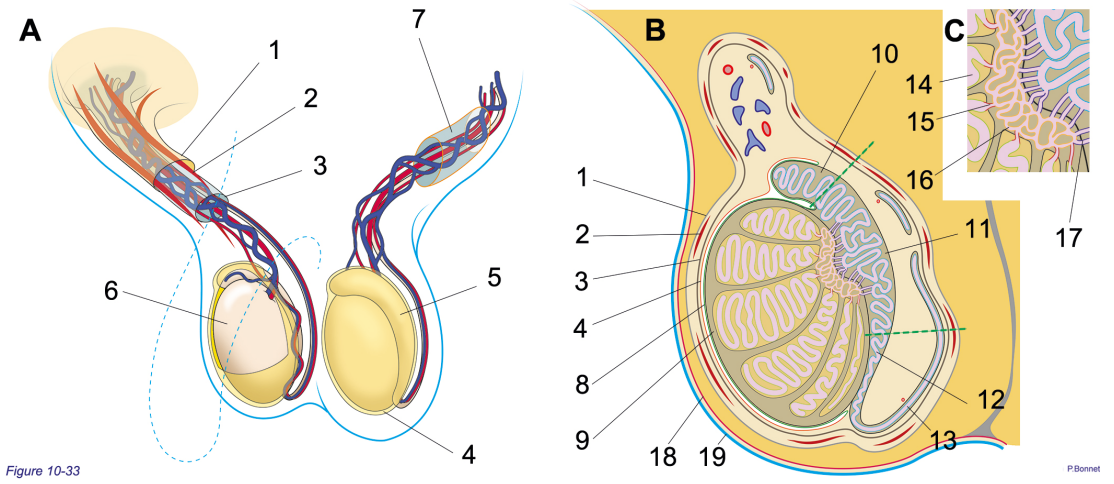

Figure 10-33 ***Testicules***

***A** : Testicules (= 6) et épididymes (= 5) vus de face (verge en pointillés) : le fascia spermatique externe (=1) emballe le cordon testiculaire incluant le muscle crémaster (= 2), les vaisseaux, les nerfs et le déférent au sein du fascia spermatique interne (=3), les testicules se situent au sein de la cavité vaginale délimitée par la vaginale pariétale (= 4)*

***B** : Coupe verticale d'un testicule montrant ses enveloppes. De l'albuginée (= 9) partent les septums convergeant vers le hile testiculaire (en **C**). Le testicule est recouvert de la vaginale testiculaire (= 8) et surmonté de l'épididyme divisé en tête (= 10), corps (= 11) et queue (= 12) se prolongeant par le canal déférent (= 13). Peau scrotale = 19 et muscle (lisse) dartos = 18*

***C** : Agrandissement du hile testiculaire : les tubes séminifères (= 14) se prolongent des tubes droits (= 15) qui se connectent au rete testis (= 16) d'où partent les canaux efférents (= 17) qui aboutissent au canal déférent*

Tout comme décrit dans les cavités dérivées du système cavitaire antérieur, l'espace virtuel délimité entre ces deux feuillets contient un film liquidien qui autorise le mouvement du testicule par rapport à son enveloppe scrotale. En

cas de réflexion haute de ces feuillets, le testicule peut devenir très mobile et se comporter comme un organe intra-péritonéal fixé par un méso avec le risque d'une rotation autour de l'axe de sa vascularisation compromettant son apport sanguin (torsion testiculaire).

CHAPITRE 11. SYSTÈME ENDOCRINIEN

Au terme du chapitre 11, le lecteur pourra

- *Connaître et expliquer les définitions suivantes : glandes exocrines, endocrines et mixte*
- *Différencier action exocrine, endocrine, paracrine, autocrine et neuroendocrine*
- *Décrire brièvement l'origine des différentes glandes endocrines*
- *Décrire l'hypophyse, la thyroïde, les parathyroïdes, les surrénales, le pancréas et les gonades en donnant des informations morphologiques et un aperçu de leur fonction*
- *Décrire globalement le système endocrine macro- et microscopique*

Introduction.

Le système endocrinien regroupe l'ensemble des glandes macro- ou microscopiques qui présentent une sécrétion endocrine.

Une glande se définit comme un groupe de cellules le plus souvent d'origine épithéliale (parfois nerveuse) assurant une sécrétion. Ces cellules se regroupent pour former une structure microscopique ou macroscopique. Les sécrétions assurées sont de deux types

- Type exocrine : la sécrétion (ions, eau, enzymes, mucus..) est déversée au sein d'une cavité du corps humain (systèmes digestif, respiratoire…) ou sur la surface externe (glandes sudoripares, sébacées…) via un canal excréteur et a

une fonction peu spécifique : digestion, lubrification, thermolyse…

- Type endocrine : la sécrétion est déversée dans le milieu interstitiel pour atteindre la lumière des capillaires. Une sécrétion endocrine agit sur une cellule cible située à distance par le biais d'une interaction avec un récepteur (membranaire ou intracellulaire), elle constitue une **hormone**. Une hormone a une action spécifique qui ne s'exerce que sur les cellules possédant le récepteur, la liaison hormone / récepteur engendre des cascades métaboliques au sein de la cellule (action enzymatique, expression de gènes…) permettant une boucle de régulation nettement plus longue que la régulation exercée par les influx nerveux.

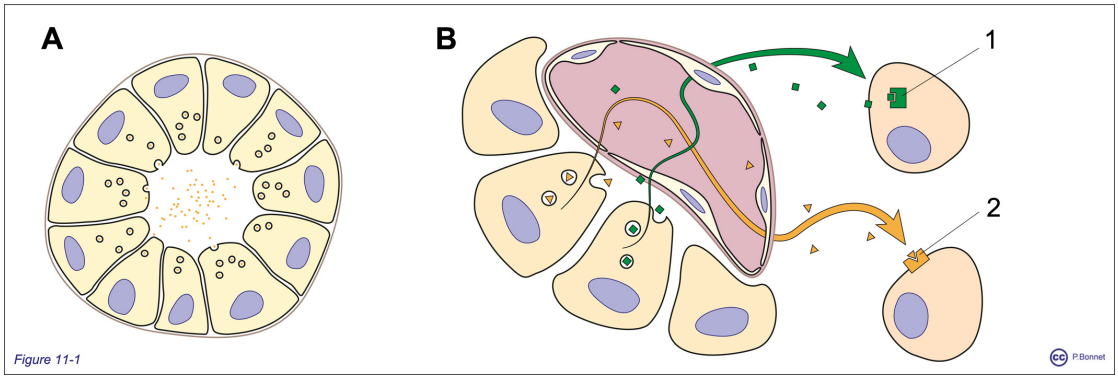

Figure 11-1 ***Exocrine versus endocrine***

***A** : Acinus d'une glande exocrine*

***B** : Cellules endocrines sécrétant une hormone qui véhiculée par le sang atteint sa cellule cible via un récepteur spécifique intracellulaire (= 1) ou membranaire (= 2)*

L'anatomie du système endocrinien concerne spécifiquement l'étude des glandes endocrines. Comme cela a déjà été abordé dans le chapitre 9, certains parenchymes glandulaires regroupent à la fois des cellules à fonction exocrine et d'autres à fonction endocrine, il s'agit de glandesz mixtes tel le pancréas.

Les glandes endocrines sont impliquées dans la régulation métabolique, la croissance, la reproduction.

Les actions de ce type sont divisées suivant plusieurs modes

- Action endocrine : l'hormone sécrétée emprunte le torrent circulatoire pour atteindre sa cible (hormone vraie)
- Action paracrine : le facteur endocrine agit à distance sur sa cellule cible en l'atteignant par le milieu interstitiel sans parcours circulatoire
- Action autocrine : le facteur endocrine agit sur la cellule-même qui l'a produit
- Action neuroendocrine : la cellule responsable de la sécrétion du facteur endocrine est d'origine nerveuse

Ce chapitre décrit les glandes endocrines macroscopiquement observables qui ne constituent qu'une partie des acteurs endocrine, paracrine, autocrine et neuroendocrine. On retrouve en effet dispersées dans divers organes des cellules isolées qui assurent ce type de fonction et qui sont décrites en histologie (anatomie microscopique)

- Les cellules endocriniennes du tube digestif
- Les cellules rénales sécrétrices d'érythropoïétine
- Les cellules cardiaques sécrétrices du facteur natriurétique auriculaire (ANF)
- ...

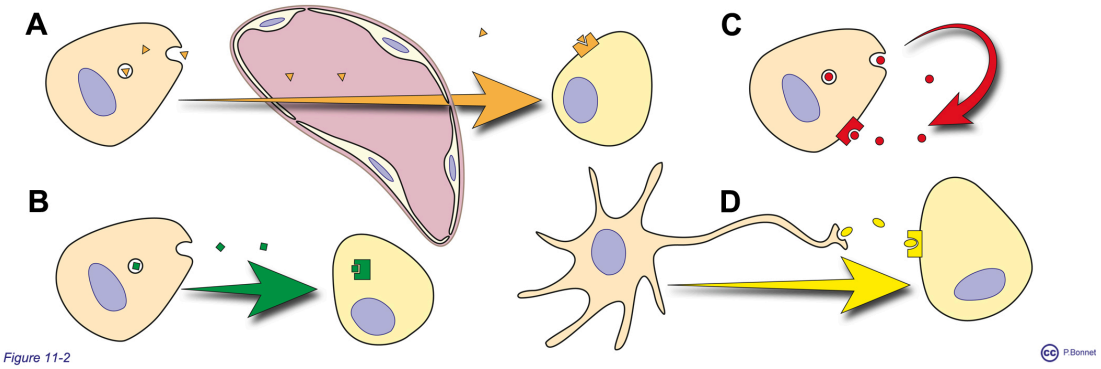

Figure 11-2 ***Endocrine, paracrine, autocrine, neuroendocrine***

***A** : Mode endocrine*

***B** : Mode paracrine*

***C** : Mode autocrine*

***D** : Mode neurocrine*

Le chapitre 11 comporte deux sections

- *Origines des glandes endocrines*
- *Description des glandes endocrines macroscopiques.*

Section 1 : Origine des glandes endocrines

Origine des glandes endocrines macroscopiques.

Hypothalamus-hypophyse

L'hypothalamus correspond à la portion inférieure du diencéphale dont l'origine est décrite dans le chapitre 8, section 2. Une excroissance inférieure du plancher du 3ème ventricule se met en contact avec une vésicule provenant du stomatodeum (ectoderme) pour former respectivement la neurohypophyse et l'adénohypophyse (figure 11-3)

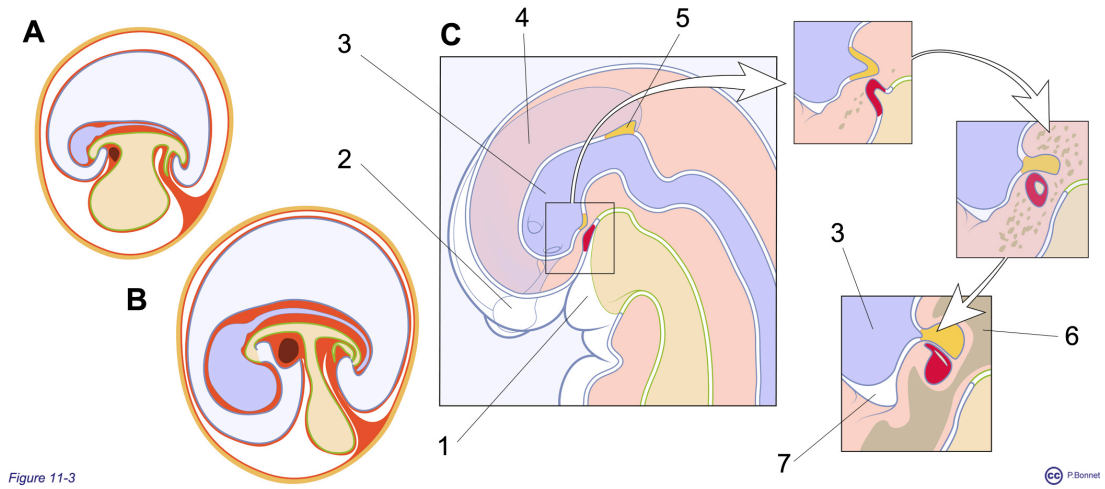

Figure 11-3 ***Formation de l'hypophyse***

***A** : Coupe sagittale, plicature de l'embryon ramenant ventralement la membrane bucco-pharyngée localisée au fond d'une dépression de l'ectoderme : le stomatodeum*

***B** : Section sagittale, vue de la 1/2 droite, ouverture de la membrane bucco-pharyngée mettant en communication la cavité amniotique et l'intestin antérieur*

***C** : Agrandissement en section sagittale, portion droite représentée, de l'extrémité céphalique. 1 = stomatodeum, en rouge épaississement de l'ectoderme (future adénohypophyse) et en regard (en jaune) épaississement du neurectoderme du plancher du III ème ventricule (origine de la neurohypophyse), 2 = cupule optique, 3 = IIIème ventricule, 4 = vésicule hémisphérique, 5 = épaississement du neurectoderme du plafond du III ème ventricule (origine de l'épiphyse)*

En cartouches, évolution des ébauches pour former l'hypophyse : 6 = os sphénoïde (selle turcique) , 7 = chiasma optique

Thyroïde et parathyroïdes

Un processus complexe lors de la plicature (voir aussi chapitre 3, section 5, figures 3-20 et 3-21) permet de former la face, le pharynx, la cavité buccale définitive, les fosses nasales et la région cervicale.

La plicature de l 'embryon amène le cœur en position thoracique (voir aussi chapitre 6, section 1, figure 6-3). Suivant ce mouvement les vaisseaux cardiaques efférents, les aortes, forment deux arches de part et d'autre de l'intestin antérieur. Reliant ces arches apparaissent céphalo-caudalement des paires de vaisseaux, les arches aortiques qui se trouvent au sein d'un replis, l'arc pharyngien (ou branchial) tapissé d'endoderme intérieurement et d'ectoderme extérieurement. Séparant les arcs contigus se forment une poche communiquant avec l'intestin antérieur, la poche pharyngienne et une fente visible à l'extérieur de l'embryon, la fente pharyngienne. Poches et fentes pharyngiennes sont séparées par une membrane pharyngienne formée de mésoderme tapissé d'ectoderme (côté externe) et d'endoderme (côté interne). La langue et la thyroïde se forment à partir de ces arcs pharyngiens (figure 11-4). Un canal épithélial en provenance des bourgeons linguaux situés dans le plancher pharyngien, descend à la verticale vers la région cervicale (canal thyréoglosse) pour former la glande thyroïde face à la trachée. Le canal régressera et laissera juste le forum caecum sur la langue (pointe du « V »). Ensuite, des cellules migrant des poches pharyngées formeront les glandes parathyroïdes à la face postérieure de la thyroïde et les cellules « C » dites parafolliculaires (voir aussi figure 12-4).

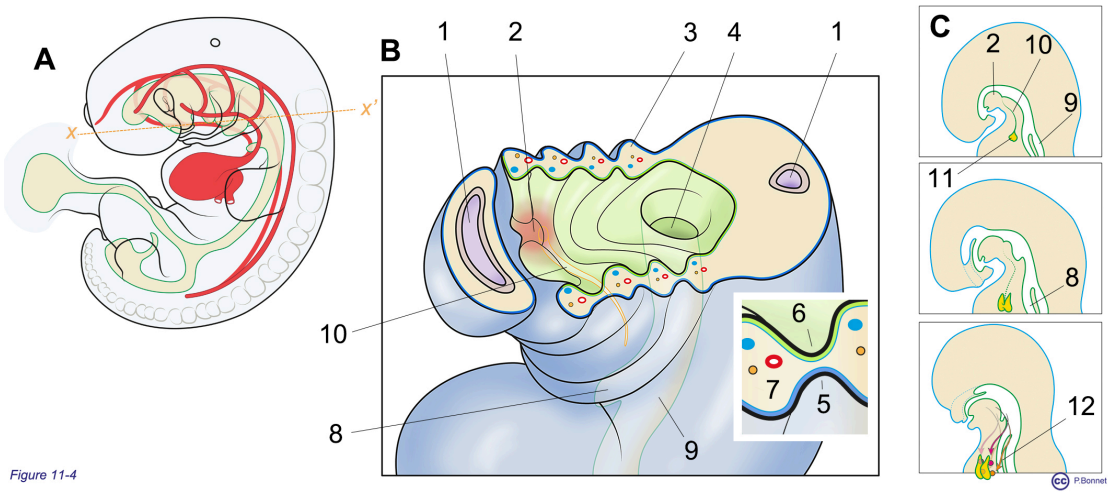

Figure 11-4 ***Formation de la thyroïdeet des parathyroïdes***

***A** : Vue de profil droit des arches aortiques, X-X' indique le plan de section réalisé pour obtenir la figure **B**, vue de la portion caudale de la section*

***B** : 1 = tube neural, 2 = origine de la langue au niveau du plancher pharyngien, 3 = arc pharyngien, 4 = entrée oesophagienne, 5 = fente pharyngienne, 6 = poche pharyngienne, 7 = mésenchyme de l'arc pharyngien, 8 = bourgeon trachéal, 9 = intestin antérieur*

***C** : 3 coupes sagittales montrant les étapes de formation de la thyroïde (= 11) : 10 = canal thyréoglosse, 12 = migration des parathyroïdes à partir des poches pharyngiennes*

Surrénales

Les glandes surrénales naissent dans la région lombaire à partir de l'épithélium coelomique qui donnera les premières cellules de la corticosurrénale et qui seront remplacées par une deuxième vague de cellules venant du mésenchyme environnant. La médullo-surrénale se forme à partir de cellules issues des crêtes neurales appartenant au système sympathique

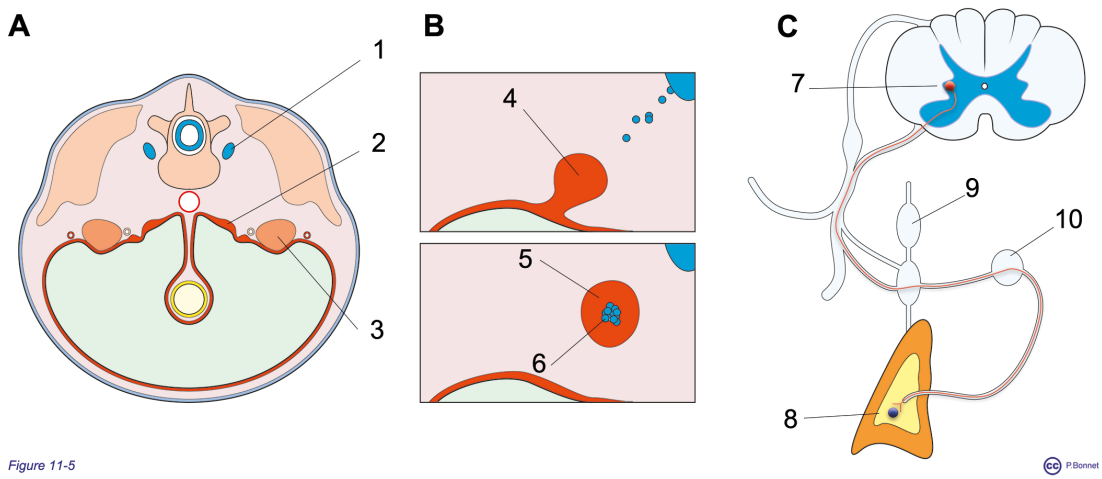

Figure 11-5 ***Formation des surrénales***

***A** : Coupe transversal de l'embryon : 1 = crête neurale, 2 = épaississement de l'épithélium coelomique, 3 = mésoderme intermédiaire*

***B** : Agrandissement de la coupe aux stades ultérieurs :: 4 = détachement de l 'ébauche, 5 cortex primitif et 6 = médullaire formée des cellules en provenance des crêtes neurales*

***C** : Commande des cellules médullaires, deuxième neurones (= 8) par le premier neurone sympathique localisé dans la colonne intermédiaire (= 7), 9 = chaîne latéro-vertébrale et 10 = ganglion préaortique*

Pancréas

Le pancréas comme les autres glandes du tube digestif provient d'évaginations de l'endoderme du tube digestif qui pour le pancréas sont au nombre de deux (voir aussi figures 9-11 et 12),

- le bourgeon ventral grandissant dans le mésogastre ventral
- le bourgeon dorsal développé dans le mésogastre dorsal

Après un processus de rotation, les deux bourgeons fusionnent et les îlots de cellules endocrine s'y différencient.

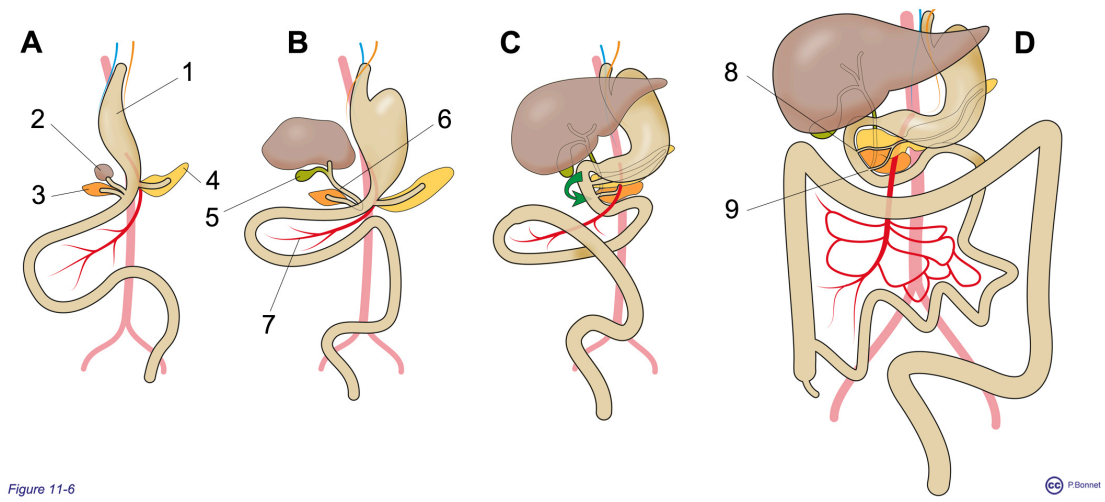

Figure 11-6 ***Formation du pancréas***

***A** : Premier stade, 1 = bourgeon hépatique, 3 = bourgeon pancréatique ventral, 4 = bourgeon pancréatique dorsal*

***B** : Rotation de l'estomac, 5 = vésicule biliaire, 6 = cholédoque, 7 = artère mésentérique supérieure*

***C** : Bascule de l'estomac et migration dorsale des bourgeons ventraux*

***D** : Etat abouti : 8 = papille mineure, 9 = papille majeure*

Gonades – placenta

La formation des gonades a été décrite dans les chapitres 3 et 10. Le placenta, structure d'échange vasculaire foeto-maternel jouera également un rôle endocrine essentiel pendant la grossesse.

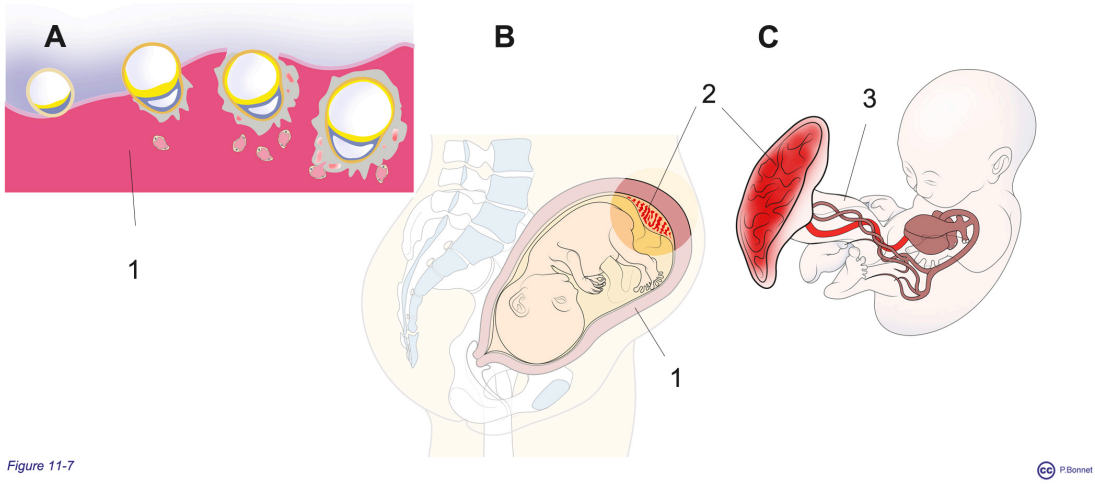

Figure 11-7 ***Formation du placenta***

***A** : Implantation du blastocyste, les couches cellulaires externes forment des lacs vasculaires ou se réaliseront les échanges foeto-maternels, 1 = myomètre*

***B** : Placenta (= 2) implanté dans le fond utérin*

***C** : Au terme, vascularisation du placenta (2 artères ombilicales et 1 veine ombilicale) au sein du cordon ombilical (= 3)*

Section 2 : glandes endocrines / cellules endocrines

Description systématique des glandes endocrines.

Hypothalamus-hypophyse

L'hypothalamus et l'hypophyse réalisent les premiers chaînons d'un axe de contrôle neuroendocrine (hypothalamus > adénohypophyse) sur divers tissus cibles (hormone de croissance) et sur plusieurs parenchymes glandulaires:

- la glande mammaire (Prolactine – PRL)
- la thyroïde (Thyréostimuline ou Thyréotrophine, TSH)
- les surrénales (hormone adrénocorticotrope ACTH)
- les gonades (hormone lutéinisante LH et hormone folliculo-stimulante FSH)

Cet axe intervient au niveau de la neurohypophyse dans le contrôle de

- la réabsorption aqueuse (Hormone antidiurétique ADH)
- de la contraction utérine, de l'éjection lactée et des processus de l'attachement (hormone de l'attachement) (Ocytocine)

Ces aspects sont décrits dans la section 3 du chapitre 8 (voir figures 8-23 et 8-24).

L'hypophyse siège dans la selle turcique de l'os sphénoïde, elle se trouve à proximité du chiasma optique. Cette disposition anatomique explique que les dysfonctionnements de l'adéno-hypophyse (tumeur) peuvent associer des troubles endocriniens et visuels (figure 11-8).

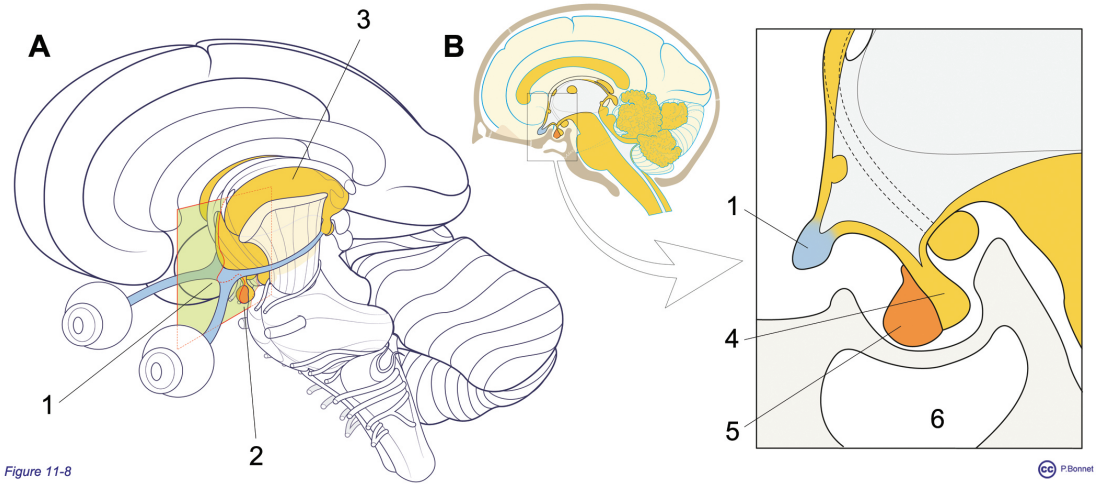

Figure 11-8 ***Axe hypothalamo-hypophysaire, selle turcique et chiasma***

***A** : Vue oblique ant gauche de l'encéphale, hémisphère gauche non représenté.1 = chiasma optique, 2 = hypophyse sous le diencéphale (= 3)*

***B** : Vue en section sagittale : 4 = neurohypophyse (hypophyse postérieure), 5 = adénohypophyse (hypophyse antérieure), 6 = sinus sphénoïdal sous la selle turcique*

Thyroïde et parathyroïdes

La thyroïde (figure 11-9) comporte deux lobes unis par une région isthmique localisée devant les premiers anneaux trachéaux. Les lobes remontent au contact du cartilage thyroïde, la glande est recouverte des muscles plats sous hyoïdiens,

ainsi, en cas d'augmentation de volume, elle dessine une voussure bien visible dans la partie antéro médiane du coup. Elle secrète les hormones thyroïdiennes comportant de l'iode stocké au sein de la glande. Ces hormones exercent globalement un effet stimulateur du métabolisme. Chez le nouveau-né, les hormones thyroïdiennes sont indispensables à la bonne maturation du système nerveux. On retrouve également dans la glande thyroïde, les cellules C parafolliculaires, responsables de la sécrétion de calcitonine physiologiquement impliquée chez l'enfant dans le métabolisme calcique (rôle opposé à la parathormone, PTH).

Sur une coupe transversale du cou, la thyroïde « coiffe » le conduit trachéal et déborde sur ses faces latérales.

A la face postérieure de la thyroïdes se localisent habituellement les 4 glandes parathyroïdes qui peuvent être plus nombreuses voire ectopiques. Elles secrètent la PTH qui stimule l'action des ostéoclastes au niveau du tissu osseux. Ceux-ci, en détruisant la matrice osseuse, libèrent Calcium et Phosphates.

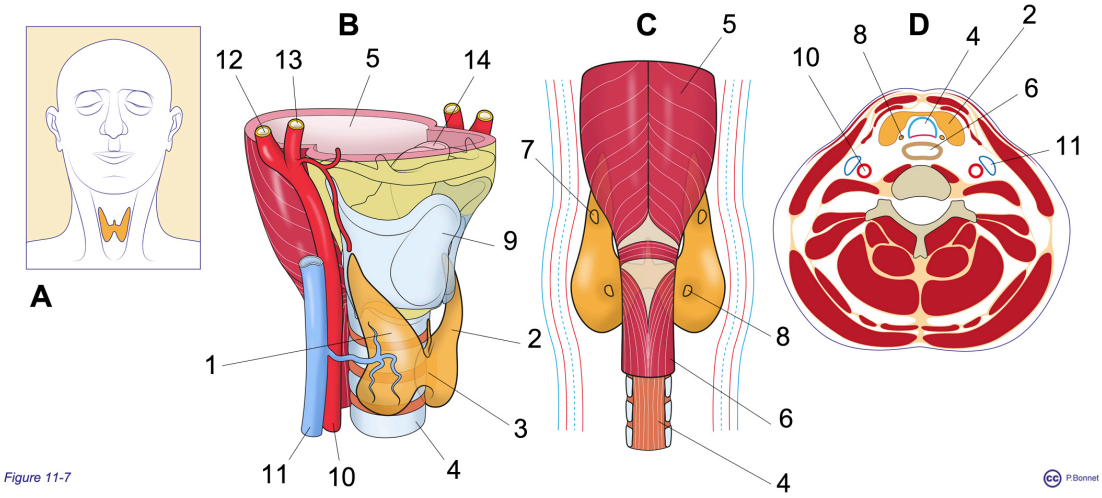

Figure 11-9 ***Thyroïde et parathyroïdes***

***A** : Vue de face de la thyroïde dans la région cervicale antérieure*

***B** : Vue oblique antérieure droite de la jonction laryngo-trachéale, laryngo-pharynx (= 5) et œsophage (= 6) en arrière, 9 = cartilage thyroïde (lame droite), thyroïde (lobe D = 1, lobe G = 2, 3 = isthme), 4 = trachée, carotide (10 = commune, 12 = interne, 13 = externe), 11 = jugulaire interne, 14 = épiglotte*

***C** : Vue postérieure, section de l'œsophage (=6) pour montrer la trachée (= 4), axes vasculaires carotido-jugulaires en traits rouges/bleus, parathyroïdes (7 = supérieure, 8 = inférieure)*

***D** : Coupe transvesale, portion dorsale orientée en bas*

Thymus

Le thymus exerce une action passagère de type endocrinien lors de la maturation du tissu lymphoïde, il sera décrit dans le chapitre 12.

Surrénales

Au pôle supérieur de chaque rein, en contact postérieurement avec le diaphragme et accolées médialement à droite à la VCI et à gauche à l'aorte abdominale, se trouvent les deux glandes surrénales (figure 11-10). En forme de triangle verticalement allongé et à base inférieure elles reçoivent 3 artères et se drainent via une veine unique.

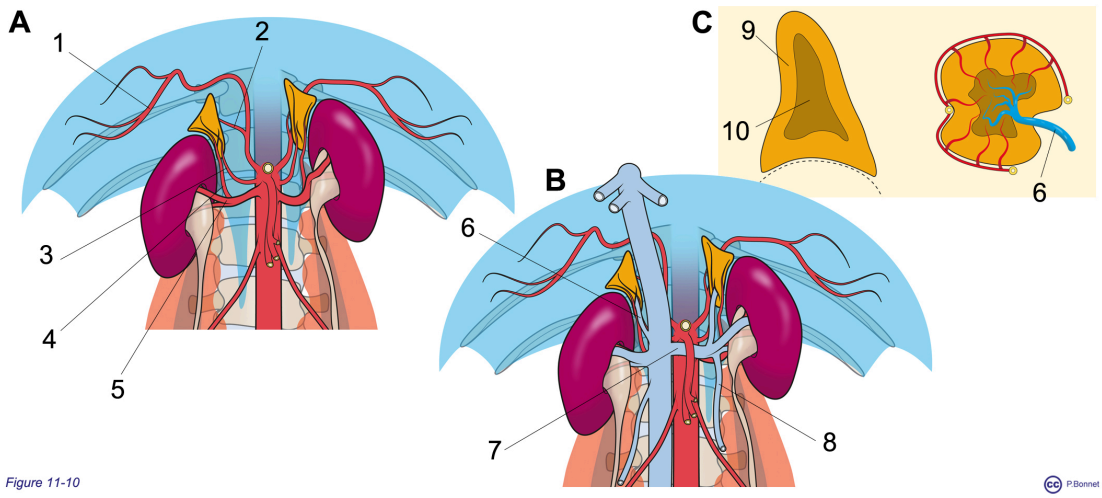

Figure 11-10 ***Surrénales***

***A** : Vue du rétropéritoine de face (diaphragme en bleu, psoas en ocre). De l'aorte proviennent les artères diaphragmatiques (= 1) donnant l'artère surrénalienne supérieure (= 2), la surrénalienne moyenne (= 3) et l'artère rénale (= 5) donnant l'artère surrénalienne inférieure (4).*

***B** : Même vue que A avec le drainage veineux : la VCI reçoit à droite la veine surrénalienne (= 6) alors qu'à gauche elle se jette dans la veine rénale gauche (= 7) qui reçoit également la veine gonadique gauche (= 8)*

***C** : Vues en coupe de la surrénale, verticale et transversale, 9 = cortico-surrénale, 10 = médullo-surrénale*

Les surrénales présentent en coupe une zone périphérique, le cortex, et une zone centrale, la médullaire.

Le cortex surrénalien divisé d'externe en interne en glomérulée, fasciculée et réticulé (suivant l'aspect microscopique des cordons cellulaires) secrète des hormones stéroïdiennes dérivées biochimiquement du noyau cholestérol :

- Les glucocorticoïdes (cortisol : hormone hyperglycémiante)
- Les minéralocorticoïdes (aldostérone : résorption sodique et aqueuse au niveau du rein)
- Les androgènes surrénaliens (déhydroépiandrostérone (DHEA)) précurseurs d'autres hormones stéroïdes

La médullosurrénale est composée de cellules d'origine nerveuse, qui correspondent à des 2éme neurones du chaînon sympathique faisant synapse avec le premier neurone sympathique localisé dans la colonne intermédiolatérale de la moëlle thoraco lombaire (corne intermédiaire) (figure 11-11) (voir aussi chapitre 8, section 5, figures 8-54, 8-55). Le milieu riche en stéroïdes influence le métabolisme de ces cellules médullaires qui poursuive leur métabolisme des catécholamines en transformant la noradrénaline en adrénaline, sécrétion majeure de la médullosurrénale.

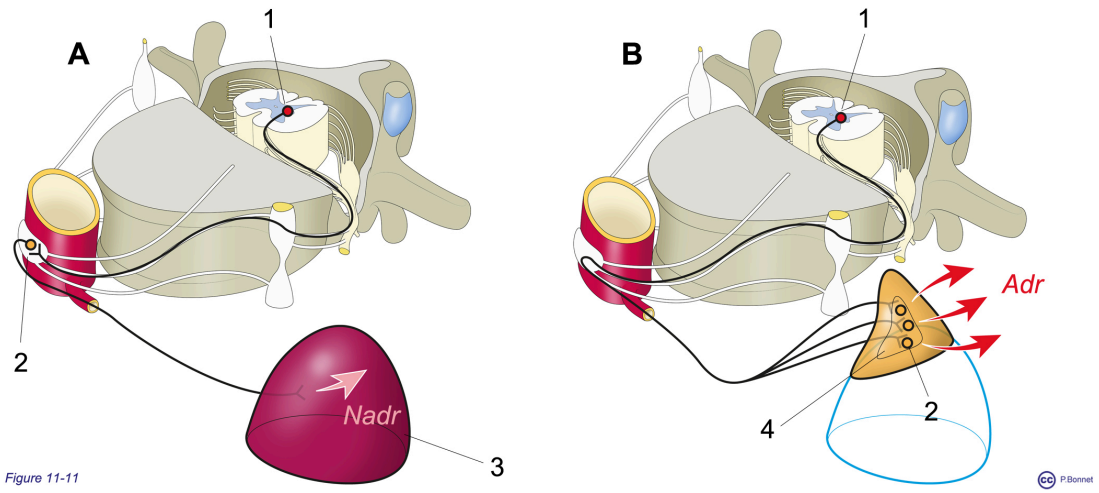

Figure 11-11 ***Connection de la médullo-surrénale***

***A** : Connection du premier neurone OS (= 1) avec le deuxième neurone OS (= 2) localisée dans le ganglion préaortique en cas d'innervation viscérale classique. L' axonale du deuxième neurone suit la vascularisation pour atteindre sa cible (ici le rein) pour y déverser de la Noradrénaline (Nadr)*

***B** : Connection du premier neurone OS (= 1) avec le deuxième neurone OS (= 2) localisée dans la médullosurrénale. Le deuxième neurone libère de l'adrénaline (Adr) via la circulation surrénalienne*

Pancréas

Le pancréas, glande mixte, a été étudié dans le chapitre 9, section 4, figure 9-29. Les cellules endocrines constituent les îlots de Langerhans (figure 11-12) surtout présent au niveau du corps et de la queue du pancréas. Ils ne représentent que 1 à 2 % des cellules pancréatiques et se composent de 4 types cellulaires

- Les cellules béta secrètent l'insuline, seule hormone hypoglycémiante de

l'organisme

- Les cellules alpha secrètent le glucagon, hormone hyperglycémiante
- Les cellules delta secrètent la somatostatine dont le rôle est d'inhiber la sécrétion de diverses hormones digestives
- Les cellules gamma qui secrètent le polypeptide pancréatique dont le rôle est moins précisé (contrôle de la glycémie, de la motilité intestinale, des sécrétions pancréatiques exocrines…)

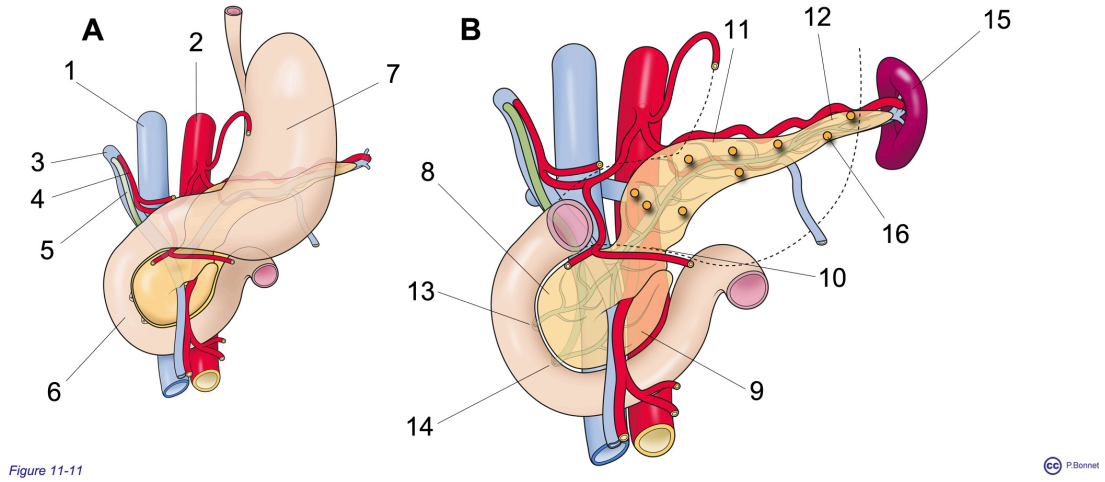

Figure 11-12 ***Pancréas et îlots de Langerhans***

***A** : Bloc duodéno-pancréatique vu de face : 1 = VCI, 2 = aorte abdominale, 3 = veine porte, 4 = artère hépatique, 5 = cholédoque, 6 = cadre duodénal, 7 = estomac*

***B** : Idem après retrait de l'estomac afin de visualiser la totalité du pancréas (8 = tête, 9 = processus unciné, 10 = isthme, 11 = corps, 12 = queue), 13 = papille mineure, 14 = papille majeure, 15 = rate, 16 = îlot de Langerhans*

Gonades – placenta

Les gonades ont été décrites au chapitre 10, sections 3 et 4. Ovaire et testicule peuvent être associés à des glandes mixtes

- Exocrines par leur production de gamètes
- Endocrines par leur sécrétion de stéroïdes sexuels, androgènes, oestrogènes et progestérone

Les oestrogènes et la progestérone interviennent de façon cyclique chez la femme dès la puberté pour faire proliférer et sécréter l'endomètre. Les oestrogènes maintiennent la trophicité des organes sexuels secondaires féminins, la croissance mammaire et favorisent la maintien de la matrice osseuse.

Les androgènes favorisent le développement des caractères secondaires masculins, stimulent les moelles hématopoïétiques et le trophisme musculaire.

Oestrogènes et androgènes maintiennent la libido.

Le placenta joue également un rôle endocrinien important en sécrétant entre autres facteurs, la gonadotrophine chorionique humaine (hCG), l'hormone lactogène placentaire (hPL), des œstrogènes et de la progestérone.

CHAPITRE 12. SYSTÈME IMMUNITAIRE

Au terme du chapitre 12, le lecteur pourra

- *Hiérarchiser les systèmes de défense de l'organisme*
- *Comprendre la double fonction du système lymphatique*
- *Décrire et localiser les tissus lymphoïdes*
- *Décrire les circuits lymphatiques*

Introduction.

L'organisme doit faire face à des agressions potentielles contre lesquelles il a développé plusieurs systèmes de défense (figure 12-1).

Le premier système de défense est **non spécifique**, il protège contre tous les agresseurs.

En première ligne, on retrouve

- les barrières physiques que constituent la peau et les muqueuses. La kératinisation offre une résistance aux acides, bases et toxines. Le mucus, les poils et les cils constituent des barrières physiques
- Les barrières chimiques : les sécrétions muqueuses gastriques sont acides, la salive et les larmes contiennent du lysozyme.

En deuxième ligne, l'organisme peut produire une série de réactions cellulaires et humorales non spécifiques qui constituent les mécanismes de l'inflammation en

réponse à une agression physique, chimique ou biologique: dilatation des capillaires et modification de leur perméabilité, par chimiotactisme accumulation de macrophage, de polynucléaires…

Le deuxième système de défense est **spécifique à l'agresseur** et est médié par le système immunitaire. Il s'agit de la troisième ligne de défense. Les cellules immunitaires, les lymphocytes, issus des moelles rouges, vont occuper après maturation, les organes lymphoïdes qu'ils gagnent par voie sanguine. Les organes lymphoïdes sont constitués des ganglions lymphatiques, de la rate, des amas lymphoïdes (plaques de Peyer, appendice, anneau de Waldeyer), du thymus et des canaux formant le réseau lymphatique.

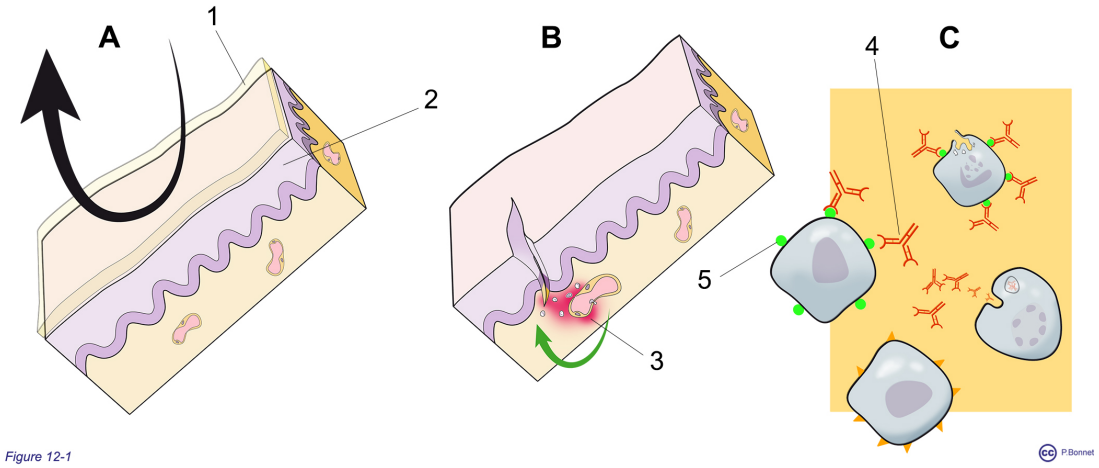

Figure 12-1 ***Les trois lignes de défense***

***A** : Première ligne, physique: 1 = sécrétions, 2 = enveloppe cutanéo-muqueuse*

***B** : Deuxième ligne, réaction inflammatoire (= 3)*

***C** : Troisième ligne, destruction spécifique de l'agresseur par exemple par des anticorps (= 4) propres à réagir avec un antigène (= 5) spécifique.*

Le chapitre 12 comporte trois courtes sections :

1. *L'origine des tissus lymphoïdes*
2. *Les organes lymphoïdes*
3. *Les circuits lymphatiques*

Section 1 : Origine des organes lymphoïdes

Origines des vaisseaux lymphatiques et des tissus lymphoïdes.

Les conduits lymphatiques.`

L'apparition des conduits lymphatiques est apparentée au processus d'angiogenèse veineuse. Ce processus donne naissance

- dans un premier temps à plusieurs sacs lymphatiques
- dans un second temps à des vaisseaux lymphatiques issus de ces sacs lymphatiques.

Les vaisseaux lymphatiques vont apparaître

- soit le long des axes vasculaires
- soit de novo dans le mésenchyme pour se connecter entre eux.

Par un processus de régression partielle de conduits au départ bilatéraux, se forme le canal thoracique récoltant la lymphe sous diaphragmatique pour monter dans le thorax, à droite puis vers la gauche et rejoindre le confluent veineux gauche de la sous clavière et de la jugulaire interne.

Apparition des ganglions lymphatiques.

Dans un second temps, certains sacs lymphatiques sont colonisés par les cellules lymphoïdes pour progressivement former les ganglions lymphatiques (figure 12-2).

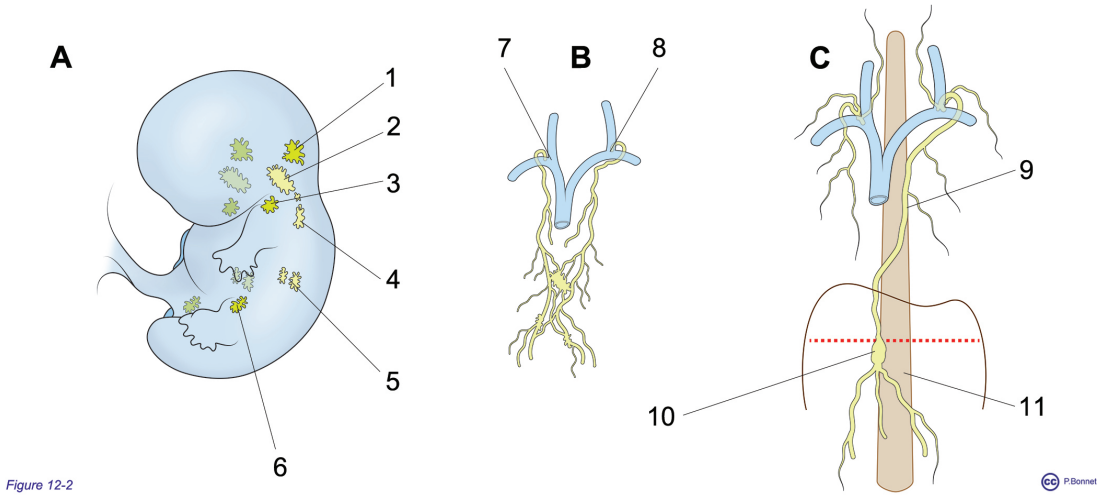

Figure 12-2 ***Sacs et vaisseaux lymphatiques***

***A** : Les sacs lymphatiques : superficiels (1 et 6), jugulaires (2), sous claviers (3), thoraciques (4) et rétropéritonéaux (5)*

***B** : Formation des vaisseaux lymphatiques connectés aux confluents jugulo-sous claviers droit (7) et gaucher (8)*

***C** : Devant l'axe rachidien (11) au niveau abdominal, la citerne du chyle (10) et au niveau thoracique, le canal thoracique (9)*

Anneau de Waldeyer.

Parallèlement au début de la formation des ganglions lymphatiques, des cellules lymphoïdes colonisent le pharynx, à l'origine des différentes tonsilles (les tonsilles palatines ou amygdales viennent de la 2éme poche pharyngienne (voir figure 12-4)) .

Tissus lymphoïdes entériques. `

Au niveau intestinal, des lymphocytes apparaissent progressivement sous l'endoderme soit par migration soit par multiplication locale pour former le tissu lymphoïde de l'intestin.

La rate. `

La rate se développe à partir du mésenchyme du mésogastre dorsal, elle sera en premier un site d'hématopoïèse (tout comme le foie) avant de devenir un organe lymphoïde (figure 12-3)

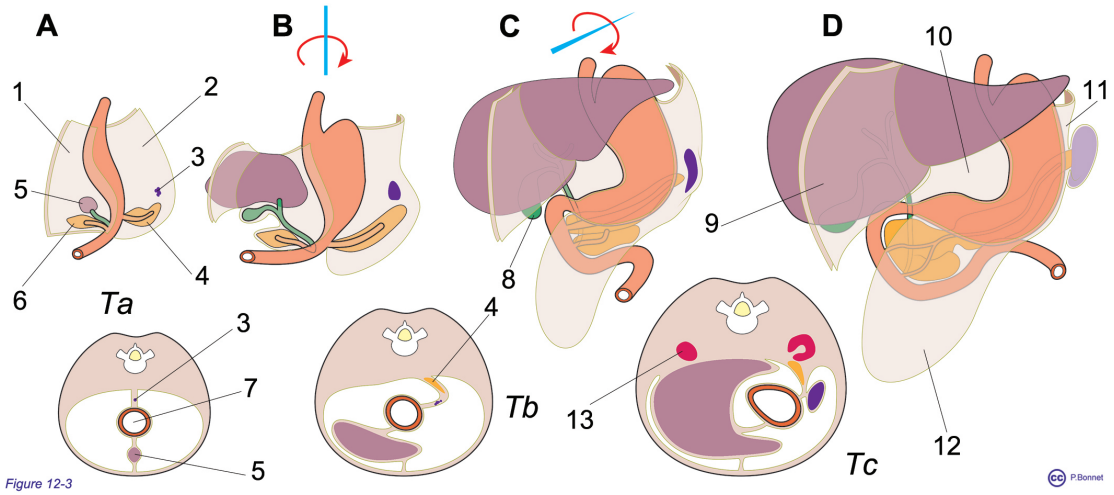

Figure 12-3 ***Formation progressive de la rate dans le mésogastre dorsal***

***A** : L'intestin antérieur (= 7), portion abdominale, est relié à la paroi*

antérieure par le mésogastre ventral (= 1) où se développent le foie (= 5) et pancréas ventral (= 6)

postérieure par le mésogastre dorsal (= 2) où se développent la rate (= 3) et pancréas dorsal (= 4)

***B** : Rotation suivant un axe vertical*

***C** : Bascule suivant un axe antéro postérieure, apparition de la ourse omentale (=12), 8 = vésicule biliaire*

***D** : Disposition définitive, le mésogastre ventral donnant le ligament arciforme (= 9) et le petit epiploon (= 10), le mésogastre dorsal donne les ligaments spléno-rénal et gastro splénique (= 11) et la bourse omentale devient le grand épiploon (= 12)*

***Ta, Tb et Tc** : coupes transversales au cours de cette évolution, 13 = rein (droit)*

Le thymus.

Le thymus est issu d'une des paires de poches pharyngées (troisième) pour former deux ébauches qui seront rapprochées par du tissu conjonctif (avec

intervention de cellules des crêtes neurales). Avec le développement du cou ces ébauches se retrouveront progressivement dans le médiastin antérieur (figure 12-4). La glande ainsi formée sera progressivement colonisée par les lymphocytes.

La différenciation des lymphocytes est un phénomène complexe qui aboutit entre autres à la formation des lymphocytes T maturés dans le thymus, et des lymphocytes B (producteurs d'anticorps).

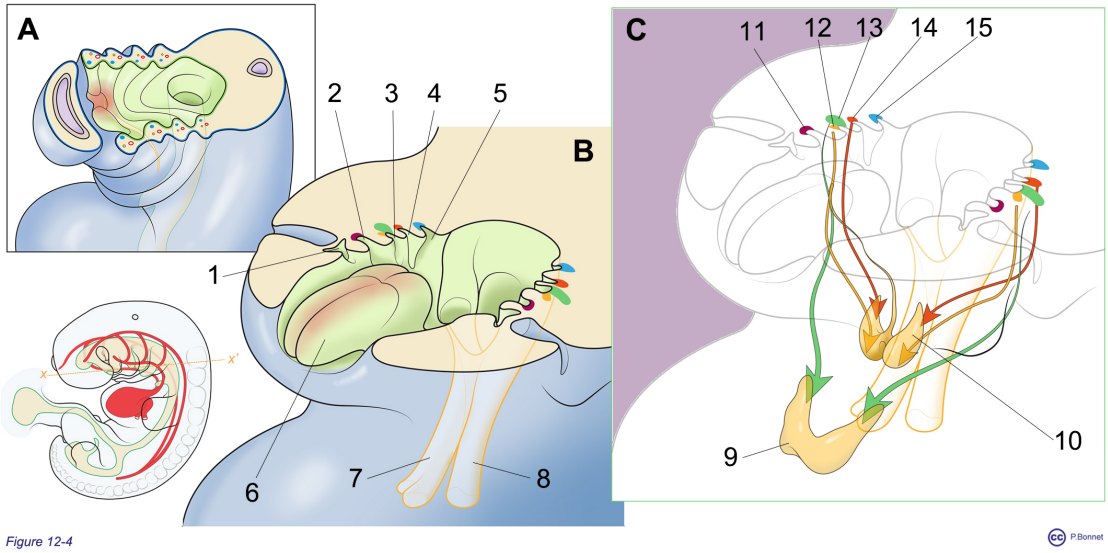

Figure 12–4 ***Organes issus des poches pharyngées***

***A** : Coupe suivant X-X' de l'extrémité céphalique au début de la formation de la cavité buccale (voir aussi figure 11-4)*

***B** : Idem après formation de la langue (= 6), poches pharyngées (1, 2, 3, 4 et 5). 7= trachée, = œsophage*

***C** : Provenance des cellules formant le thymus (= 13 et 9), les parathyroïdes supérieures (= 14) et inférieures (= 12), localisées derrière la thyroïde (= 10). La 5éme poche (= 15) donnera le corps ultimo branchial à l'origine des cellules « C » ou parafolliculaire de la thyroïde (sécrétion de calcitonine)*

section 2 : Organes lymphoïdes

Les organes lymphoïdes.

Les ganglions lymphatiques

La structure du ganglion lymphatique relève de l'étude histologique : plusieurs canaux afférents pénètrent dans le ganglion qui joue un rôle de filtre (infection, cellules tumorales métastatiques) et un ou plusieurs vaisseaux efférents s'en échappent. Le réseau lymphatique comporte plusieurs niveaux de filtre ganglionnaire. Les régions cutanées et les viscères profonds bénéficient d'un drainage lymphatique relativement systématisé : une infection du doigt donnera par exemple une atteinte des relais axillaires, une tumeur du sein pourra atteindre les ganglions axillaires, sus claviculaires ou thoraciques internes. La connaissance de ce réseau et de ces relais est capitale en clinique : en fonction de la localisation d'un ganglion détecté comme pathologique on recherchera une pathologie dans un territoire déterminé par la connaissance des circuits de drainage. A l'inverse en cas d'atteinte d'un organe (tumeur) les explorations radiologiques ou chirurgicales chercheront à vérifier l'atteinte des relais ganglionnaires successifs répertoriés comme voies de drainage de l'organe considéré (bilan d'extension) (figure 12-5) (voir aussi figure 6-27).

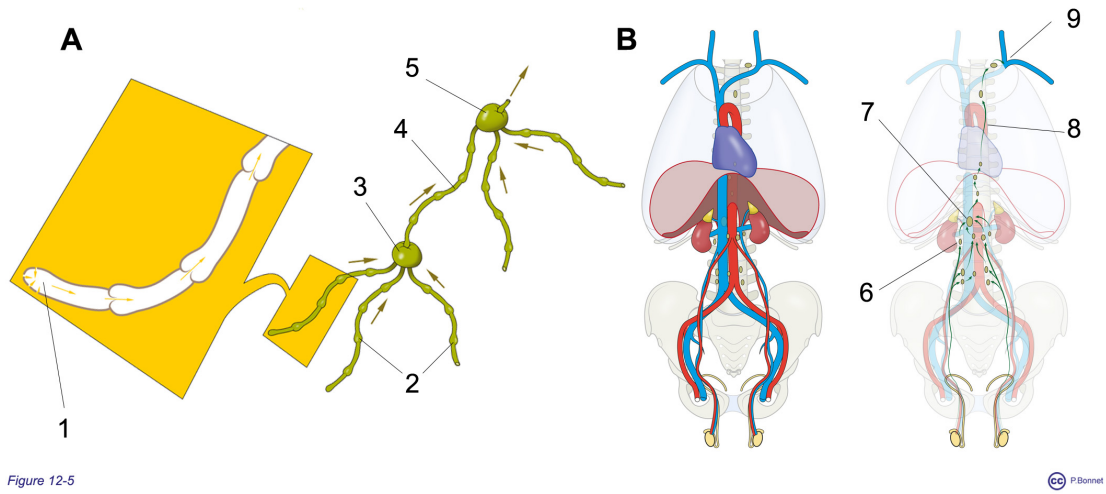

Figure 12-5 ***Ganglions lymphatiques***

***A** : Vue d'un réseau lymphatique, chaque ganglion (3 et 5) reçoit des vaisseaux afférents (= 2) et émet un vaisseaux efférent, "4" est efférent du ganglion "3" et afférent au ganglion "5". En amont le premier vaisseau lymphatique est borgne et largement ouvert vers le milieu interstitial (= 1)*

***B** : organisation du drainage lymphatique pour un organe donné (ici le testicule): 6 = premier relais ganglionnaire, 7 = citerne du chyle, 8 = canal thoracique, 9 = abouchement dans le confluent jugulo-sous clavier veineux gauche*

Le thymus

Chez l'enfant et jusqu'à la puberté, le thymus contient de nombreux lymphocytes ce qui le classe parmi les organes du système immunitaire. Le thymus secrète la thymosine et la thymopoëitine qui interviennent dans la maturation des lymphocytes T et en font un organe partiellement endocrinien.

Après la puberté, le thymus involue, de rouge violet il devient gris jaune par perte de sa vascularisation et développement du tissu adipeux.

Le thymus se localise chez l'enfant, sous la thyroïde jusque dans le médiastin supérieur et le médiastin antérieur. Chez l'adulte il forme un tissu adipeux derrière le sternum au-devant du sac péricardique (figure 12-6).

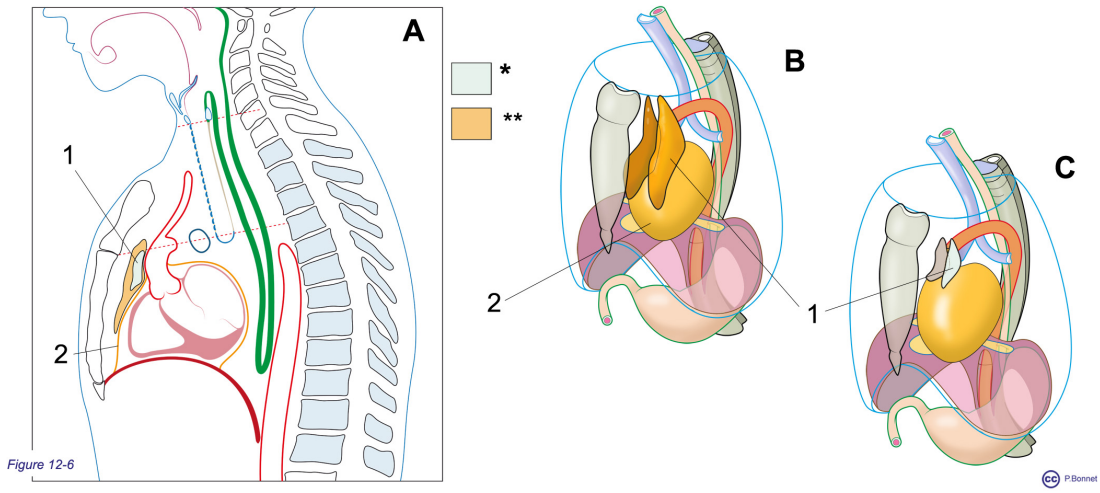

Figure 12-6 ***Thymus***

***A** : Coupe sagittale du thorax, 1 = sac péricardique, 2 = thymus (proportion du thymus: * chez l'adulte, ** chez l'enfant)*

***B** : Position et proportion du thymus chez l'enfant*

***C** : Position et proportion du thymus chez l'adulte*

La rate

Située dans la cavité abdominale, et considérée comme un organe intrapéritonéal, la rate se situe légèrement en arrière et en dehors de la grande courbure de l'estomac. Elle est reliée par des dérivés du mésogastre dorsal

- à l’estomac par le ligament gastro-splénique
- au pancréas et au rein gauche par le ligament spléno rénal

La queue du pancréas se termine dans le hile splénique par ou provient son importante vascularisation.

La rate possède des fonctions de filtre sur le torrent sanguin en récupérant les globules rouges en fin de vie, elle stocke les plaquettes et intervient dans l’immunité vis à vis de certains germes (germes encapsulés comme le pneumocoque).

Elle est le siège de l’érythropoïèse chez le fœtus après que celle-ci ait abandonné l’aire cardiaque et avant qu’elle ne prenne place dans les moelles hématopoïétiques.

Son statut « intrapéritonéal », son importante vascularisation et les particularités de sa microcirculation en font une source potentielle d’importante hémorragie intrapéritonéale en cas de traumatisme (figure 12-7).

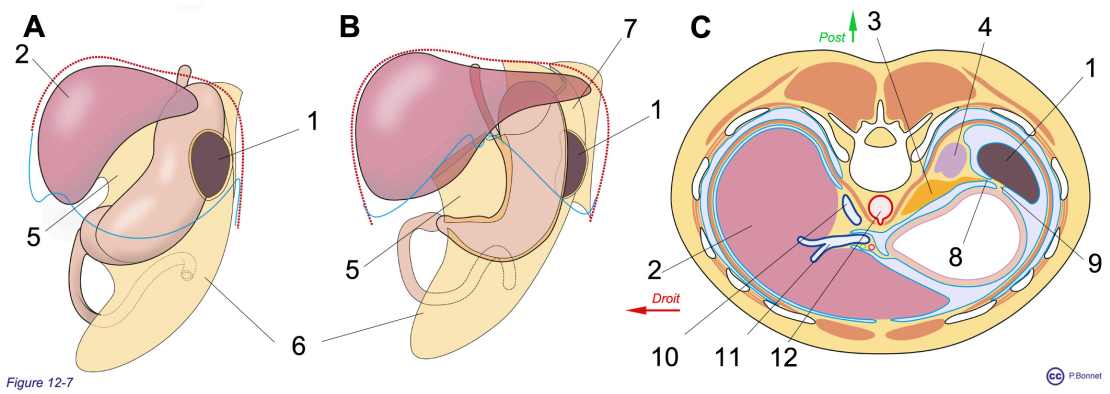

Figure 12-7 ***Rate***

Aet B: *les traits bleus matérialisent le rebord costal*

A *: Vue oblique antérieure gauche, de l'estomac, du foie (= 2) et de la rate (= 1).*

Mésos de l'estomac (mésogastre):

ventral : 5 = petit épiploon

dorsal : 6 = bourse omentale donnant le grand épiploon (=6)

B *: Vue antérieure, 7 = mésogastre dorsal (donnant 8 et 9)*

C *: Coupe niveau T11 T12 : La rate est relié dorsalement au rétropéritoine par le ligament spléno renal (= 8) et antérieurement à l'estomac par le ligament gastro-splénique (= 9), 4 = rein gauche, 3 = pancreas, 10 = VCI, 11 = veine porte, 12 = aorte*

Les tonsilles

Les différentes tonsilles forment l'anneau de Waldeyer déjà décrit (voir chapitre 7 section 2, figure 7-11)

Les organes lymphoïdes du tube digestif

Outre l'anneau de Waldeyer à l'entrée du tube digestif, plusieurs localisations lymphoïdes ont été décrites dans le tube digestif (voir chapitre 9, section 5, figure 9-33)

Section 3 : les circuits lymphatiques

Les circuits lymphatiques.

Les circuits lymphatiques principaux ont été évoqués dans le chapitre 6 (figures 6-27 et 43). Sans rentrer dans la description précise des circuits de drainage propre à chaque viscère, les circuits peuvent se résumer de la façon suivante (figure 12-8):

Circuits infra diaphragmatiques.

La lymphe des membres inférieurs remonte au niveau du tronc par des vaisseaux lymphatiques parallèles aux axes vasculaires artério-veineux. Ces vaisseaux sont parsemés de relais ganglionnaire multiples. Ceux localisés au pourtour de la jonction fémoro-iliaque sont particulièrement perceptibles à l'examen clinique (normal) du creux inguinal (dont le ganglion de Cloquet).

Ces vaisseaux lymphatiques en réseau courent ensuite le long des axes aortico-cave où ils sont rejoints par les lymphatiques en provenance du tube digestif (lymphe riche en lipides lors des phases de digestion) et des organes primitivement extrapéritonéaux (gonades, système urinaire, organes génitaux internes).

Tous ces réseaux convergent vers un collecteur localisé entre l'aorte et le rachis, à droite, au niveau de T12 / L1 : la citerne du chyle ou citerne de Pecquet.

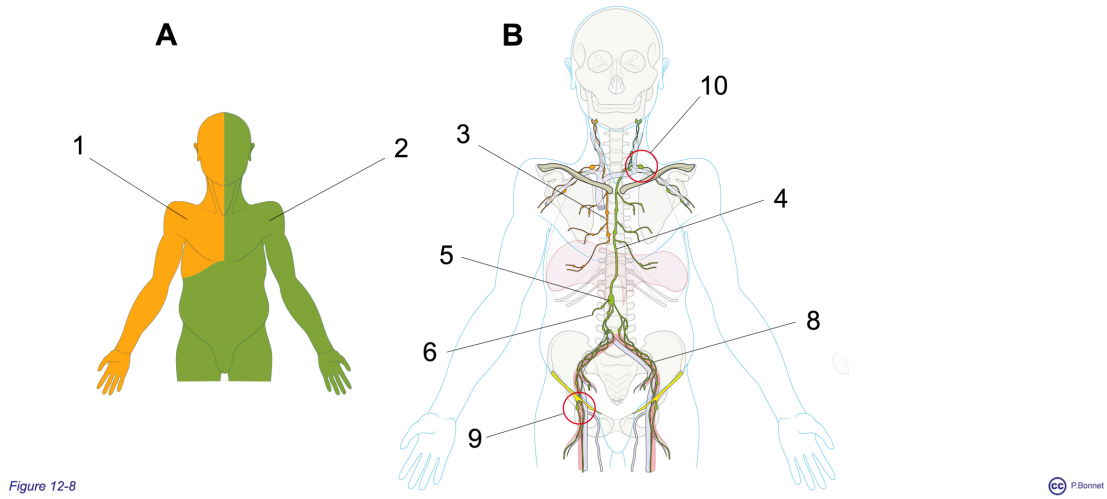

Figure 12-8 ***Circuits lymphatiques***

***A** : Répartition des territoires dépendant des confluents veineux jugulo-sous claviers droit (grande veine lymphatique) (=1) et gauche (= 2)(canal thoracique)*

***B** : Réseau lymphatique: 9 = ganglions inguinaux, 8 = réseau des membres inférieurs et du pelvis, 6 = drainage intestinal, 5 = citerne du chyle, 4 = canal thoracique, 3 = grande veine lymphatique, 10 = ganglion sus claviculaire*

Circuits thoraciques.

De la citerne du chyle accolée aux corps vertébraux et latéralisée à droite de l'aorte abdominale, s'échappe un conduit qui monte le long des corps des vertèbres thoraciques entre les axes veineux azygos, hémiazygos et hémiazygos accessoire : **le canal thoracique**. Il se dirige progressivement vers la gauche pour rejoindre la face postérieure du confluent veineux de la jugulaire interne et de la sous-clavière gauches. Dans sa montée il reçoit les lymphatiques de l'hémithorax gauche. Les derniers filtres ganglionnaires se localisent au niveau de la jonction

lympho-veineuse au niveau du creux sus clavier (ganglion de Troisier ou de Virchow).

Un système équivalent se localise à droite : **la grande veine lymphatique** qui reprend le drainage lymphatique de l'hémithorax droit pour rejoindre la face postérieure du confluent veineux de la jugulaire interne et de la sous-clavière droites.

Circuits des membres supérieurs.

Le drainage lymphatique des membres supérieurs aboutit au niveau du creux axillaire respectif où il est rejoint par une partie du drainage de la paroi thoracique antéro-latérale (glande mammaire). De là il se déverse dans le confluent veineux des jugulaires internes et des sous-clavières.

Circuits de l'extrémité cervico-crânienne.

L'encéphale est dépourvu de drainage lymphatique, cette fonction est reprise par la circulation du LCS déjà décrite (voir chapitre 8 section 3 figure 8-34). Les premiers collecteurs lymphatiques s'observent au sein des enveloppes méningées externes. Le drainage s'effectue ensuite de façon latéralisée regroupant les lymphatiques du scalp, de la face de la nuque et du cou pour aboutir à des collecteurs droits ou gauches aboutissant accompagnant les axes vasculaires carotido-jugulaires pour rejoindre les confluents veineux des veines jugulaires internes et sous-clavières bilatéralement.

PARTIE 3

Le lecteur trouvera dans cette dernière partie l'intégration spatiale des notions abordées de façon systémique dans la deuxième partie.

L'approche topographique constitue un socle capital pour la pratique médicale: compréhension des notions sémiologiques, pratique de l'examen clinique et bien évidemment interprétation des données de l'imagerie médicale et la réalisation des procédures thérapeutiques.

L'étude systémique proposée dans cet ouvrage est simplifiée et constitue une approche « de base », non exhaustive. Ce socle systémique ne permet pas une étude topographique détaillée. Il reste cependant essentiel d'intégrer les relations entre les systèmes dès la première approche de l'étude anatomique.

La troisième partie sera donc courte. Quelques précisions concernant la constitution du tronc viennent compléter le schéma de base proposé au début de cet ouvrage. Ensuite, l'approche est centrée sur une série de coupes « clé » au sein des grandes régions anatomiques cervicale, thoracique, adomino-pelvienne et périnéale. La myologie, l'angiologie et l'innervation des membres ont été évoquées très succinctement, l'approche topographique sera donc là aussi réduite.

Les coupes proposées ont pour but de mettre en relation spatiale essentiellement les éléments anatomiques analysés dans la deuxième partie de cet ouvrage. Elles ne constituent donc pas des références exhaustives objectivant toutes les structures anatomiques observables dans un plan donné telles que celles disponibles dans les excellents atlas d'anatomie et d'imagerie médicale disponibles.

CHAPITRE 13

Au terme du chapitre 13, le lecteur pourra

1. *Maîtriser les grands principes qui régissent les rapports des structures anatomiques de la tête, du cou et du tronc*
2. *Intégrer les notions systématiques vues dans la partie 2 pour établir les relations entre systèmes*
3. *Connaître les principaux repères de l'enveloppe cutanée et les projections viscérales associées*
4. *Interpréter des coupes simples au niveau de la tête, du cou et du tronc*

Introduction.

En guise d'introduction, quelques grands principes de l'organisation spatiale des différents systèmes anatomique au sein de la tête, du cou et du tronc, sont proposés avant d'aborder les rapports entre ces différents systèmes.

Ces principes découlent de la construction progressive déjà évoquée (voir chapitre 4):

- Mise en place de la charpente osseuse
- Délimitation des régions par les frontières musculo-aponévrotique
- Positionnement des trajets de l'innervation et de la vascularisation
- Mise en place des principaux viscères

Tête

La boîte crânienne est subdivisée à sa base en fosses antérieure, moyenne et postérieure répondant aux subdivisions de l'encéphale. La base du crâne réalise la jonction avec le massif facial ou se localise le passage commun des voies respiratoires et digestives (pharynx). Cette région complexe abrite (voir figures 4-4 et 5):

- les éléments sensoriels assurant l'olfaction, la vision, l'audition et la gustation
- les éléments participant à l'équilibre (oreille interne)

Région cervicale

Le cou connecte la tête (boîte crânienne et massif facial) au tronc divisé en thorax, abdomen, pelvis et périnée. Au niveau cervical, l'axe rachidien est quasi central. L'enveloppe musculaire, complétée par des aponévroses superficielles et profondes, est symétrique de part et d'autre du plan médian mais asymétriquement développée d'arrière en avant : masse musculaire importante de la nuque et couches musculaires fines antéro-latérales (figure 13-1).

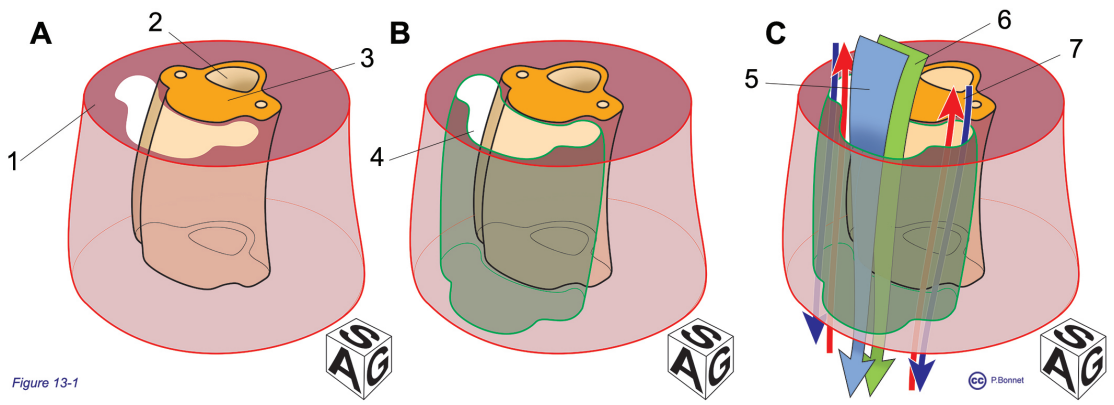

Figure 13-1 ***Constitution simplifiée du cou***

A = antérieur, S = supérieur, G = gauche

***A** : 1= paroi musculo-aponévrotique, 2 = canal rachidien, 3 = corps vertébral*

***B** : 4 = compartiment viscéral du cou*

***C** : contenu viscéral : 5 = voie aérienne, 6 = tractus digestif, 7 = axe vasculaire*

Au niveau C5, C6, le corps vertébral occupe plus du 1/3 de la largeur de la coupe (figure 13-2).

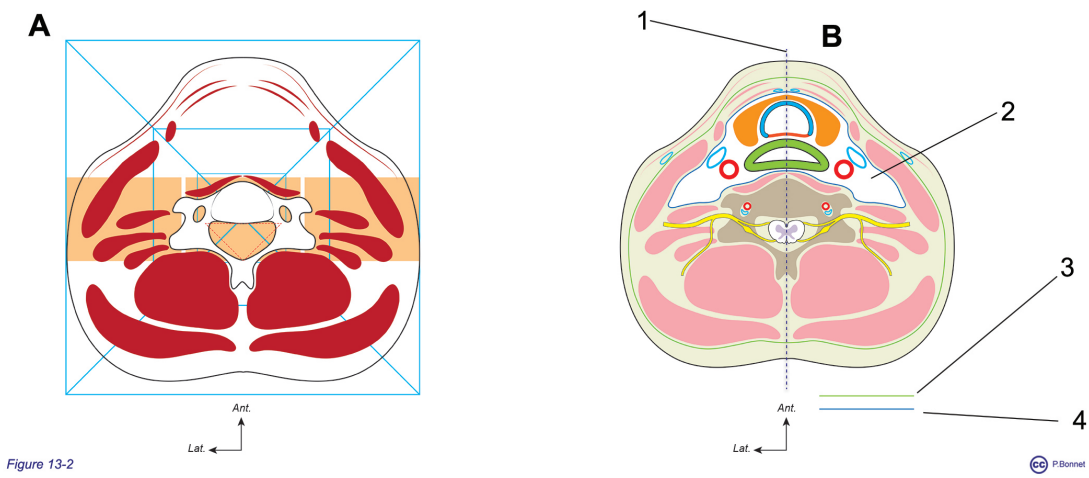

Figure 13-2 ***Coupe cervicale transverse***

***A** : proportions des constituants musculaires et osseux*

***B** : Enveloppe et contenu viscéral. 1 = axe antéro-postérieur de symétrie D / G, 2 = compartiment viscéral, 3 = enveloppe fasciale superficielle, 4 = enveloppe fasciale profonde*

Le contenu viscéral se localise antérieurement au-devant du rachis, entre les axes vasculaires :

- Au centre, d'avant en arrière : thyroïde, conduit aérien et conduit digestif
- Latéralement : axe carotidien bordé latéralement et antérieurement (portion basse du cou) par les conduits veineux (jugulaire interne)

Tronc

Les grandes subdivisions du tronc ont été décrites : thorax, abdomen, pelvis vrai, médiastin, espace extra-péritonéal (voir figures 4-13, 4-15, 4-16).

La structure de ces régions présente différentes caractéristiques:

- Tout comme le cou, le tronc présente une enveloppe osseuse et musculaire délimitée en superficie et en profondeur par des fascias. Cette enveloppe dessine une structure symétrique de part et d'autre du plan médian. La symétrie de cette enveloppe donne une image en miroir des parois sur les coupes transversales, frontales et latérales (voir figures 2-32 et 4-8) de part et d'autre de l'axe antéro-postérieur et vertical (pour la coupe frontale) (figure 13-3).

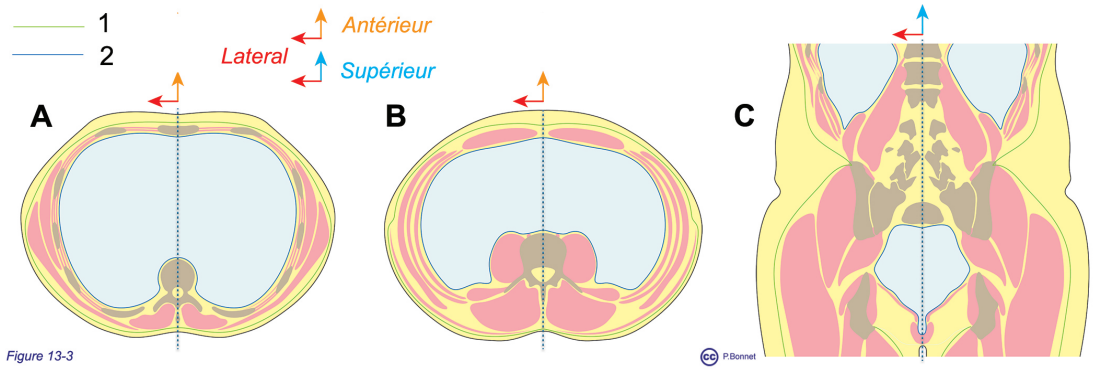

Figure 13-3 ***Symétrie des parois du tronc***

1 = enveloppe fasciale superficielle, 2 = enveloppe fasciale profonde, en bleu l'espace viscéral

***A** : Coupe transversale de la paroi du thorax*

***B** : Coupe transversale de la paroi de l'abdomen*

***C** : Coupe frontale de la paroi de l'abdomen (portion postérieure de l'excavation pelvienne)*

  - Au sein de cette enveloppe on retrouve postérieurement et médialement l'axe rachidien dont émergent les nerfs spinaux donnant l'innervation somatique de l'enveloppe distribuée elle aussi suivant la même symétrie (voir figure 13-8).

- Centralement se localisent les éléments viscéraux sans montrer de symétrie gauche / droite comme on l'observe au niveau cervical.
- Au niveau thoracique et abdomino-pelvien, le contenu viscéral s'organise avec les divisions du système cavitaire antérieur dont sont issues les cavités (voir figure 6-9)
    - Pleurales
    - Péricardique
    - Péritonéale

- Le thorax se divise en sacs pleuraux gauche et droit entourant le médiastin, central. Le médiastin se divise en portions
    - Supérieure présentant en avant les conduits veineux et en arrière la gerbe aortique encadrant les voies aéro-digestives, le tout reposant sur la paroi costo-rachidienne postérieure
    - Inférieure, divisée en médiastins
        - antérieur (thymus et ses résidus)
        - moyen (sac péricardique)
        - postérieur (œsophage, aorte descendante, structures prévertébrales)
    - La rapport spatiaux de ces structures se compliquent par le trajet de l'aorte qui, issue du sac péricardique, dessine une crosse à l'origine des troncs à destination cervico-brachiale, surplombant l'artère pulmonaire gauche et la bronche souche gauche pour terminer sa course contre le plan vertébral thoracique après avoir contourné le bord gauche de l'œsophage (figure 13-4).

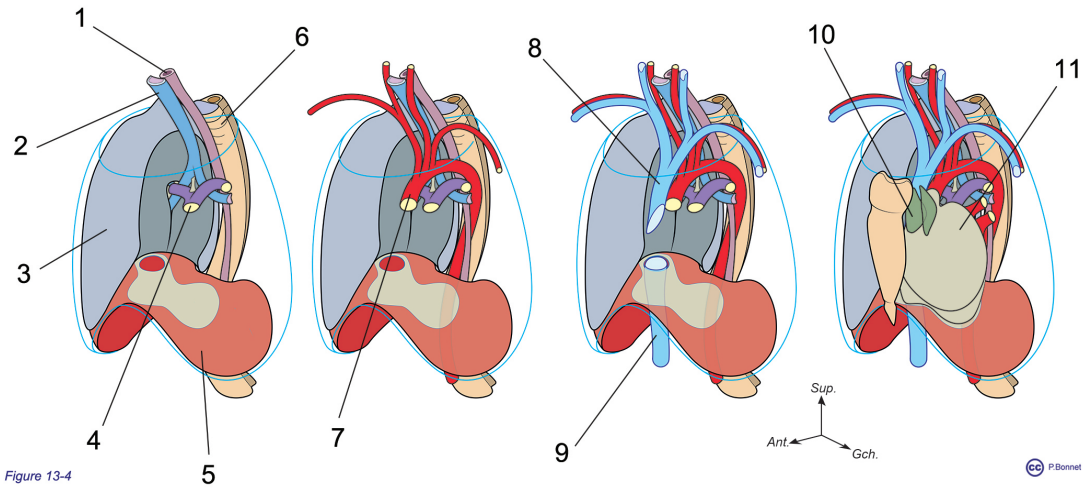

Figure 13-4 ***Disposition des viscères thoraciques***

Vue oblique antérieure droite du thorax, construction en 4 étapes

1 = œsophage, 2= trachée, 3 = poumon D, 4 = tronc artériel pulmonaire, 5 = diaphragme, 6 = axe rachidien

7 = crosse aortique, 8 = veine cave supérieure, 9 = veine cave inférieure

10 = thymus, 11 = sac péricardique

- Au niveau abdominal, entre la paroi postérieure et le système cavitaire antérieure (cavité péritonéale) se localise l'espace rétropéritonéal (figure 13-5) qui abrite:
  - l'aorte et ses branches
    - latérales et postérieures, symétriques
    - antérieures, asymétriques
  - les conduits veineux latéralisés à droite
  - le système urinaire dans les fosses lombaires (voir aussi figure 13-11)
- La majeure partie du système digestif occupe le sac péritonéal. Sa disposition spatiale avec ses attaches (mésos), s'explique par sa formation embryologique

complexe.

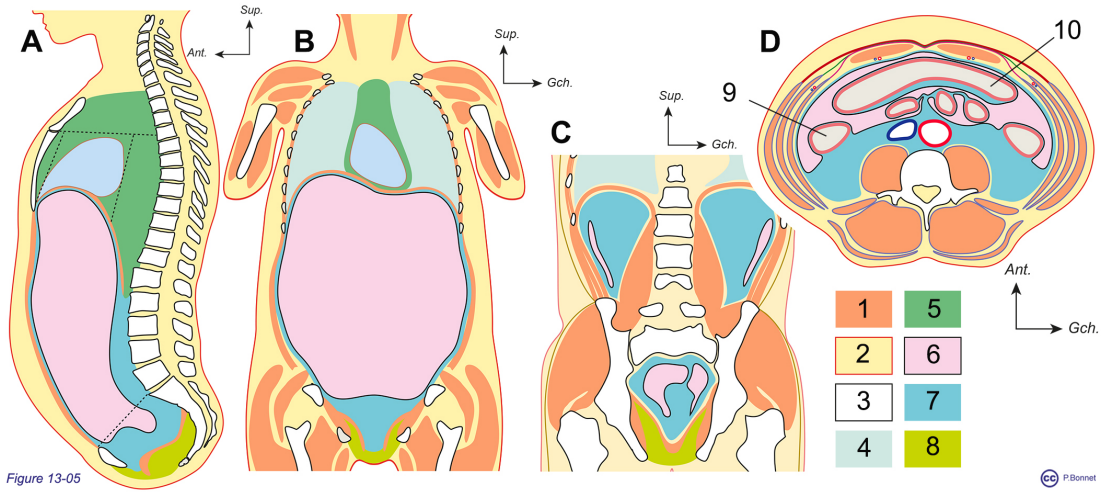

Figure 13-5 ***Espaces anatomiques du tronc***

1= muscles pariétaux, 2 = enveloppe cutanée et sous cutanée, 3 = os, 4 = sacs pleuraux, 5 = médiastin, 6 = sac péritonéal, 7 = espace extrapéritonéal (rétro-, pré- et sous-péritonéal), 8 = périnée

Le contenu du sac péritonéal est uniquement représenté en ***D.***

***A** = coupe sagittale*

***B** = coupe frontale antérieure (passant par les trous obturés)*

***C** = coupe frontale postérieure (passant par les articulations sacro-iliaques)*

***D** = coupe transversale niveau L3*

- Au niveau pelvi-périnéal, le fond du sac péritonéal s'écarte du plancher dessiné par le muscle levator ani pour créer l'espace pelvien sous péritonéal ou endopelvien (portion inférieure de l'espace extrapéritonéal). Provenant des parois latérales, la vascularisation destinées aux viscères centraux traverse et cloisonne cet espace endopelvien. L'hiatus du muscle levator ani en forme

de sangle ouverte en avant laisse passage d'avant en arrière aux systèmes urinaire, génital et digestif, on observe :

    - chez la femme des compartiments antérieur (vessie), moyen (vagin) et postérieur (rectum)
    - chez l'homme des compartiments antérieur (vessie / prostate) et postérieur (rectum)
- L'espace endopelvien est traversé d'arrière en avant, de haut en bas et de dehors en dedans par les deux uretères qui atteignent la base vésicale.

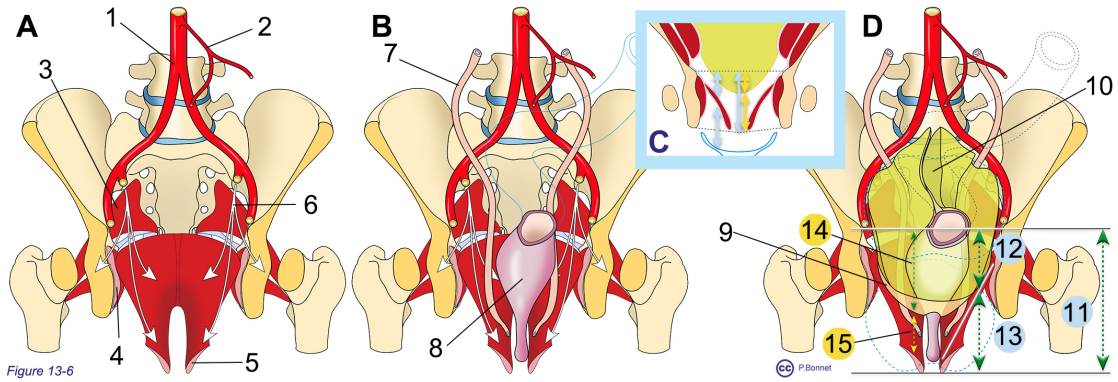

Figure 13-6 ***Pelvis : sac péritonéal et espace sous péritonéal (endopelvien)***

Section frontale du bassin osseux en arrière du cotyle, vue de face de la portion postérieure en position anatomique. Le levator ani (= 5) est représenté dans son intégralité. Ajout progressif des constituants postérieurs.

***A** : l'axe vasculaire (1 = aorte, 2 = artère mésentérique inférieure) donne au niveau pelvien l'iliaque interne dont les subdivisions (=6) courent sur le plan musculaire à destination de la paroi et des viscères. 3 = muscle piriformis, 4 = obturateur interne (sectionné en arrière du trou obturé)*

***B** : plus internes au plan précédent se localisent les uretères (= 7) et le rectum traversant l'hiatus du levator ani*

***D** : le fond du sac péritonéal (= 9) descend dans l'excavation pelvienne après avoir donné le mésosigmoïde (= 10) complètant les subdivisions du pelvis osseux (=11) en périnée (= 13) et pelvis vrai (= 12) composé du sac péritonéal pelvien (= 14) et de l'espace endopelvien, sous péritonéal (= 15).*

***C** : ces mêmes espaces en coupe frontale, code couleur bleu (pelvis vrai/périnée) et jaune (sac péritonéal pelvien/espace endopelvien)*

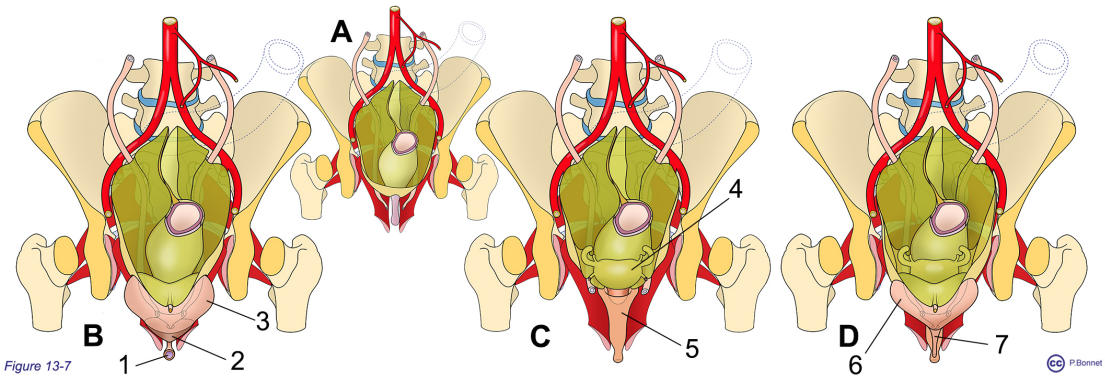

Figure 13-7 ***Constitution de l'espace endopelviendans les deux sexes***

Section et orientation identiques à la figure 13-6. Partant de la région postérieure en ***A****, identique dans les deux sexes (compartiment postérieur) :*

***B** : situation chez l'homme, compartiment antérieur : 1 = urèthre bulbaire, 2 = prostate, 3 = vessie*

***C** : situation chez la femme, compartiment moyen : 4 = utérus (pavillon de la trompe et ovaire non représentés), 5 = vagin*

***D** : situation chez la femme, compartiment antérieur : 6 = vessie, 7 = urèthre*

- Latéralement et antérieurement, le sac péritonéal est proche de la paroi, l'espace extrapéritonéal latéro-antérieur est donc fortement réduit.
- Au niveau périnéal, on distingue deux espaces triangulaires (Voir figure 10-17)
  - Un postérieur comportant l'orifice digestif (anus)
  - L'autre antérieur, divisé par la membrane périnéale en une portion profonde et une superficielle. On y retrouve l'émergence des systèmes urinaires et génitaux entourés des structures érectiles.
- La vascularisation du tronc dépend de l'aorte, médiane, puis des artères iliaques latéralisées. Le plan vasculaire repose sur la face interne de l'enveloppe musculo-aponévrotique pour se distribuer (voir figures 6-36 et 6-37)

    - Dans la paroi
    - Vers les viscères
- Si l'innervation somatique se distribue symétriquement au niveau du tronc, l'innervation autonome se distribue suivant un mode essentiellement asymétrique.
    - L'innervation OS est issue des segments médullaires T1 à L1/L2, et passe par la chaîne ganglionnaire latéro-vertébrale pour ensuite
        - Se répartir symétriquement sur l'enveloppe du tronc et des membres via le trajet des nerfs somatiques
        - Rejoindre les viscères en suivant les axes de leur irrigation artérielle
    - L'innervation PS est issue des centres
        - Crâniens et rejoint les viscères cibles par l'intermédiaire des nerfs crâniens, le nerf vague (X) droit assurant la majeure partie de l'innervation abdomino-pelvienne suivant un mode asymétrique
        - Médullaires sacrés (S2, 3 et 4) et rejoint les organes cibles via des plexus viscéraux

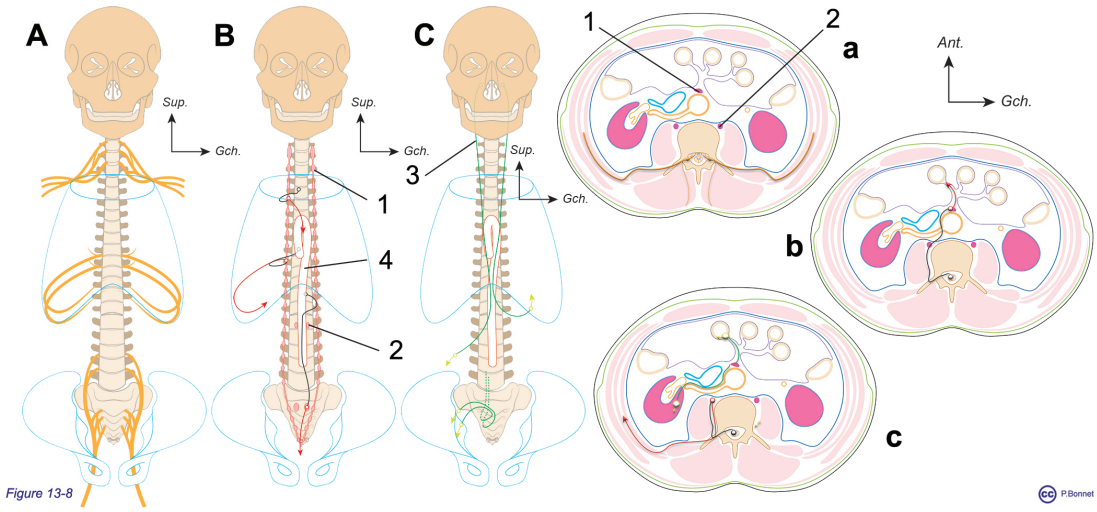

Figure 13-8 ***Distribution de l'innervation du tronc***

A, B *et****C*** *vues de face du rachis et ses émergences nerveuses, 1 = ganglion préaortique, 2 = chaîne latéro-vertébrale, 3 = nerf vague (droit)*

A *: Innervation somatique (trajet des nerfs spinaux et de leurs branches ventrales organisées ou non en plexus,* ***a*** *: trajet correspondant en coupe transversale*

B *: Innervation autonome OS à destination viscérale,* ***b*** *: trajet correspondant en coupe transversale*

C *: Innervation autonome OS à destination pariétale,* ***c*** *: trajet correspondant en coupe transversale,*

- La limite entre les grandes régions du tronc est dessinée par des muscles concaves ou convexes, le diaphragme respiratoire ou le diaphragme pelvien (levator ani). Ainsi, le haut abdomen s'emboite dans la région thoracique et le pelvis est entouré du périnée tel un œuf dans son coquetier. Cette disposition complique l'analyse des coupes mais surtout explique les relations possibles entre des organes thoraciques et abdominaux, pelviens et périnéaux (figures 13-9 et 13-10).

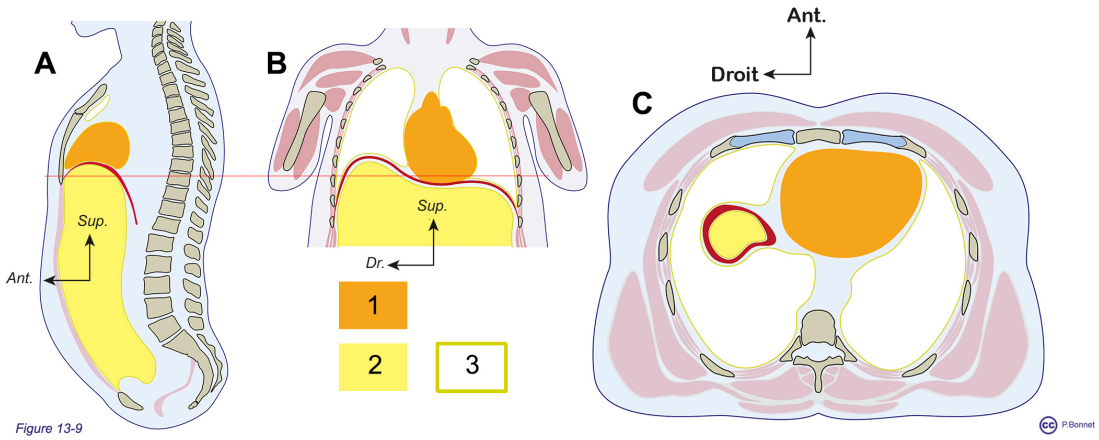

Figure 13-9 ***Région thoraco-abdominale***

*1 = sac péricardique, 2 = sac péritonéal, 3 = sac pleural, la ligne rouge en **A** et **B** matérialise le plan de la coupe présentée en **C***

***A** : Coupe sagittale du tronc*

***B** : Coupe frontale du tronc (portion supérieure)*

***C** : Coupe transversale : le diaphragme dessine une couronne au sein des structures thoraciques dont le centre contient la partie haute du sac péritonéal*

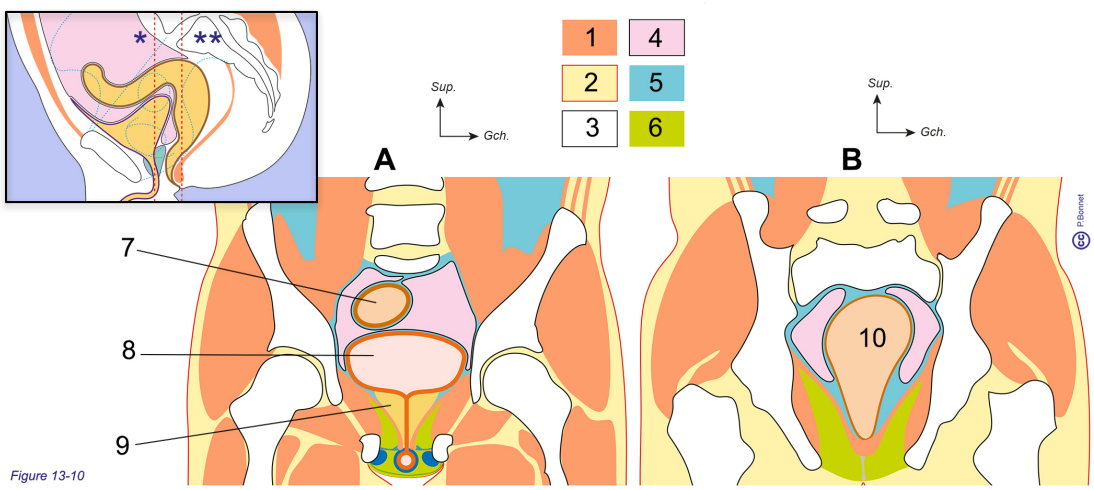

Figure 13-10 ***Région pelvi-périnéalechez l'homme***

*En cartouche, vue sagittale pour matérialiser par les droites * et ** les deux plans de section donnant les coupes **A** et **B**, 7 = colon sigmoïde, 8 = vessie, 9 = prostate, 10 = ampoule rectale*

1 = muscle, 2 = enveloppe cutanée, 3 = os, 4 = sac péritonéal, 5 = espace extra-péritonéal, 6 = périnée

***A** : Coupe frontale par l'articulation coxo-fémorale et le périnée antérieur*

***B** : Coupe frontale par l'articulation sacro-iliaque et le périnée postérieur*

- En coupes transversales, le thorax et l'abdomen présentent des dispositions spécifiques (figure 13-11):
    - Le corps vertébral thoracique occupe moins d'un sixième de la largeur de la coupe (proportion L6/P4) alors qu'il occupe presque 1 cinquième de la coupe au niveau abdominal (proportion L5/P4)
    - De part la lordose lombaire, le corps de la vertèbre lombaire atteint le centre de la coupe, donnant de part et d'autre une excavation plus prononcée qu'au niveau thoracique : les fosses lombaires ou se logent les deux reins. Tout naturellement, le sinus du rein regarde ainsi en avant et en dedans vers les axes vasculaires médians (aorte et VCI) dessinant l'axe transversal du rein et de son pédicule vasculaire.

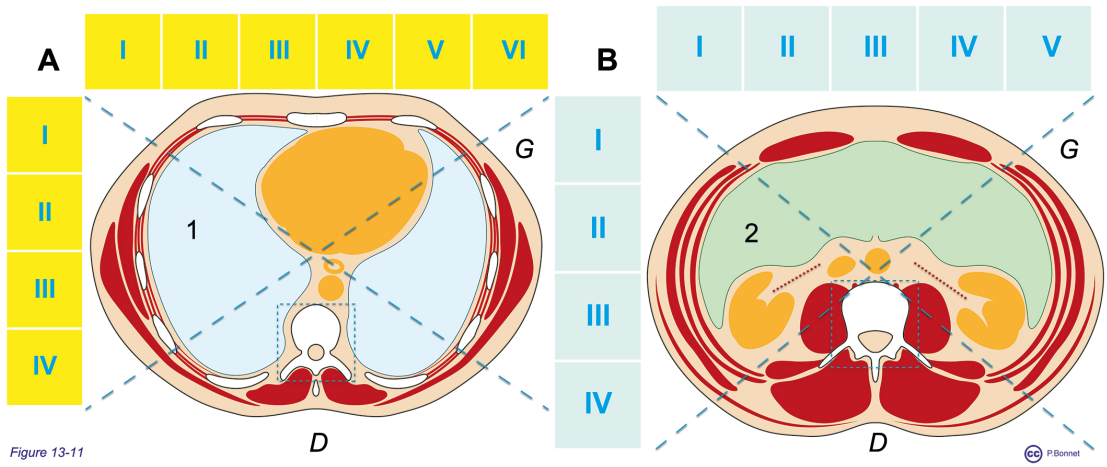

Figure 13-11 ***Régions thoracique et abdominale : formes et proportions en coupe transversale***

***A** : coupe transversale du thorax, 1 = sac pleural. En orange : sac péricardique, œsophage et aorte*

***B** : coupe transversale de l'abdomen, 2 = sac péritonéal. En orange : aorte et VCI et latérament les deux reins*

Ce chapitre propose d'illustrer plus précisément ces grands concepts topographiques par des coupes sériées simplifiées présentées après un bref aperçu des régions et repères projetés sur l'enveloppe cutanée, tels qu'ils sont régulièrement évoqués en clinique.

Le chapitre 13 se divise ainsi en deux sections :

Aperçu topographique de la boîte crânienne, du massif facial et de la région cervicale

Aperçu topographique du tronc : thorax, abdomen, pelvis et périnée

Section 1: Tête et cou

Section 1 :Aperçu topographique de la boîte crânienne, du massif facial et de la région cervicale

La région « tête et cou » concentre une haute complexité anatomique concernant les vaisseaux, le système nerveux (en particulier le SNC et les nerfs crâniens), les organes des sens, les systèmes digestif et respiratoire au sein et au pourtour d'éléments osseux constitués par la boîte crânienne, le massif facial et le rachis cervical.

Cette complexité anatomique est illustrée par le nombre de spécialités dont cette région constitue le terrain d'expertise:

- Neurochirurgie / Neurologie / Neuroradiologie
- Chirurgie vasculaire
- Chirurgie maxillo-faciale et plastique
- Ophtalmologie
- Otorhinolaryngologie
- Dentisterie
- Ce chapitre regroupera les informations abordées lors de l'approche systémique et ne pourra refléter que très partiellement la complexité du sujet.

Boîte crânienne et massif facial

La boîte crânienne dessine une sphère aplatie à sa base (voûte et base) (voir figures 4-4, 4-5 et 5-14) qui dessine une marche d'escalier en coupe sagittale. Antérieurement et inférieurement à cette marche on retrouve le massif facial complété au-devant de la colonne cervicale par le carrefour aéro-digestif (pharynx) (figure 13-12)

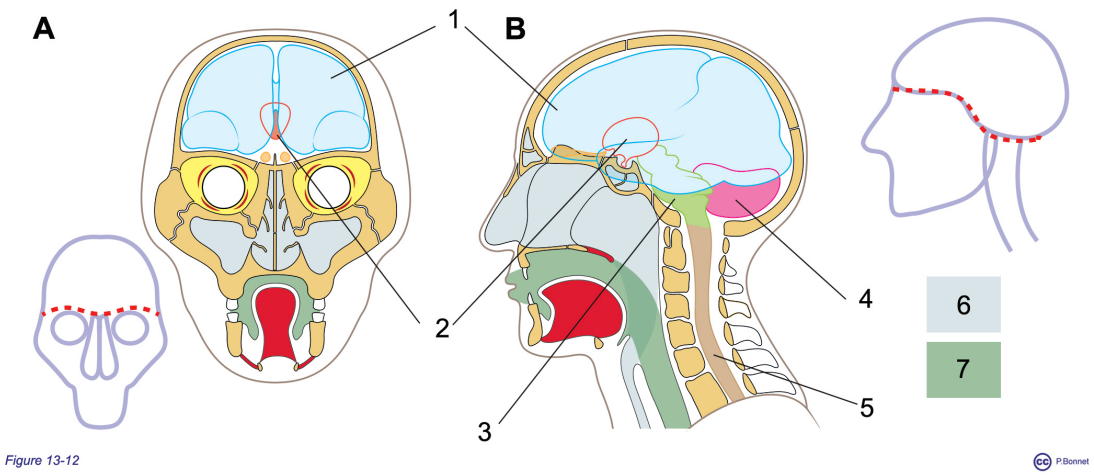

Figure 13-12 ***Coupes frontale (A) et sagittale(B)***

Sur les coupes simplifiées, la base du crâne est représentée en pointillés gras rouges.

1 = hémisphères cérébraux, 2 = diencéphale, 3 = tronc cérébral, 4 = cervelet, 5 = moëlle épinière, 6 = voies aériennes, 7 = voies digestives

Extérieurement (figure 13-13), on divise la région céphalique en plusieurs sous-régions. Les cavités sinusales se projettent de façon spécifique. En surface on localise aussi classiquement les glandes salivaires et les artères faciales et temporales.

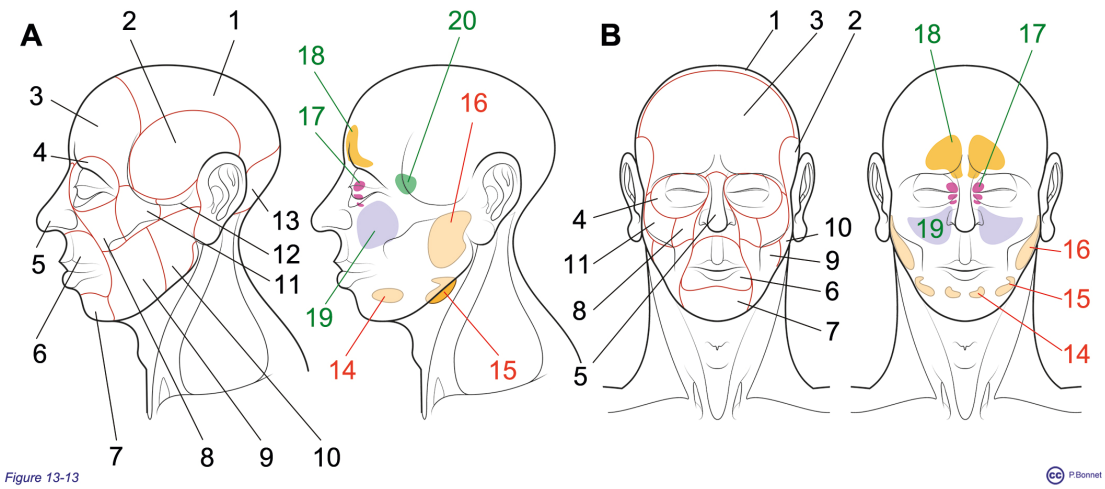

Figure 13-13 ***Face : sous régions et projections principales***

***A** : Vues de profil*

***B** : Vues de face*

Labellisées en noir, les régions de la face et de la tête : régions 1= pariétale, 2 = temporale, 3 = frontale, 4 = orbitaire, 5 = nasale, 6 = orale, 7 = mentonnière, 8 = suborbitaire, 9 = buccale, 10 = parotido-massétérine, 11 = zygomatique, 12 = infra temporale, 13 = occipitale

Labellisées en rouge, la projection des 3 paires de glandes salivaires principales : 14 = sublinguale, 15 = submandibulaire, 16 = parotide

Labellisées en vert, les projections des différentes cavités sinusales aériennes de la face : 17 = cellules ethmoïdales, 18 = sinus frontal, 19 = sinus maxillaire, 20 = sinus sphénoïdal

Intérieurement, la base présente d'avant en arrière 3 fosses :

- Antérieure, au-dessus du toit de l'orbite
- Moyenne, séparée de l'antérieure par la petite aile du sphénoïde
- Postérieure, séparée de la moyenne par le bord supérieure de la partie pétreuse du temporal et le dos de la selle turcique

Cette division de la base est complétée par les enveloppes méningées, en particulier la dure mère, via plusieurs replis comportant des sinus veineux :

- Faux du cerveau
- Faux du cervelet
- Tente du cervelet

Les coupes proposées par séries, doivent permettre d'approcher les rapports respectifs

- Des régions encéphaliques avec l'enveloppe osseuse et méningée
- Des systèmes respiratoire et digestif au sein du massif facial
- Des structures sensorielles avec les éléments cités ci-dessus

La lecture en série de ces coupes peut se décomposer

- par la recherche successive des éléments constitutifs suivants facilitée par le regroupement en labels de couleurs distinctes:
    - Osseux
    - Musculaires
    - Nerveux
    - Viscéraux
- par une deuxième lecture faite en confrontant sur chaque coupe les rapports respectifs de ces éléments constitutifs.

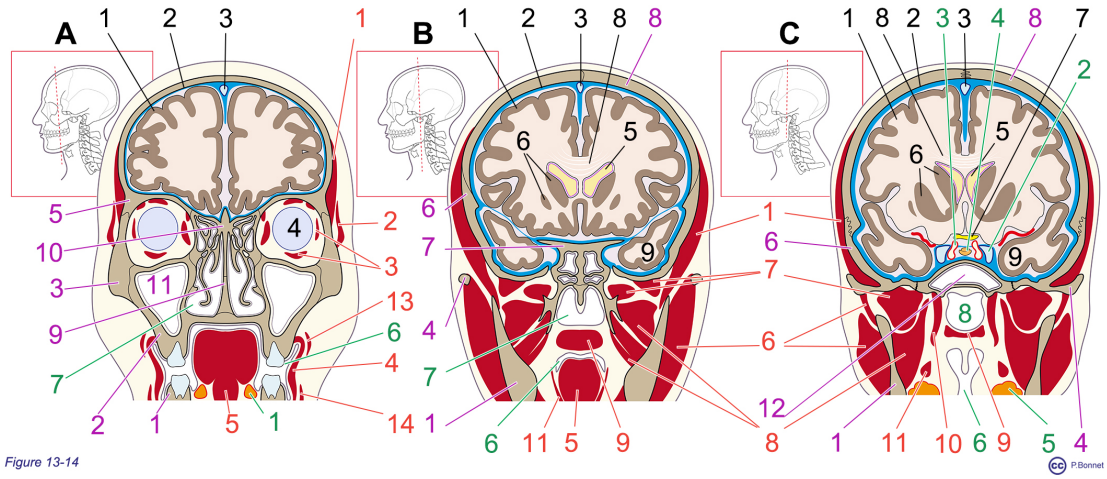

Figure 13-14 ***Coupes verticales – Série 1***

***A, Bet C** : coupes coronales simplifiées présentées d'antérieur à postérieur*

Structures nerveuses (labels noir) : 1 = lobe frontal, 2 = méninges, 3 = sinus sagittal / faux du cerveau, 4 = globe oculaire, 5 = ventricule latéral, 6 = noyaux gris de la base, 7 = chiasma optique, 8 = corps calleux, 9 = lobe temporal

Structures musculaires (labels rouges), muscles :1 = temporal, 2 = orbiculaire des paupières, 3 = oculomoteurs, 4 = buccinateur, 5 = lingual, 6 = masséter, 7 = ptérygoïdien (latéral), 8 = ptérygoïdien (médial), 9 = voile du palais, 10 = tenseur du voile du palais, 11 = styloglosse

Structures osseuses / cartilagineuses (labels violets) :1 =mandibule, 2 = maxillaire, 3 = zygomatique, 4 = arcade termporo-zygomatique, 5 = os frontal, 6 = os temporal, 7 = sphénoïde, 8 = os pariétal, 9 = vomer, 10 = ethmoïde, 11 = sinus maxillaire, 12 = sinus sphénoïdal

Structures viscérales et vasculaires (labels verts) :1 = glande sublinguale, 2 = sinus caverneux, 3 = siphon carotidien, 4 = tige hypophysaire, 5 = glande submandibulaire, 6 = cavité buccale, 7 = fosses nasales, 8 = nasopharynx

---

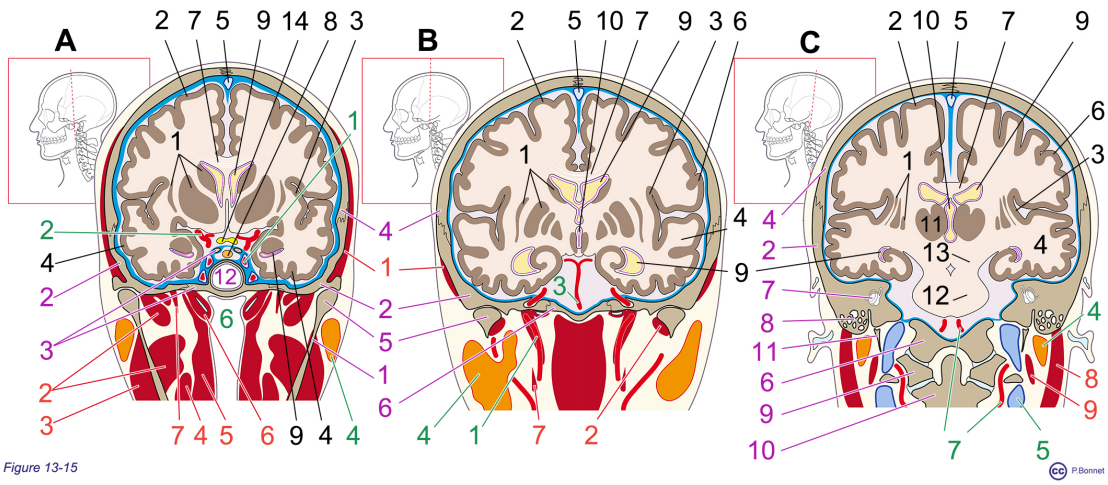

Figure 13-15 ***Coupes verticales – Série 2***

A, Bet C *: coupes coronales simplifiées présentées d'antérieur à postérieur*

Structures nerveuses (labels noir) : 1 = noyaux gris de la base, 2 = lobe frontal, 3 = lobe insulaire, 4 = lobe temporal, 5 = sinus sagittal et faux du cerveau, 6 = lobe pariétal, 7 = corps calleux, 8 = hypophyse (tige pituitaire), 9 = ventricule latéral, 10 = IIIéme ventricule, 11 = thalamus, 12 = pont (métencéphale), 13 = pédoncule cérébral

Structures musculaires (labels rouges), muscles : 1 = temporal, 2 = ptérygoïdiens, 3 = masséter, 4 = stylo-glosse (musculature linguale extrinsèque), 5 = constricteur du pharynx, 6 = tenseur / élévateur du palais (sur la trompe d'Eustache), 7 = sylo-pharyngien

Structures osseuses / cartilagineuses (labels violets) : 1 =mandibule, 2 = os temporal, 3 = sphénoïde, os pariétal, 5 = condyle mandibulaire, 6 = os occipital, 7 = oreille interne au sein de l'os temporal, 8 = mastoïde (os temporal), 9 = vertèbre C1, 10 = vertèbre C2, 11 = apophyse styloïde de l'os temporal

Structures viscérales et vasculaires (labels verts) : 1 = carotide interne, 2 = polygone de Willis, 3 = tronc basilaire, 4 = glande parotide, 5 = jugulaire interne, 6 = nasopharynx (abouchement des trompes d'Eustache), 7 = artère vertébrale

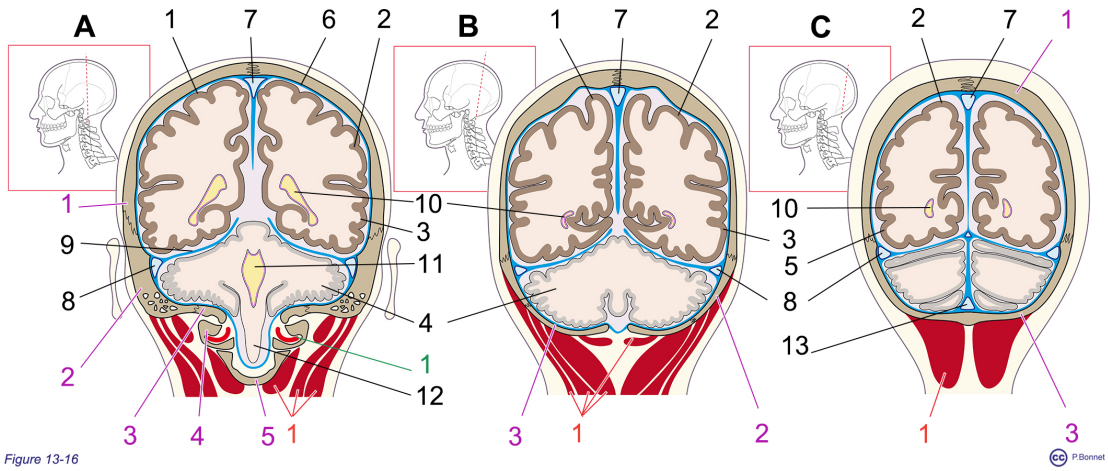

Figure 13-16 ***Coupes verticales – Série 3***

***A, Bet C** : coupes coronales simplifiées présentées d'antérieur à postérieur*

Structures nerveuses (labels noir) : 1 = lobe frontal, 2 = lobe pariétal, 3 = lobe temporal, 4 = cervelet, 5 = lobe occipital, 6 = méninges, 7 = sinus sagittal et faux du cerveau, 8 = sinus transverse, 9 = tente du cervelet, 10 = ventricule latéral, 11 = IVème ventricule, 12 = moëlle épinière, 13 = sinus occipital

Structures musculaires (labels rouges) muscles :1 = érecteurs du rachis (portion cervicale)

Structures osseuses / cartilagineuses (labels violets) :1 = os pariétal, 2 = os temporal, 3 = os occipital, 4 = vertèbre C1, 5 = vertèbre C2

Structures viscérales (labels verts) :1= artère vertébrale

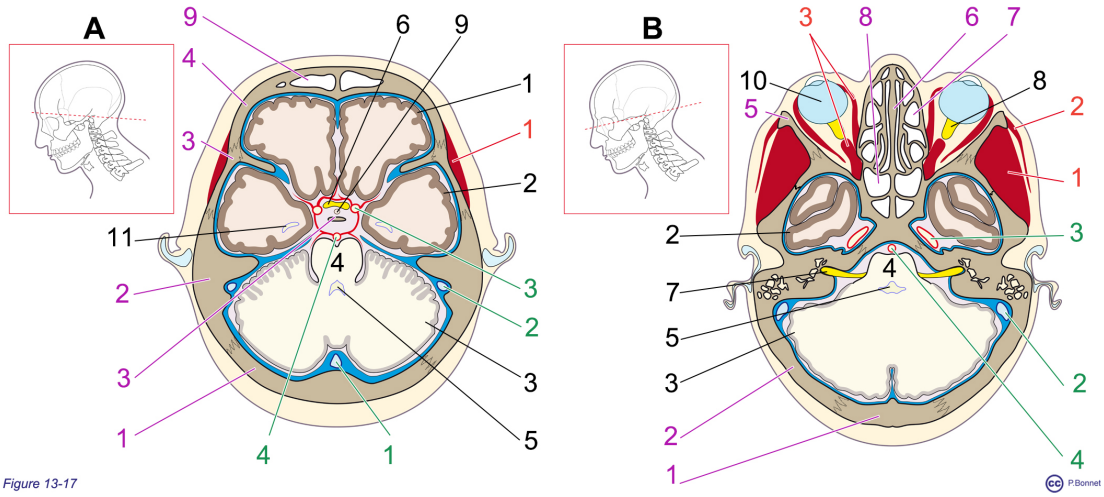

Figure 13-17

Figure 13-17 ***Coupes horizontales– Série 1***

***Aet B**: coupes horizontales simplifiées présentées de supérieur à inférieur*

Structures nerveuses (labels noir) : 1 = lobe frontal, 2 = lobe temporal, 3 = cervelet, 4 = métencéphale (pont), 5 = IVème ventricule, 6 = chiasma optique, 7 = nerf auditif (NC VIII), 8 = nerf optique (NC II), 9 = hypophyse (tige pituitaire), 10 = globe oculaire, 11 = ventricule latéral

Structures musculaires (labels rouges) muscles :1 = temporal, 2 = auriculaire antérieur, 3 = oculomoteurs et releveur de la paupière

Structures osseuses / cartilagineuses (labels violets) :1 = os occipital, 2 = os temporal, 3 = sphénoïde, 4 = os frontal, 5 = os zygomatique, 6 = septum nasal (vomer et ethmoïde), 7 = cellule ethmoïdale, 8 = sinus sphénoïdal, 9 = sinus frontal

Structures viscérales (labels verts) :1 = sinus occipital, 2 = sinus sigmoïde, 3 = carotide interne, 4 = tronc basilaire

---

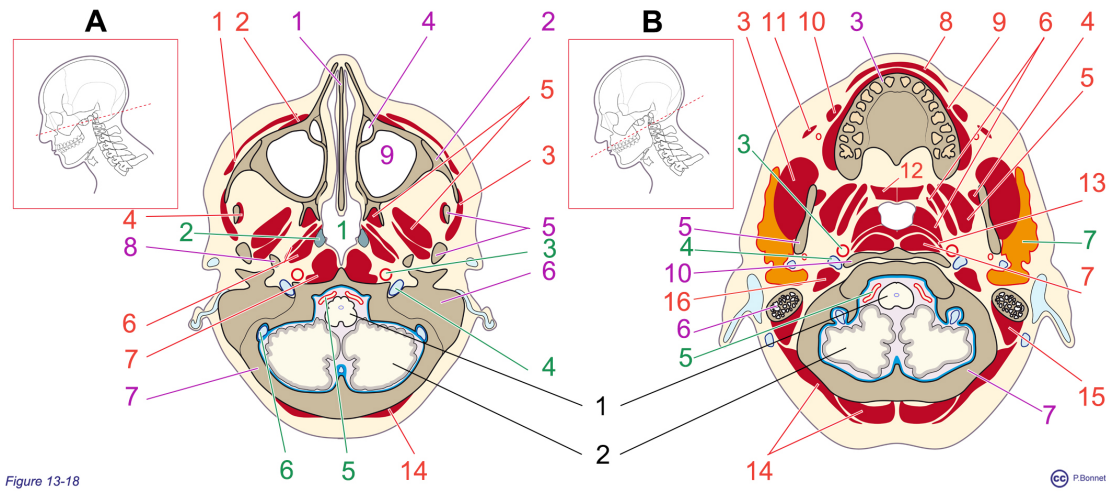

Figure 13-18 ***Coupes horizontales– Série 2***

***A et B** : coupes horizontales simplifiées présentées de supérieur à inférieur*

Structures nerveuses (labels noir) : 1 = myélencéphale, 2 = cervelet

Structures musculaires (labels rouges) muscles :1 = orbiculaire des paupières, 2 = releveur de la lèvre supérieure, 3 = masséter, 4 = temporal, 5 = ptérygoïdien, 6 = éleveur / tenseur du voile du palais, 7 = long de la tête, 8 = orbiculaire des lèvres, 9 = buccinateur, 10 = élévateur de l'angle de la bouche, 11 = zygomatique, 12 = palais mou, 13 = constricteur du pharynx, 14 = érecteur du rachis (portion cervicale), 15 = digastrique (ventre postérieur)

Structures osseuses / cartilagineuses (labels violets) :1 = septum nasal (vomer et ethmoïde), 2 = os zygomatique, 3 = maxillaire, 4 = canal lacrymo-nasal, 5 = mandibule, 6 = os temporal, 7 = occipital, 8 = apophyse styloïde du temporal, 9 = sinus maxillaire, 10 = vertèbre C1

Structures viscérales (labels verts) :1 = nasopharynx, 2 = trompe d'Eustache, 3 = carotide interne, 4 = jugulaire interne, 5 = artère vertébrale, 6 = sinus sigmoïde, 7 = glande parotide

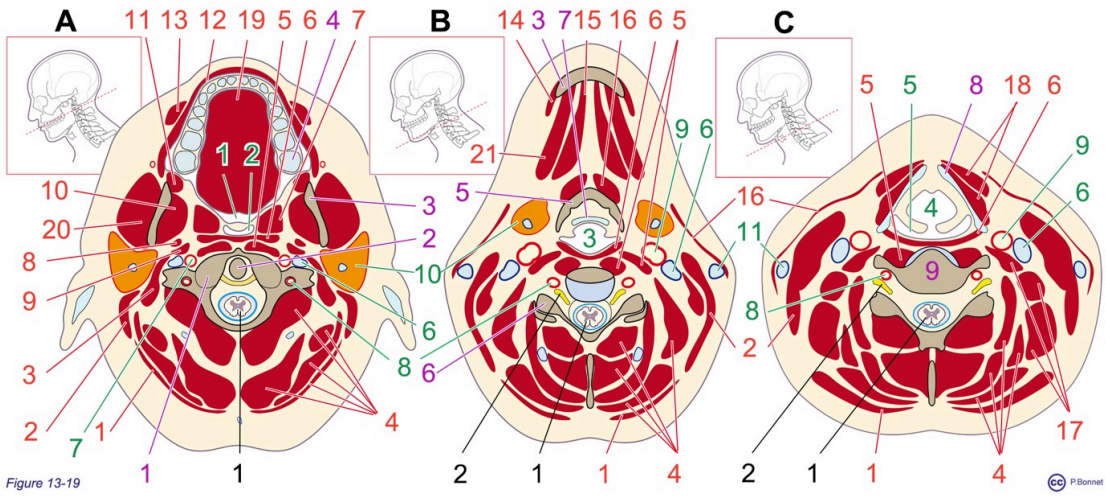

Figure 13-19 ***Série 3 coupes horizontales***

A, Bet C *: coupes horizontales simplifiées présentées de supérieur à inférieur*

Structures nerveuses (labels noir) : 1 = moëlle épinière, 2 = nerf spinal

Structures musculaires (labels rouges) muscles : 1 = trapèze, 2 = sterno-cléido-mastoïdien, 3 = digastrique (ventre postérieur), 4 = érecteurs du rachis (portion cervicale), 5 = long du cou, 6 = constricteur du pharynx, 7 = tenseur du voile du palais, 8 = stylo-glosse, 9 = stylo-pharyngien, 10 = ptérygoïdien, 11 = buccinateur, 12 = orbiculaire des lèvres, 13 = élévateur de l'angle de la bouche, 14 = abaisseur de l'angle de la bouche, 15 = mylo-hyoïdien, 16 = génio-hyoïdien, 17 = scalènes, sous-hyoïdiens, 19 = lingual, 20 = masséter, 21 = digastrique (ventre antérieur)

Structures osseuses / cartilagineuses (labels violets) : 1 = vertèbre C1, 2 = vertèbre C2 (apophyse odontoïde), 3 = mandibule , 4 = maxillaire, 5 = os hyoïde, 6 = vertèbre C3, 7 = cartilage épiglottique, 8 = cartilage thyroïdien, 9 = vertèbre C5

Structures viscérales (labels verts) : 1 = cavité buccale, 2 = naso-pharynx, 3 = oropharynx, 4 = larynx, 5 = oropharynx, 6 = jugulaire interne, 7 = carotide interne, 8 = vertébrale, 9 = carotide commune, 11 = jugulaire externe, 12 = glande parotide

Région cervicale

Anatomie de surface: La région cervicale se divise en régions (figure 13-20)

- Postérieure (nuque)
- Latérale
- Antérieure

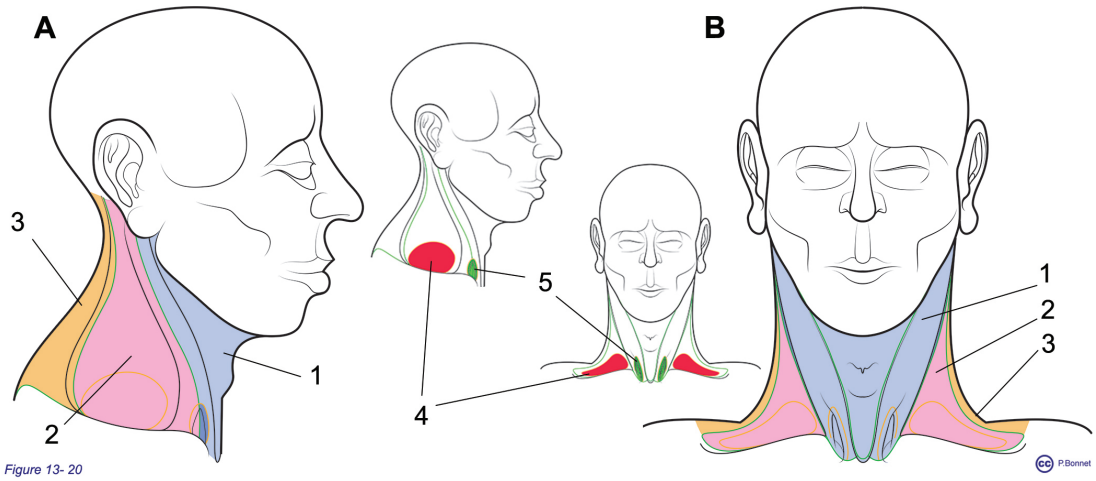

Figure 13-20 ***Divisions de la région cervicale***

***A** : vue de profil*

***B** : vue de face*

1 = région cervicale antérieure, 2 = région cervicale latérale, 3 = région cervicale postérieure

4 = fosse subclaviculaire majeure, 5 = fosse subclaviculaire mineure

- La région latérale débute au bord antérieur du muscle trapèze et se compose d'un triangle adossé à la face externe du muscle sterno-cléido-mastoïdien.
- La région antérieure, ou triangle antérieur, s'étend entre les limites

antérieures du muscle sterno-cléido-mastoïdien, sous le rebord de la mandibule. Le sommet inférieur de ce triangle atteint le rebord du manubrium sternal (fourchette sternale).

Les projections des principaux viscères apparents au sein de ces régions sont reprises dans la figure 13-21.

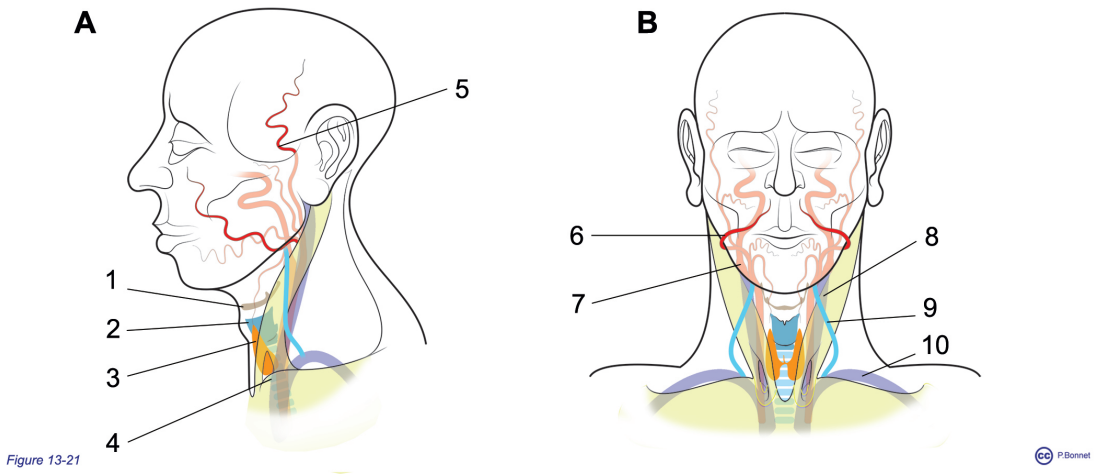

Figure 13-21 ***Projections et repères de la région cervicale***

***A** : profil **B** : face*

1= os hyoïde, 2 = cartilage thyroïde, 3 = glande thyroïde, 4 = trachée, 5 artère temporale, 6 = artère faciale, 7 = sinus carotidien (élargissement de la carotide interne à son émergence de la carotide commune), 8 = jugulaire interne, 9 = jugulaire externe (croise la face externe du sterno-cléido-mastoïdien), 10 = veine sous clavière

Constitution interne:

L'enveloppe musculaire se compose

- En arrière des érecteurs du rachis qui constituent avec le rachis (longé des

artères vertébrales) la moitié postérieure du cou
- En profondeur et latéralement, des haubans musculaires constitués par les 3 paires de muscles scalènes
- En avant des muscles sous-hyoïdiens
- Latéralement des muscles sterno-cléido-mastoïdiens.

Sur toute l'étendue du rachis, on retrouve la même disposition des muscles latéraux par rapports à l'émergence de l'innervation somatique (branches antérieures des nerfs rachidiens) qui apparaît entre

- La couche musculaire la plus interne
- Les couches musculaires moyennes et externes

La couche musculaire interne correspond

- Aux scalènes antérieurs au niveau cervical
- Aux muscles intercostaux intimes au niveau thoracique
- Aux muscles transverses au niveau lombaire

Les couches musculaire moyennes et externes correspondent respectivement

- Aux scalènes moyens et postérieurs au niveau cervical
- Aux muscles intercostaux internes et externes au niveau thoracique
- Aux muscles obliques internes et externes au niveau lombaire

Au sein de cette enveloppe musculaire se logent d'avant en arrière la glande thyroïde, la trachée et l'œsophage, encadrés par les axes vasculaires (jugulaires internes et carotides). (figure 13-22)

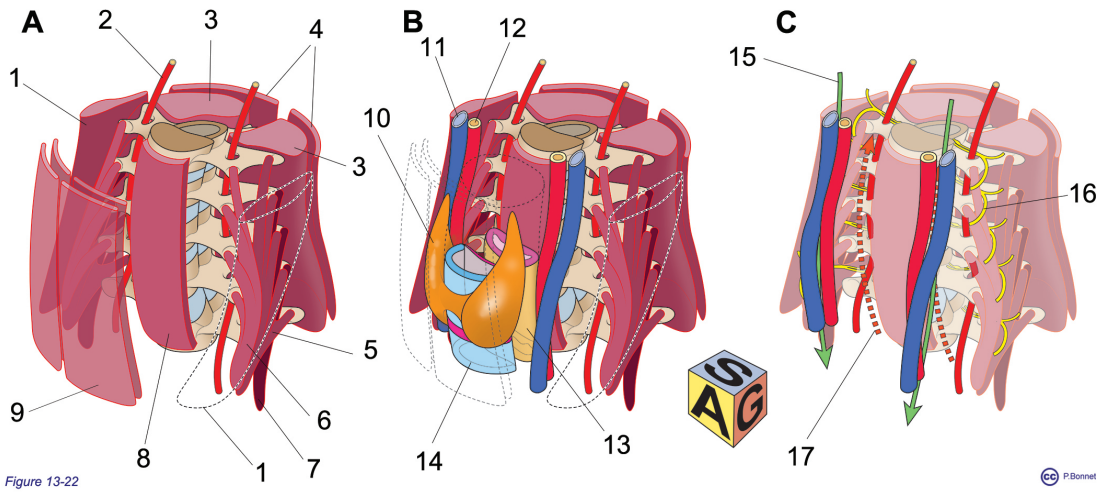

Figure 13-22 ***Constitution de la région cervicale, représentation schématique***

***A** : Enveloppe musculaire : 1 = muscles sterno-cléido-mastoïdiens, 2 = artère vertébrale, 3 = érecteurs du rachis, 4 = muscles trapèzes, 5 = muscle scalène moyen, 6 = muscle scalène antérieur, 7 = muscle scalène postérieur, 8 = muscles longs du cou, 9 = muscles sous hyoïdiens*

***B** : Composition du compartiment viscéral : 10 = glande thyroïde, 11 = jugulaire interne, 12 = carotide commune, 13 = œsophage, 14 = trachée*

***C** : Disposition de l'innervation : viscérale (nerf vague (NC X) = 15 et chaîne ganglionnaire OS = 17) et 16 = somatique (nerfs spinaux)*

L'étude de cette région est complétée par des coupes à analyser suivant la méthodologie proposée plus haut.

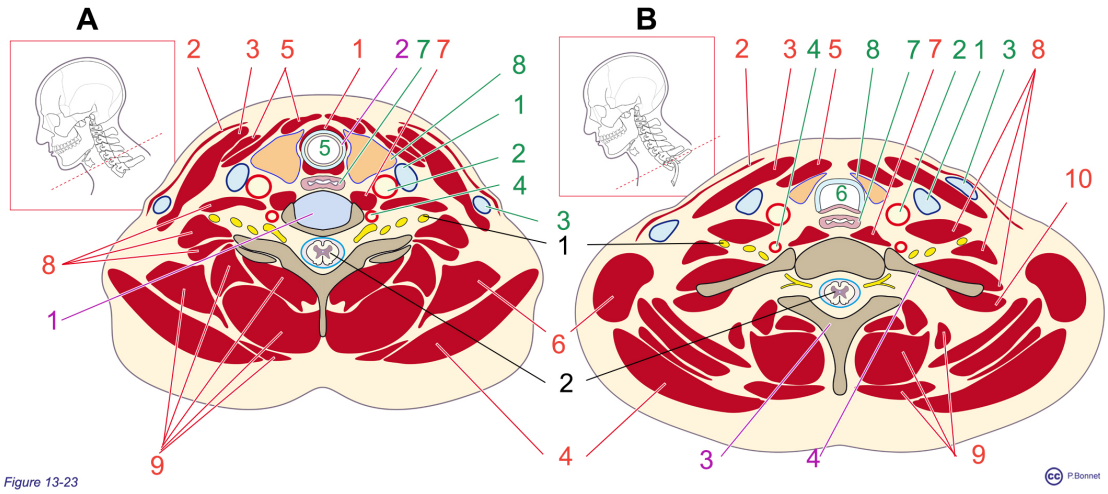

Figure 13-23 ***Coupes transversales du cou***

***A et B** : coupes horizontales simplifiées présentées de supérieur à inférieur*

Structures nerveuses (labels noir) : 1 = nerf spinal / plexus, 2 = moëlle épinière

Structures musculaires (labels rouges) muscles :1 = cricothyroïdien (musculature intrinsèque du larynx), 2 = platysma (peaucier), 3 = sterno-cléido-mastoïdien, 4 = trapèze, 5 = sous hyoïdiens, 6 = élévateur de la scapula, 7 = long du cou, 8 = scalènes, 9 = érecteurs du rachis (portion cervicale)

Structures osseuses / cartilagineuses (labels violets) :1 = vertèbre C6, 2 = cartilage cricoïde, 3 = vertèbre T1, 4 = première côte

Structures viscérales (labels verts) :1 = jugulaire interne, 2 = carotide commune, 3 = jugulaire externe, 4 = artère vertébrale, 5 = larynx, 6 = trachée, 7 = œsophage, 8 = thyroïde

Section 2 : Tronc

Section 2 : Tronc

Anatomie externe du tronc

Anatomie de surface du thorax

Des lignes, verticales, sont utilisées comme repère sur la paroi thoracique (figure 13-24)

- Antérieure :
  - ligne médiane antérieure, elle correspond à l'axe médian
  - ligne sternale sur le bord externe du sternum
  - ligne médio-claviculaire passant par la jonction des moitiés médiale et latérale de la clavicule
  - ligne parasternale, à mi-chemin entre les deux précédentes
- Postérieure
  - Ligne médiane postérieure, elle correspond à l'axe médian
  - Ligne paravertébrale sur le bord externe du rachis
  - Ligne scapulaire passant par l'angle inférieur de la scapula
- Latérale
  - Ligne axillaire antérieure passant par le point de jonction du muscle grand pectoral avec la paroi thoracique
  - Ligne axillaire moyenne à l'aplomb du fond du creux axillaire
  - Ligne axillaire postérieure par le point de jonction du muscle grand dorsal

avec la paroi thoracique

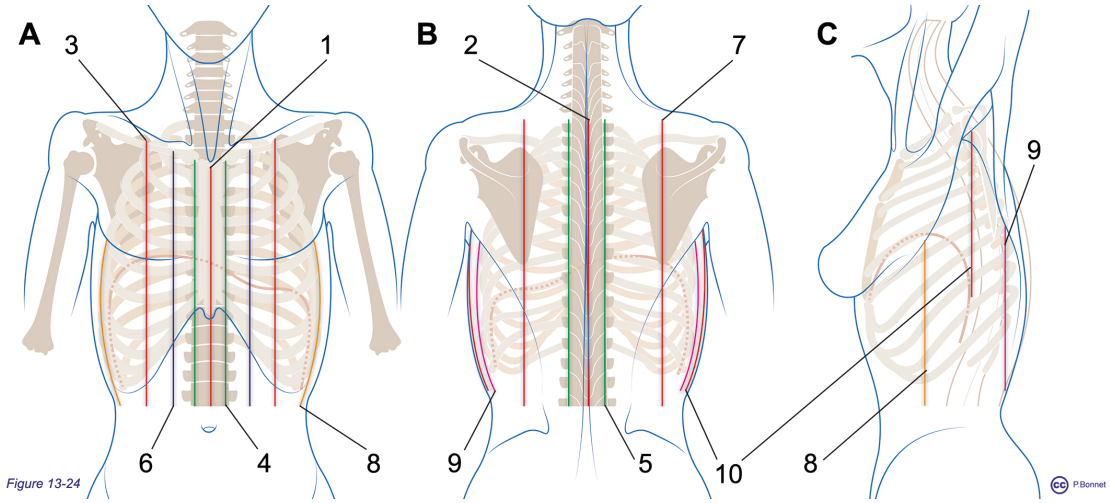

Figure 13-24 ***Lignes « repère » de la paroi thoracique***

***A** : vue de face, **B** : vue de dos, **C** : vue de profil gauche*

lignes médianes : 1 = antérieure, 2 = postérieure, 3 = ligne médio-claviculaire, 4 = ligne sternale, 5 = paravertébrale, 6 = ligne parasternale, 7 = ligne scapulaire et lignes axillaires : 8 = antérieure, 9 = postérieure, 10 = moyenne

L'étendue de la cavité pleurale et celle, plus réduite, des poumons sont projetées sur les parois du thorax (figure 13-25)

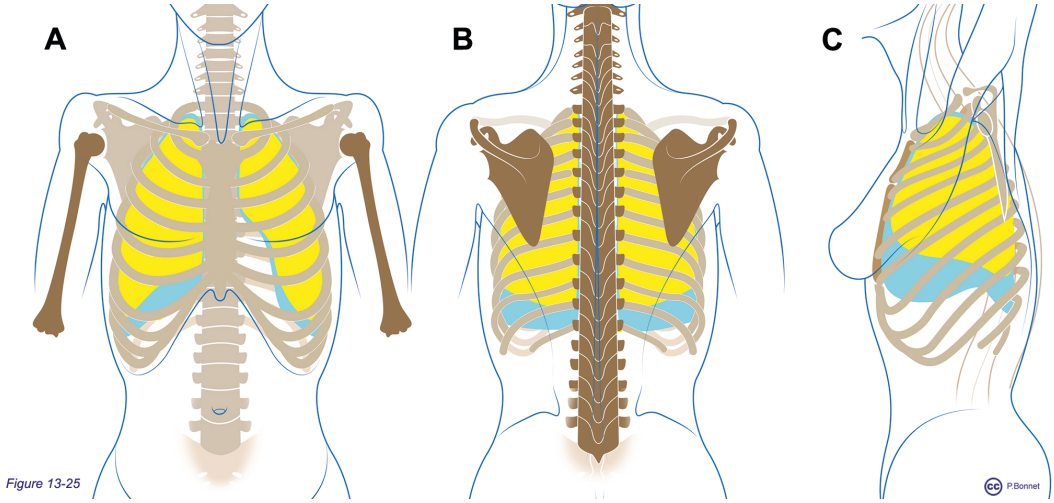

Figure 13-25 ***Projection des aires pleurales et pulmonaires***

***A** : vue de face, **B** : vue de dos, **C** : vue de profil gauche*

En bleu : étendue des limites pleurales dessinant les sinus costo-diaphragmatiques ou ne pénètrent pas le tissus pulmonaire (en jaune)

La silhouette cardiaque et les orifices valvulaires sont également projetés sur la paroi thoracique. Ceci permet de définir les zones d'auscultation des sons engendrés par le passage du flux sanguin au travers des orifices valvulaires. (figure 13-26)

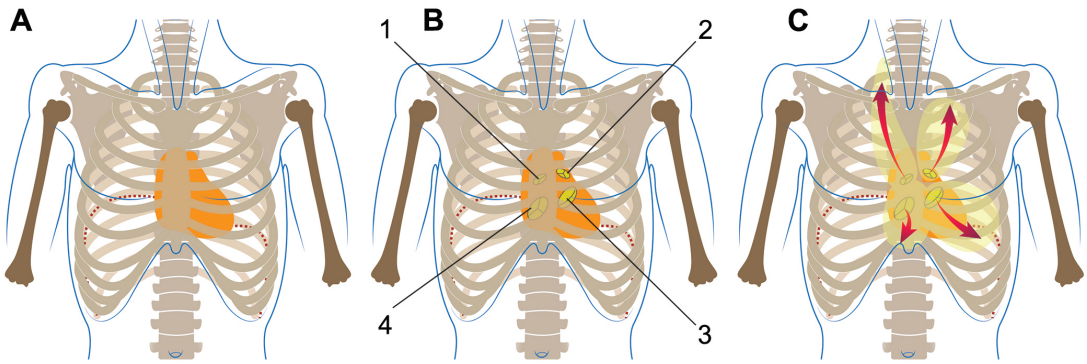

Figure 13-26 ***Aire cardiaque et projection des orifices valvulaires, zones d'auscultation***

***A** : Projection antérieure de l'aire cardiaque*

***B** : Projection antérieure des orifices valvulaires : 1 = valvule aortique, 2 = valvule pulmonaire, 3 = valvule mitrale, 4 = valvule tricuspide*

***C** : Aires de propagation des sons produits au niveau des différentes valvules*

Anatomie de surface de l'abdomen, du pelvis et du périnée

L'abdomen est divisé par des lignes verticales et horizontales en plus des lignes médio-claviculaire et médiane antérieure déjà décrites (figure 13-27):

- Ligne ou plan xypho-sternal, horizontal, passant par l'articulation xypho-sternale
- Ligne subcostale ou sous chondrale, horizontale, à la limite inférieure du rebord chondro-costal
- Ligne ou plan intertuberculaire, horizontal, passant par les deux tubercules iliaques antérieurs (correspond au niveau de L5)
- Ligne ou plan interépineux, horizontal, passant par les deux épines iliaques

antéro-supérieures

- Ligne ou plan transpylorique, horizontal, passant à mis chemin entre le rebord du manubrium sternal et la symphyse pubienne (correspond au niveau de L1, position classique du pylore)
- Ligne ou plan supracristal, horizontal, passe par le point culminant des deux crêtes iliaques et postérieurement correspond à l'espace intervertébral L3-L4

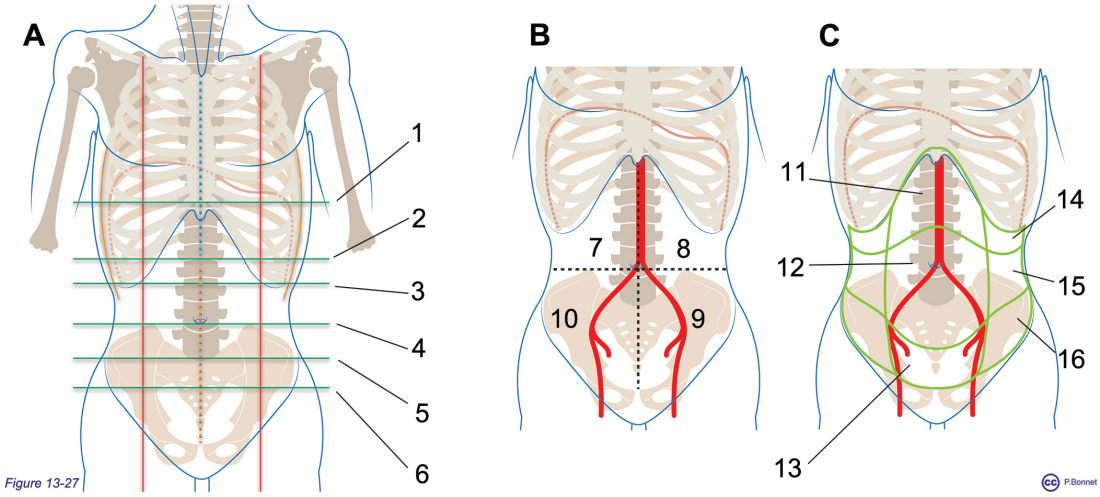

Figure 13-27 ***Lignes de subdivision de la région abdomino-pelvienne, vues de face***

***A** : Lignes horizontales définissant les plans : 1 = xypho-sternal, 2 = trans-pylorique, 3 = subcostal, 4 = supracristal, 5 = intertuberculaire, 6 = interépineux*

***B** : Division en quadrants supérieurs (7 = droit, 8 = gauche) et inférieurs (10 = droit, 9 = gauche)*

***C** : Division en 9 régions : 11 = épigastre, 12 = région périombilicale , 13 = hypogastre, 14 = région sous costale ou hypochondre (ici gauche), 15 = flanc (ici gauche) et 16 = fosse iliaque (ici gauche).*

En rouge axe aortique et sa bifurcation.

A partir de ces lignes, l'abdomen peut être divisé (voir figures 2-38 et 2-39) soit

- En quadrants, où la subdivision est centrée sur l'ombilic (projection de L4 et de la subdivision aortique) : supérieurs doit ou gauche, inférieurs droit ou gauche
- En 9 régions
    - Soit latérales :
        - Hypochondres droit et gauche
        - Flancs droit ou gauche
        - Fosses iliaques droite ou gauche
    - Soit médianes
        - Épigastre
        - Région (péri)ombilicale
        - Hypogastre

Les projections viscérales se dessinent sur la face antérieure entre le bord supérieur du foie (vertèbre T8) et le début du rectum (jonction des deuxième et troisième pièces sacrées). Postérieurement, à l'intersection de la XIIème côte et le bord latéral des muscles érecteurs du rachis se localise le point costo-musculaire (projection rénale et du haut uretère) (figure 13-28)

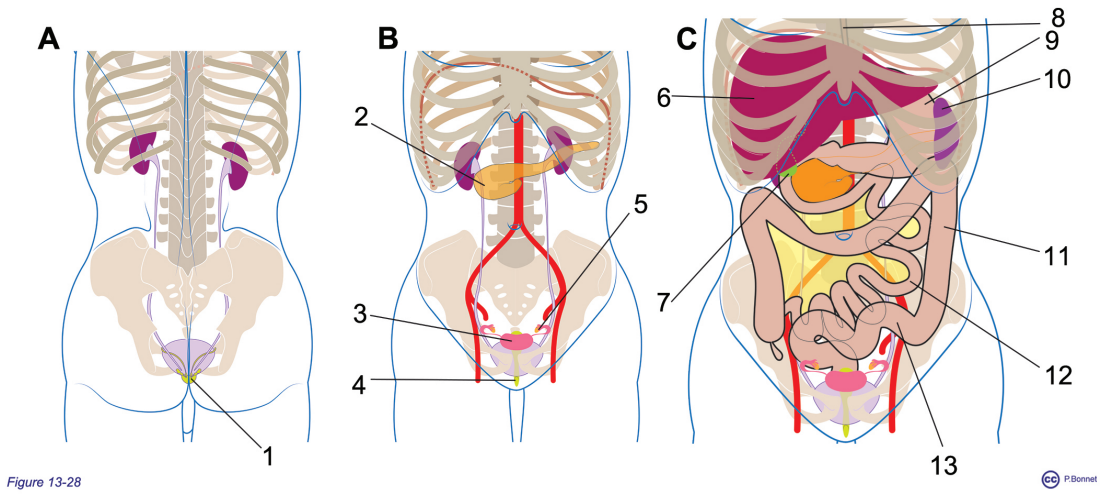

Figure 13-28 ***Projections des viscères abdomino-pelviens***

***A** : Vue de dos (homme), appareil urinaire et prostate = 1*

***B** : Vue de face (femme), projection du plan profond (rétropéritonéal), 2 = pancréas, 3 = utérus (sur le dôme vésical), 4 = cavité vaginale (en vert), 5 = ovaire*

***C** : Vue de face (femme), projection du plan superficiel (sac péritonéal) : 6 = foie, 7 = vésicule biliaire, 8 = œsophage, 9 = estomac, 10 = rate, 11 = colon descendant, 12 = jejuno-iléon, 13 = sigmoïde*

Le losange périnéal (voir aussi figures 10-17 et 10-25) se divise en deux triangles adossés par leurs bases s'étendant transversalement entre les deux tubérosités ischiatiques. On distingue

- Le triangle antérieur qui comprend l'abouchement des systèmes uro-génitaux
- Le triangle postérieur qui comprend l'abouchement du système digestif

Par rapport à la ligne tracée entre les deux tubérosités ischiatiques, la limite entre les deux parties du périnée est concave en arrière. La description du périnée est généralement faite sur des vues inférieures, cuisses en flexion / abduction

(position dite « gynécologique » chez la femme ou de « la taille » chez l'homme (ancienne dénomination provenant de la position utilisée pour réaliser la « taille » vésicale : extraction des lithiases de la vessie par voie transpérinéale)) (figure 13-29) (la description utilise un repérage horloger, voir figure 2-40).

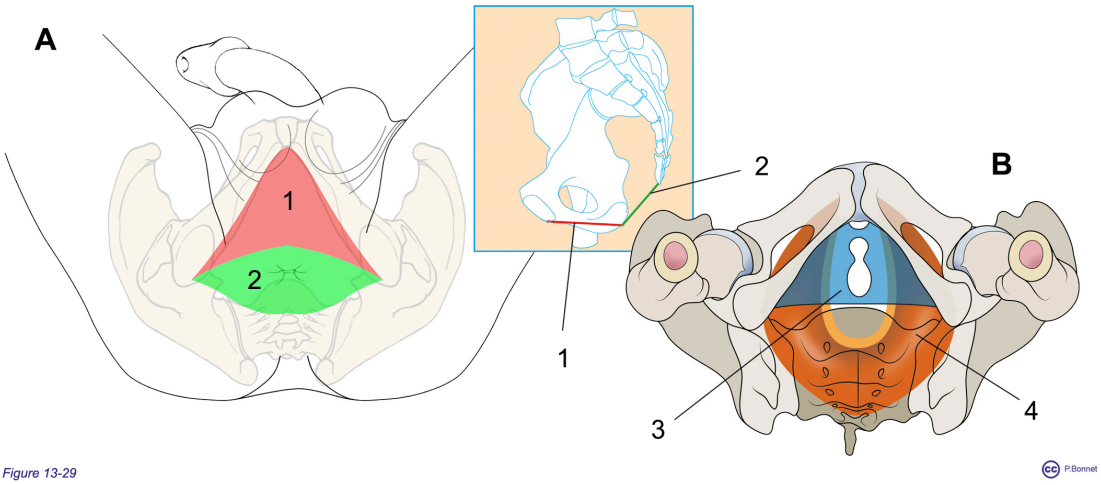

Figure 13-29 ***Les triangles antérieur et postérieur formant le losange périnéal, vues inférieures***

***A** : Vue des triangles périnéaux (homme) (1 = antérieur, 2 = postérieur) composant le losange périnéal, en cartouche, les plans occupés par les deux triangles (angle dièdre)*

***B** : Architecture et limite profonde du périnée (femme): 3 = membrane périnéale, 4 = muscle levator ani*

Anatomie du tronc : organisation interne

- Au niveau thoraco-abdominal, l'organisation viscérale suit les divisions de l'espace cavitaire antérieur en sacs pleuraux et péricardique et se conçoit sur base des relations entre les conduits aériens, vasculaires et digestifs (voir

l'introduction à ce chapitre et la figure 13-4).

- Au niveau abdomino-pelvien, l'analyse sera aidée en gardant en tête les grands principes de fixation du contenu du sac péritonéal permettant de définir la notion d'organe intra- ou extra-péritonéal (voir aussi les figures 9-5, 9-6, 9-23, 9-24 et 9-25). La figure 13-30 reprend une description simplifiée des mésos et de leurs dérivés soit
  - Antérieurs : petit épiploon, ligament falciforme
  - Postérieurs : grand épiploons, mésentère, mésocolon transverse et mésosigmoïde

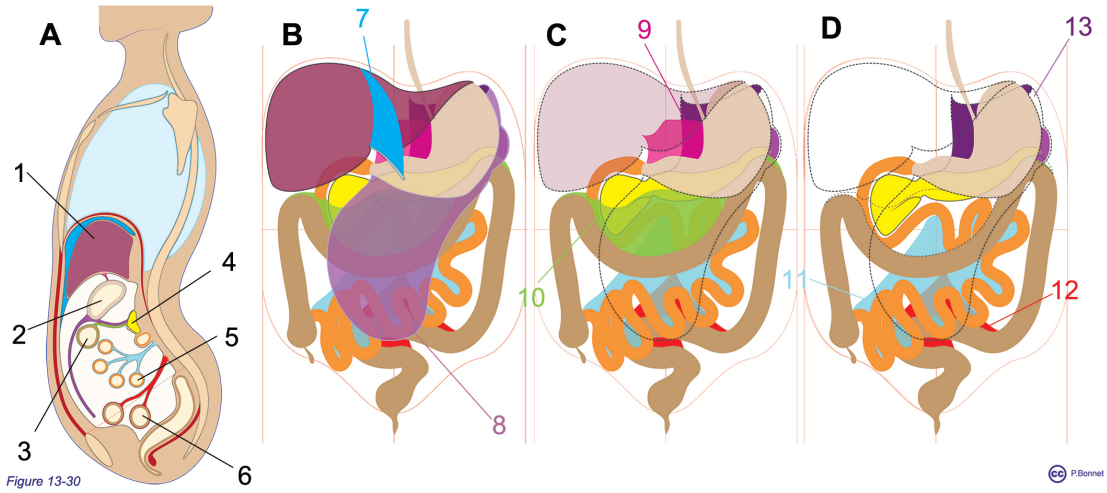

Figure 13-30 ***Les mésos péritonéauxdistingués par couleurs***

***A** : « Vue-coupe » sagittale médiane : 1 = foie, 2 = estomac, 3 = colon transverse, 4 = pancréas, 5 = intestin grêle, 6 = sigmoïde*

***B, C** et **D**, vues de face avec ablation progressive des éléments les plus antérieurs – **B** : 7 = ligament falciforme, 8 = tablier épiploïque (grand épiploon ou grand omentum) – **C** : 9 = petit épiploon (petit omentum), 10 = mésocolon transverse – **D** : 11 = mésentère, 12 = mésosigmoïde, 13 = fond de la bourse omentale (ligaments gastro-splénique et spléno-rénal)*

L'organisation interne est abordée par différentes coupes essentiellement transversales en suivant les objectifs, les modes de présentations et les grands principes développés plus haut. L'évolution des positions des composants musculaires, nerveux, osseux et viscéraux peut être observée sur la suite des coupes simplifiées proposées ainsi que leurs rapports respectifs.

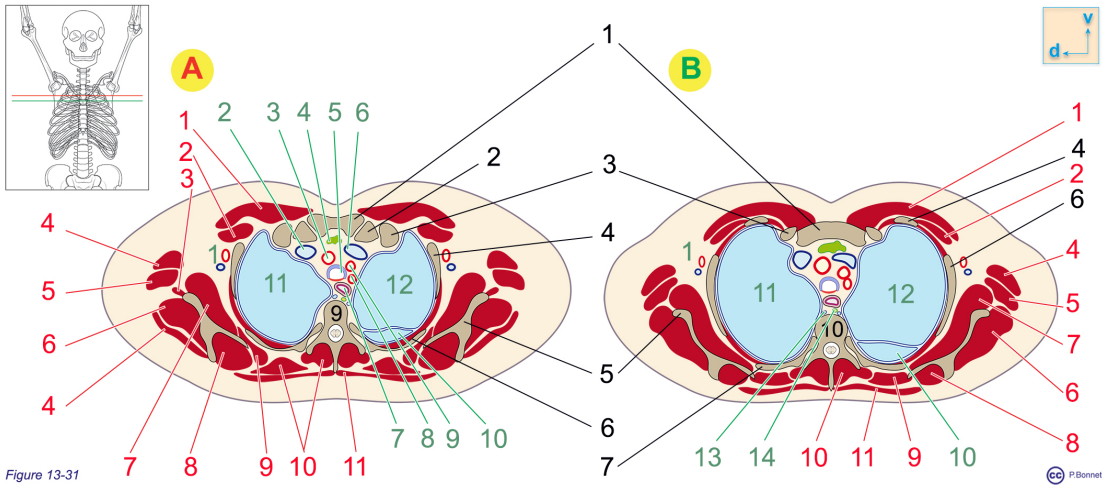

Figure 13-31 ***Coupes transversales, niveaux sur base du topogramme (approximatif)***

***A** : niveau T3, **B** : niveau T4 (haut), v = ventral, d = droit*

Structures osseuses / cartilagineuses (labels noirs) : 1 = sternum, 2 = clavicule, 3 = côte 1, 4 = côte 2, 5 = scapula, 6 = côte 3, 7 = côte 4

Structures nerveuses (non labellisé): moelle épinière dans le canal rachidien

Structures musculaires (labels rouges), muscles : 1 = grand pectoral, 2 = petit pectoral, 3 = triceps brachial, 4 = deltoïde, 5 = grand rond et grand dorsal, 6 = infra-épineux, 7 = subscapulaire, 8 = supra épineux, 9 = dentelé antérieur, 10 = érecteur du rachis, 11 = trapèze

Structures viscérales et vasculaires (labels verts) : 1 = vaisseaux axillaires, 2 = tronc brachiocéphalique veineux droit, 3 = tronc brachiocéphalique artériel, 4 = thymus, 5 = trachée, 6 = tronc brachiocéphalique veineux gauche, 7 = œsophage, 8 = sous-clavière gauche, 9 = carotide commune gauche, 10 = lobe inférieur gauche, 11 = lobe supérieur droit, 12 = lobe supérieur gauche, 13 = réseau azygos / hémiazygos, 14 = canal thoracique

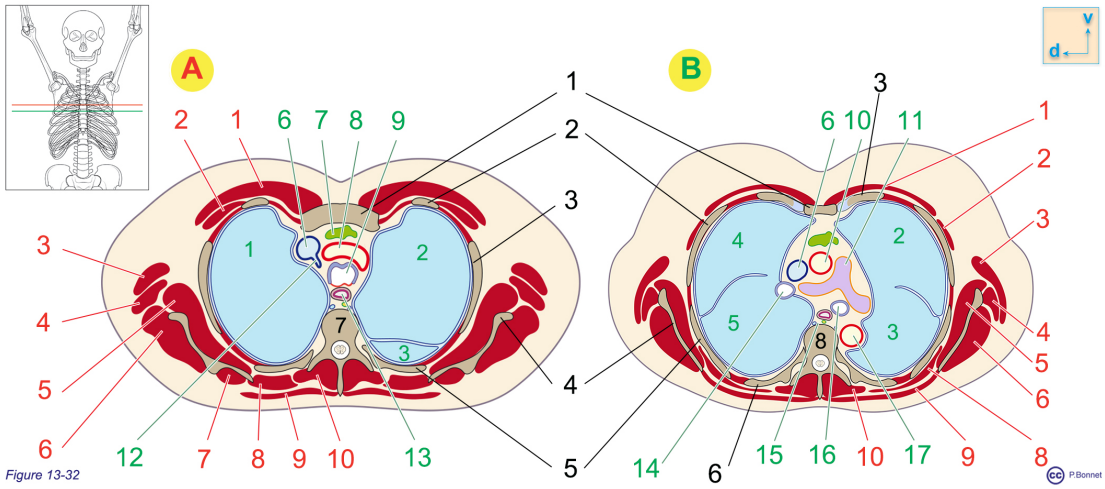

Figure 13-32 ***Coupes transversales, niveaux sur base du topogramme (approximatif)***

***A** : niveau T4 (milieu), **B** : niveau T6, v = ventral, d = droit*

Structures osseuses / cartilagineuses (labels noirs) : 1 = sternum, 2 = côte 2, 3 = côte 3, 4 = scapula, 5 = côte 5, 6 = côte 6, 7 = T4, 8 = T6

Structures nerveuses (non labellisé): moelle épinière dans le canal rachidien

Structures musculaires (labels rouges), muscles : 1 = grand pectoral, 2 =petit pectoral, 3 = deltoïde, 4 = 4 grand rond / grand dorsal, 5 = subscapulaire, 6 = infra-épineux, 7 = supra-épineux, 8 = rhomboïde, 9 = trapèze, 10 = érecteurs du rachis

Structures viscérales et vasculaires (labels verts) : 1 = lobe sup D, 2 = lobe supérieur gauche, 3 = lobe inférieur gauche, 4 = lobe moyen (droit), 5 = lobe inférieur droit, 6 = VCS, 7 = thymus, 8 = crosse aortique, 9 = trachée (carina), 10 = aorte ascendante, 11 = tronc pulmonaire, 12 = crosse de l'azygos, 13 = œsophage, 14 = bronche souche droite, 15 = systèmes azygos/hémiazygos et canal thoracique, 16 = bronche souche gauche, 17 = aorte thoracique descendante

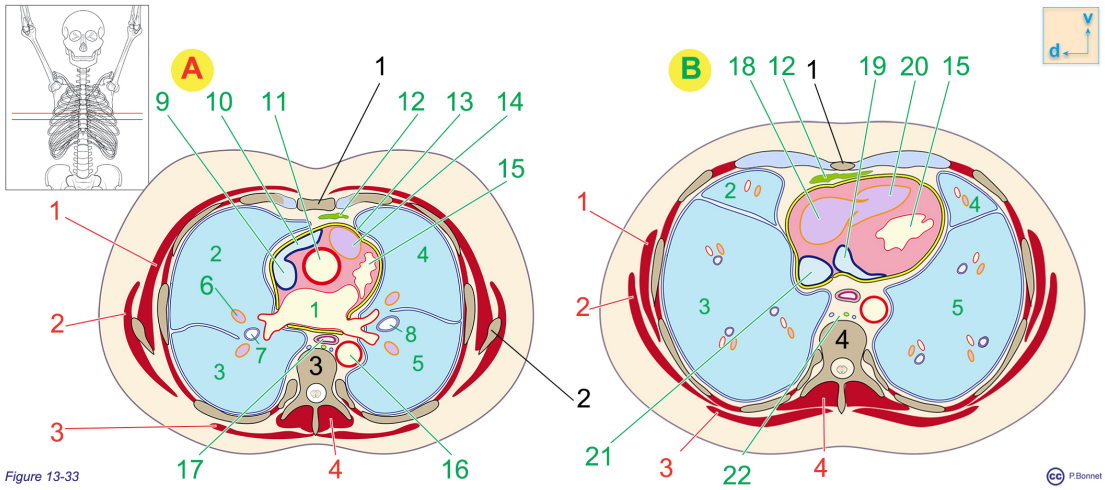

Figure 13-33 ***Coupes transversales, niveaux sur base du topogramme (approximatif)***

***A** : niveau T7, **B** : niveau T8, v = ventral, d = droit*

Structures osseuses / cartilagineuses (labels noirs) : 1 = sternum, 2 = scapula, 3 = T7, 4 = T8

Structures nerveuses (non labellisé): moelle épinière dans le canal rachidien

Structures musculaires (labels rouges), muscles : 1 = dentelé antérieur, 2 = grand dorsal, 3 = trapèze, 4 = érecteurs du rachis

Structures viscérales et vasculaires (labels verts) : 1 = oreillette gauche (abouchement des veines pulmonaires), 2 = lobe moyen (droit), 3 = lobe inférieur droit, 4 = lobe supérieur gauche, 5 = lobe inférieur gauche, 6 = artère lobaire, 7 = bronche lobaire droite, 8 = bronche lobaire gauche, 9 = VCS, 10 = auricule droit, 11 = bulbe aortique, 12 = thymus, 13 = péricarde / cavité péricardique, 14 = tronc pulmonaire, 15 = ventricule gauche, 16 = aorte thoracique descendante, 17 = œsophage, 18 = oreillette droite, 19 = sinus coronaire, 20 = ventricule droit, 21 = VCI, 22 = systèmes azygos/hémiazygos et canal thoracique

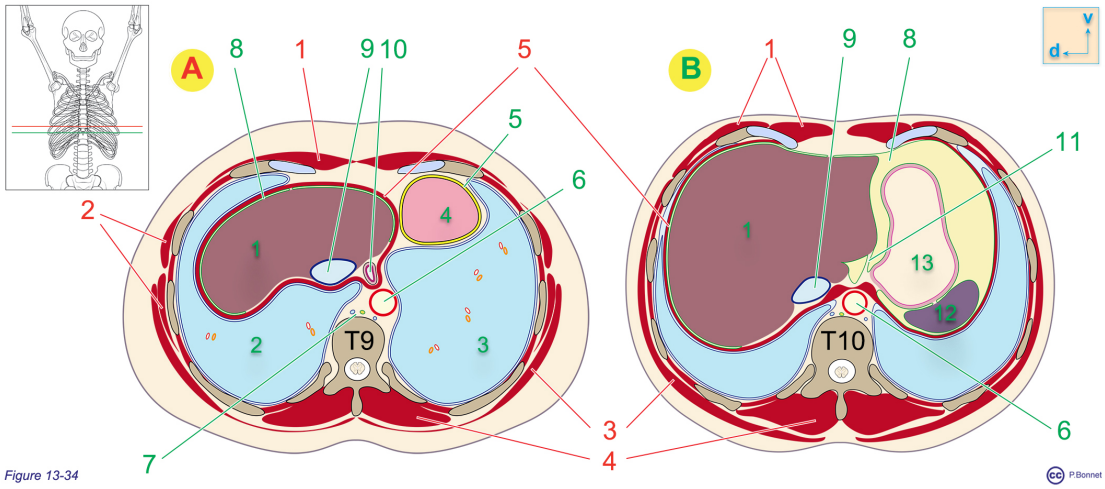

Figure 13-34 ***Coupes transversales, niveaux sur base du topogramme (approximatif)***

***A** : niveau T9, **B** : niveau T10, v = ventral, d = droit*

Structures osseuses / cartilagineuses (labels noirs)

Structures nerveuses (non labellisé): moelle épinière dans le canal rachidien

Structures musculaires (labels rouges), muscles : 1 = grands droits, 2 = dentelé antérieur, 3 = oblique externe, 4 = érecteurs du rachis, 5 = diaphragme

Structures viscérales et vasculaires (labels verts) : 1 = foie, 2 = lobe. Inférieur droit, 3 = lobe inférieur gauche, 4 = myocarde (paroi ventriculaire), 5 = péricarde / cavité péricardique, 6 = aorte thoracique descendante, 7 = systèmes azygos/hémiazygos et canal thoracique, 8 = péritoine / cavité péritonéale, 9 = VCI, 10 = œsophage (abdominal), 11 = petit épiploon, 12 = rate, 13 = estomac (cardia)

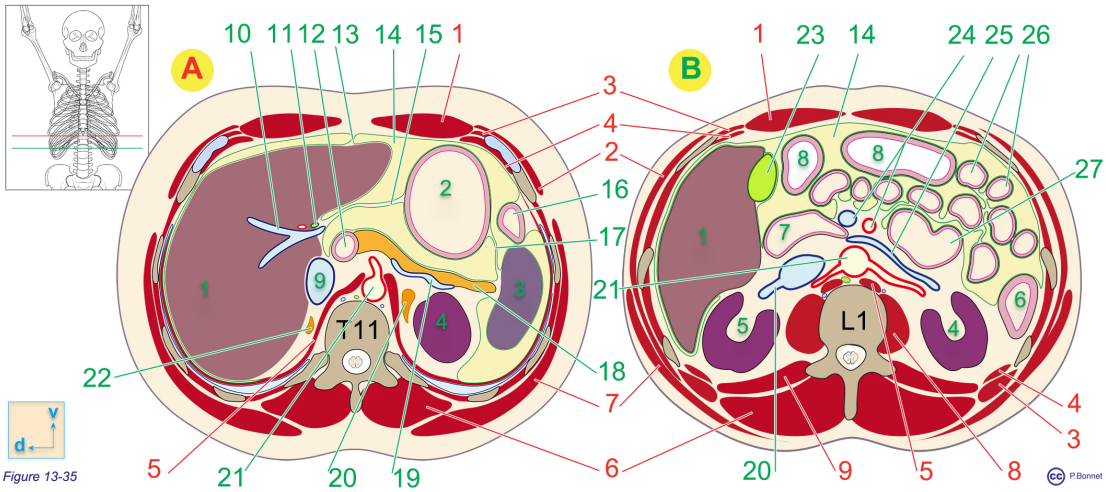

Figure 13-35 ***Coupes transversales, niveaux sur base du topogramme (approximatif)***

***A** : niveau T11, **B** : niveau L1, v = ventral, d = droit*

Structures osseuses / cartilagineuses (labels noirs)

Structures nerveuses (non labellisé): moelle épinière dans le canal rachidien

Structures musculaires (labels rouges), muscles : 1 = grand droit, 2 = oblique externe, 3 = oblique interne, 4 = transverse, 5 = diaphragme, 6 = érecteurs du rachis, 7 = grand dorsal, 8 = psoas, 9 = carré des lombes

Structures viscérales et vasculaires (labels verts) : 1 = foie, 2 = estomac (corps), 3 = rate, 4 = rein gauche, 5 = rein droit, 6 = colon descendant, 7 = 3éme duodénum, 8 = colon transverse, 9 = VCI, 10 = veine porte (ramifications), 11 = voie biliaire, 12 = 2éme duodénum, 13 = ligament falciforme, 14 = cavité péritonéale, 15 = petit épiploon, 16 = angle splénique du colon, 17 = grand épiploon, 18 = pancréas, 19 = veine splénique, 20 = surrénale gauche, 21 = aorte abdominale, 22 = surrénale droite, 23 = vésicule biliaire, 24 = vaisseaux mésentériques supérieurs, 25 = veine rénale gauche, 26 = anse jéjuno-iléales, 27 = jonction duodéno-jéjunale (angle de Treitz)

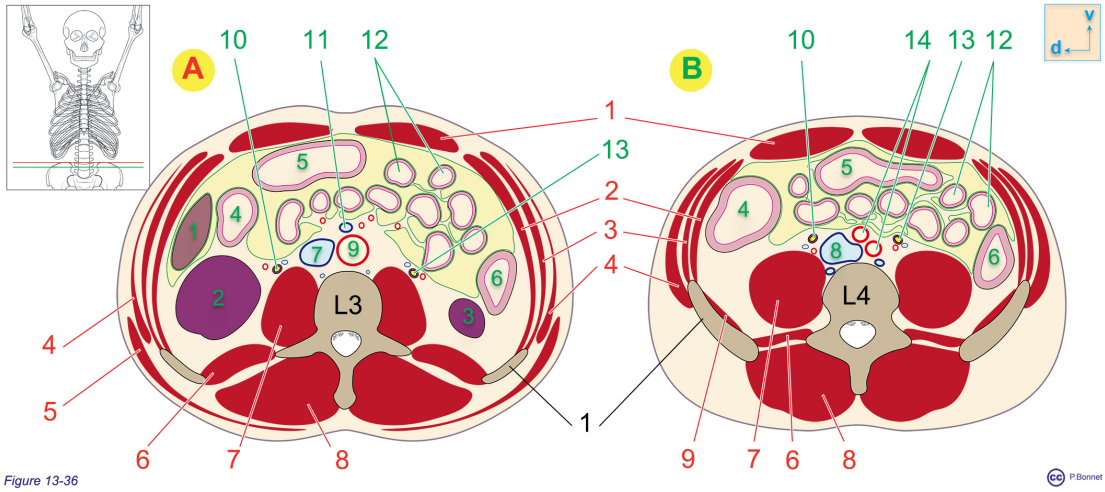

Figure 13-36 ***Coupes transversales, niveaux sur base du topogramme (approximatif)***

***A** : niveau L3, **B** : niveau L4, v = ventral, d = droit*

Structures osseuses / cartilagineuses (labels noirs) : 1 = crête iliaque

Structures nerveuses (, non labellisé): queue de cheval dans le canal rachidien

Structures musculaires (labels rouges), muscles : 1 = grand droit, 2 = transverse, 3 = oblique interne, 4 = oblique externe, 5 = grand dorsal, 6 = carré des lombes, 7 = psoas, 8 = érecteurs du rachis, 9 = iliaque

Structures viscérales et vasculaires (labels verts) : 1 = foie, 2 = rein droit, 3 = rein gauche, 4 = angle hépatique du colon, 5 = colon transverse, 6 = colon descendant, 7 = VCI, 8 = VCI (confluent des veines iliaques communes), 9 = aorte abdominale, 10 = uretère droit, 11 = veine mésentérique supérieure, 12 = anses jéjuno-iléales, 13 = uretère gauche, 14 = iliaques communes

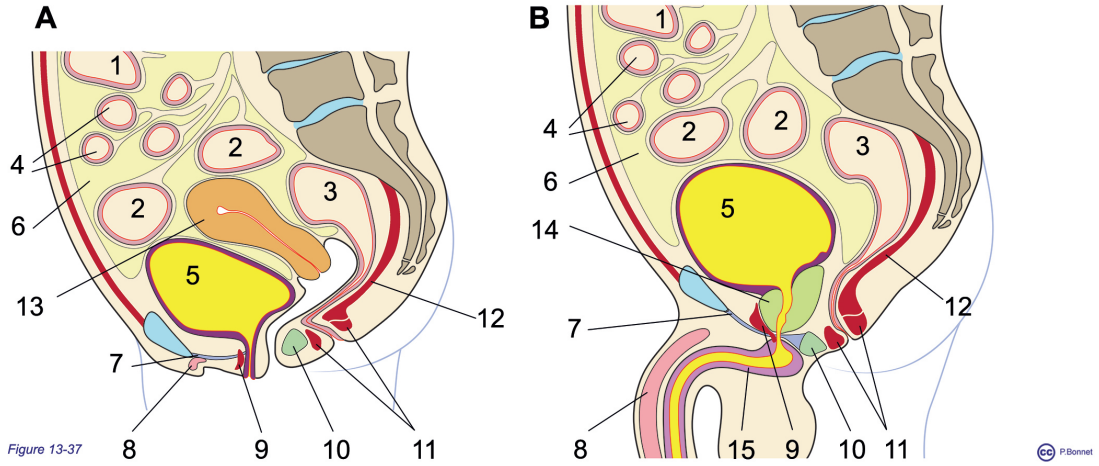

Figure 13-37 ***Coupes sagittales médianes du pelvis***

***A** : femme, **B** : homme*

1 = colon transverse, 2 = colon sigmoïde, 3 = rectum, 4 = jejunum-iléon, 5 = vessie, 6 = cavité péritonéale, 7 = membrane périnéale, 8 = tissu caverneux, 9 = sphincter uréthral strié, 10 = noyau fibreux central du périnée, 11 = sphincter strié de l'anus, 12 = muscle levator ani, 13 = utérus, 14 = prostate, 15 = tissu spongieux (non visible chez la femme dans le plan médian)

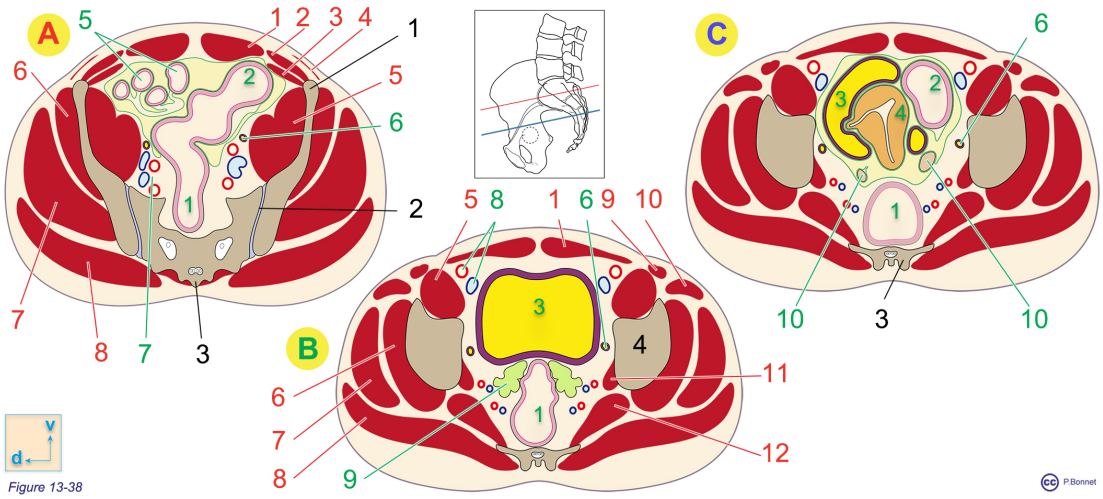

Figure 13-38 ***Coupes transversales, niveaux sur base du topogramme (approximatif)***

***A** : niveau articulation sacro iliaque, **B** : juste au dessus du cotyle, homme, **C** : juste au dessus du cotyle, femme, v = ventral, d = droit*

Structures osseuses / cartilagineuses (labels noirs) : 1 = aile iliaque (fosse), 2 = articulation sacro-iliaque, 3 = sacrum, 4 = corps de l'ilion

Structures nerveuses (non labellisé): queue de cheval dans le canal rachidien

Structures musculaires (labels rouges), muscles : 1 = grand droit, 2 = oblique interne, 3 = transverse, 4 = oblique externe, 5 = psoas-iliaque, 6 = petit fessier, 7 = moyen fessier, 8 = grand fessier, 9 = sartorius, 10 = tenseur du fascia lata, 11 = obturateur interne, 12 = piriforme

Structures viscérales et vasculaires (labels verts) : 1 = rectum, 2 = sigmoïde, 3 = vessie, 4 = utérus, 5 = anses jéjuno-iléales, 6 = uretère, 7 = vaisseaux iliaques internes / externes, 8 = vaisseaux iliaques externes, 9 = vésicules séminales, 10 = ovaire

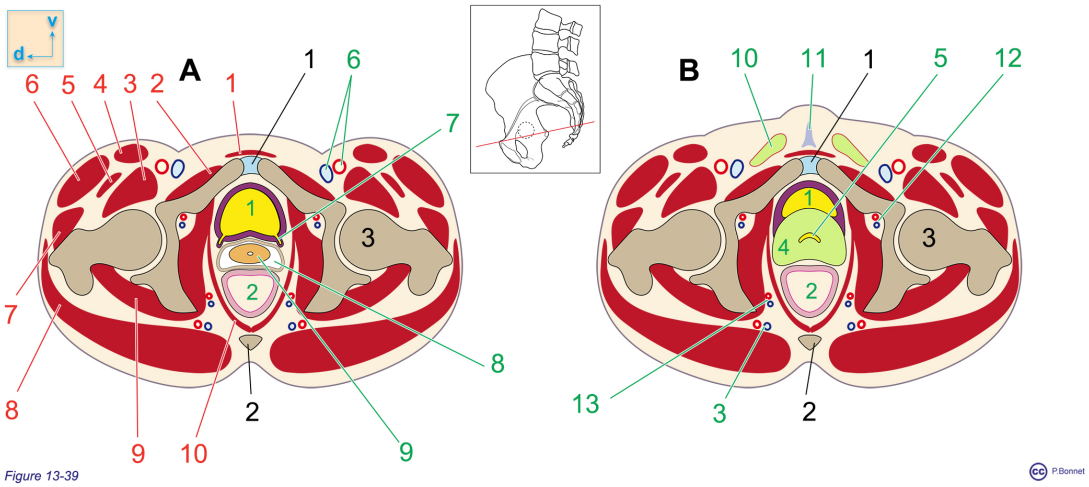

Figure 13-39 ***Coupes transversales, niveaux sur base du topogramme (approximatif)***

***A** : niveau articulation coxo-fémorale, femme **B** : niveau articulation coxo-fémorale, homme, v = ventral, d = droit*

Structures osseuses / cartilagineuses (labels noirs) : 1 = symphyse pubienne, 2 = sacrum, 3 = tête fémorale

Structures musculaires (labels rouges), muscles : 1 = grands droits, 2 = obturateur externe, 3 = psas-iliaque, 4 = sartorius, 5 = droit fémoral, 6 = tenseur fascia lata, 7 = petit fessier, 8 = grand fessier, 9 = obturateur interne, 10 = levator ani,

Structures viscérales et vasculaires (labels verts) : 1 = vessie, 2 = rectum, 3 = vaisseaux glutéaux, 4 = prostate, 5 = urèthre, 6 = vaisseaux fémoraux, 7 = uretère, 8 = cul de sac vaginal, 9 = col utérin, 10 = cordon spermatique, 11 = ligament suspenseur de la verge, 12 = vaisseaux obturateurs, 13= vaisseaux honteux

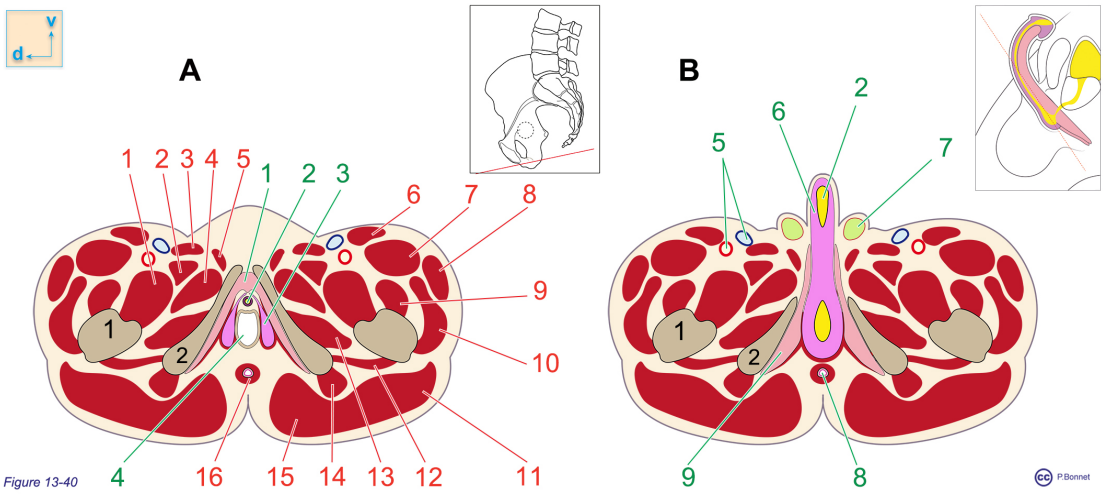

Figure 13-40 ***Coupes transversales, niveau sur base du topogramme (approximatif)***

***A** : niveau branche ischio-pubienne, femme, **B** : niveau niveau branche ischio-pubienne, homme, à droite en cartouche, plan de coupe (verge appliquée sur l'abdomen, v = ventral, d = droit*

Structures osseuses / cartilagineuses (labels noirs) : 1 = fémur, 2 = ischion et branche ischio-pubienne

Structures musculaires (labels rouges), muscles : 1 = vaste médial (quadriceps), 2 = pectine, 3 = long adducteur, 4 = court adducteur, 5 = gracile, 6 = sartorius, 7 = droit fémoral (quadriceps), 8 = tenseur fascia lata, 9 = vaste interne (quadriceps), 10 = vaste latéral (quadriceps), 11 = grand fessier, 12 = carré fémoral, 13 = grand adducteur, 14 = ischio-jambiers, 15 = grand fessier, 16 = sphincter de l'anus

Structures viscérales et vasculaires (labels verts) : 1 = tissus caverneux (femme, clitoris), 2 = urèthre, 3 = tissus spongieux (femme, bulbes du vagin), 4 = cavité vaginale, 5 = vaisseaux fémoraux, 6 = tissus spongieux (bulbe et urèthre spongieux), 7 = cordon testiculaire, 8 = rectum, 9 = tissus caverneux

CHAPITRE 14

Au terme du chapitre 14, le lecteur pourra

1. *Définir les repères cutanés et les régions des membres*
2. *Comprendre l'organisation générale des constituants d'un membre*
3. *Définir les loges musculaires principales des membres*
4. *Schématiser les axes vasculo-nerveux principaux des membres*

Introduction.

Les relations topographiques au sein des membres (figure 14-1) s'abordent en considérant le premier repère, constitué par l'axe osseux central, et ensuite les muscles organisés en couches successives.

Sous l'épiderme, on retrouve un fascia superficiel (adipeux et fibreux) et plus profondément une couche fasciale fibreuse, le fascia profond. Ce dernier délimite des loges fibreuses au sein desquelles se retrouvent des groupes musculaires ayant souvent des fonctions partiellement identiques. Ces loges peuvent constituer des compartiments clos sujets à des pathologies spécifiques (syndrome compartimental ou syndrome de loge).

Entre et au sein de ces loges et groupes musculaires, s'organisent les voies empruntées par les nerfs périphériques et les vaisseaux.

Enfin, superficiellement se localise le réseau veineux superficiel communiquant à plusieurs endroits (veines perforantes valvulées) avec le réseau profond avant de s'y aboucher totalement.

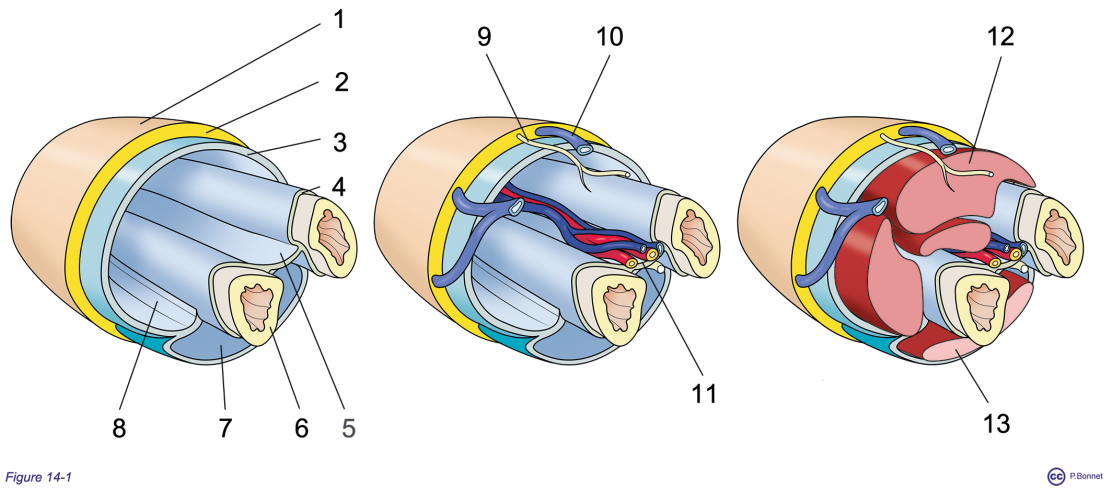

Figure 14-1 ***Constitution schématique d'un membre***

1 = revêtement cutané, 2 = fascia superficiel, 3 = fascia profond, 4 = périoste, 5 = membrane interosseuse, 6 = os, 7 = loge dorsale, 8 = loge ventrale

9 = nerf superficiel (sensitif), 10 = réseau veineux superficiel, 11 = pédicule vasculo-nerveux profond, 12 = muscle de la loge ventrale, 13 = muscle de la loge dorsale

La surface cutanée est délimitée par des lignes théoriques, tout comme au niveau du tronc, en régions spécifiques.

Sur base des approches myologique et nerveuse simplifiées telles que proposées dans la deuxième partie de cet ouvrage, ce chapitre se limitera à évoquer cette architecture tant au niveau du membre supérieur, du membre inférieur que de l'épaule et de la hanche. Une fois les ramifications nerveuses et vasculaires ainsi que les insertions musculaires maîtrisées en détail par l'étude des ouvrages anatomiques détaillés disponibles, il sera alors possible d'établir une vision topographique précise des membres.

Le chapitre 14 abordera les notions topographiques des membres dans deux sections :

L’épaule et le membre supérieur

La hanche et le membre inférieur

Section 1: Epaule et membre supérieur

Section 1 : Epaule et membre supérieur

Régions et repères de l’épaule et du membre supérieur.

Plusieurs repères osseux ou tendineux palpables sous la peau sont utilisés :

- Relief de la clavicule
- Epine de la scapula
- Angle inférieur de la scapula
- Epicondyles du coude
- Tête de l’olécrâne
- Styloïdes du poignet (radiale et ulnaire)
- Têtes des métacarpiens
- Articulations interphalangiennes
- Tabatière anatomique

Des lignes théoriques délimitent des régions antérieures et postérieures :

- Trigone clavi-pectoral
- Région infraclaviculaire
- Région axillaire
- Région deltoïdienne

- Régions brachiales antérieure et postérieure
- Régions cubitales antérieure et postérieure
- Régions antébrachiales antérieure et postérieure
- Régions du carpe antérieure et postérieure
- Face palmaire et dos de la main

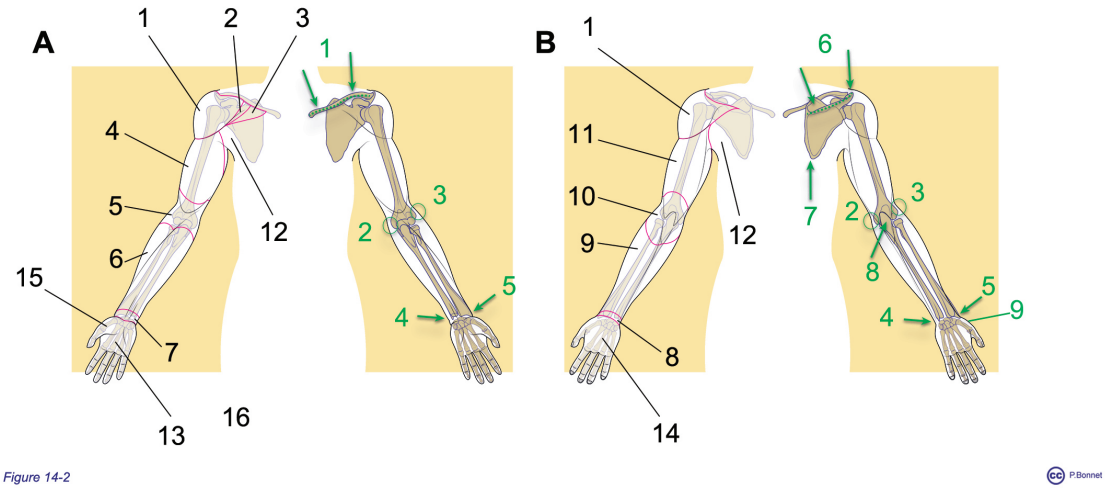

Figure 14-2 ***Repères superficiels de l'épaule et du membre supérieur***

***A** : vue de face, **B** : vue de dos*

1 = région deltoïdienne , 2 = trigone clavi-pectoral, 3 = région infra-claviculaire, 4 = région brachiale antérieure, 5 = région cubitale antérieure, 6 = région antébrachiale antérieure, 7 = région antérieure du carpe, 8 = région postérieure du carpe, 9 = région antébrachiale postérieure, 10 = région cubitale postérieure, 11 = région brachiale postérieure, 12 = région axillaire, 13 = face palmaire de la main, 14 = dos de la main, 15 = éminence thénar, 16 = éminence hypothénar

1 = relief claviculaire, 2 = épicondyle médial, 3 = épicondyle latéral, 4 = styloïde ulnaire, 5 = styloïde radiale, 6 = épine de la scapula, 7 = angle inférieur de la scapula, 8 = olécrâne, 9 = tabatière anatomique

Organisation interne de l’épaule et du membre supérieur.

Autour des éléments osseux (cage thoracique, scapula, clavicule, os du membre supérieur), les muscles décrits (voir figures 5-92, 94, 95, 96, 97 et 98) dessinent les trajets neuro-vasculaires du membre supérieur :

- L’artère subclavière atteint l’épaule entre les scalènes moyen et antérieur, la veine passant devant le scalène antérieur. Ces vaisseaux deviennent axillaires en regard du bord postérieur de la clavicule et après avoir irrigué l’épaule et une partie de la paroi thoracique latérale, donneront naissance aux vaisseaux brachiaux en regard du bord inférieur du muscle grand rond.
- L’artère brachiale descend vers le coude en arrière des muscles de la loge antérieure, donne des branches destinées à la face postérieure du bras et au coude ou elle se termine en artères radiale et ulnaire.
- L’artère radiale court latéralement en donnant différentes collatérales vers le poignet puis la main pour rejoindre l’artère ulnaire par des arcades anastomotiques (profonde et superficielle).
- L’artère ulnaire court médialement en donnant différentes collatérales, dont une artère interosseuse, vers le poignet puis la main pour rejoindre l’arcade palmaire.

L’innervation du membre supérieur dépend du plexus brachial formé à partir des rameaux ventraux des nerfs spinaux de C3 à C8 (avec contribution de T1) (voir figure 8-42). Ce plexus s’organise en troncs (supérieur, moyen et inférieur) et faisceaux qui entourent l’axe vasculaire artério-veineux axillaire avant de donner les nerfs périphériques du membre supérieur.

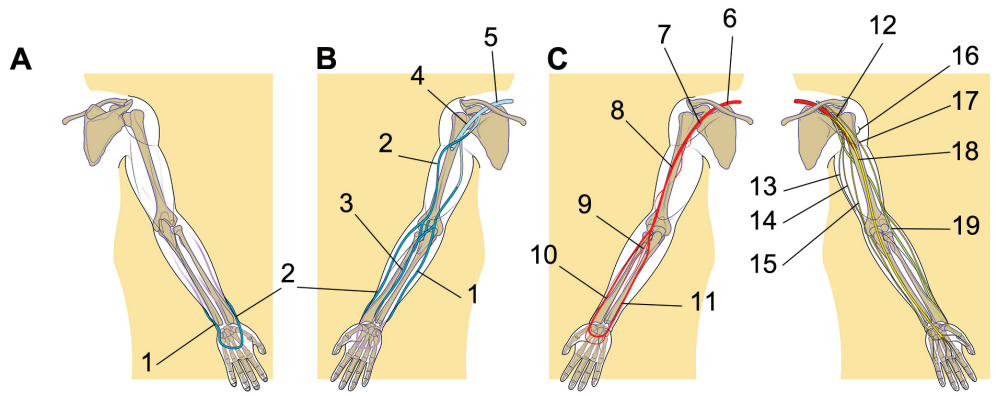

Figure 14-3 P.Bonnet

Figure 14-3 ***Organisation schématique vasculo-nerveuse du membre supérieur***

***A** : vue de dos, réseau veineux superficiel : 1 = veine basilique, 2 = veine céphalique*

***B** : vue de face, réseau veineux superficiel : 1 = veine basilique, 2 = veine céphalique, 3 = veine médiane antébrachiale, 4 = veine axillaire, 5 = veine sous-clavière*

***C** : vue de face,*

à droite réseau artériel : 6 = artère sous-clavière, 7 = artère axillaire, 8 = artère brachiale, 9 = artère interosseuse,10 = artère radiale,11 = artère ulnaire

à gauche, nerfs : 12 = plexus brachial, 13 = nerf cutané médial du bras, 14 = nerf cutané médial de l'avant-bras, 15 = nerf ulnaire, 16 = nerf axillaire, 17 = nerf musculo-cutané, 18 = nerf médian, 19 = nerf radial

Les muscles de l'épaule et du membre supérieur sont entourés d'un fascia profond en continuité avec les fascias du thorax (dos, nuque, face antérieure). Ces fascias dessinent

- Un espace axillaire
- Des loges antérieure et postérieure au niveau du bras
- Des loges antérieure et postérieure au niveau de l'avant-bras

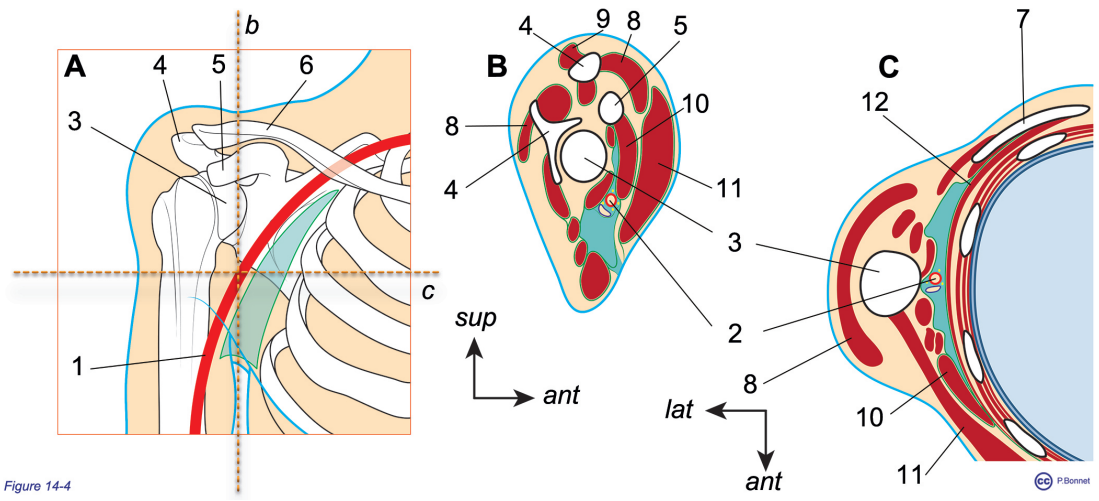

Figure 14-4 ***Fascia de l'épaule : fosse axillaire (turquoise)***

***A** : vue de face, **B** : coupe selon « b », **C** : coupe selon « c »*

1 = axe artériel, 2 = artère et veine axillaire, 3 = humérus, 4 = acromion, 5 = apophyse coracoïde, 6 = clavicule, 7 = scapula, 8 = muscle deltoïde, 9 = muscle trapèze, 10 = muscle petit pectoral, 11 = muscle grand pectoral, 12 = muscle dentelé antérieur

Au niveau du bras la loge antérieur comporte les muscles fléchisseurs du coude et la loge postérieur l'extenseur.

Au niveau de l'avant-bras, la loge antérieure se divise en 4 plans

- Le plan superficiel essentiellement fléchisseur du poignet et ayant son origine sur le bord latéral de l'humérus et surtout sur son épicondyle médial
- Le plan du muscle fléchisseur superficiel des doigts
- Le plan des muscles fléchisseurs profonds des doigts
- Le plan profond visible sur les extrémités proximale et distale (supinateur et pronateur)

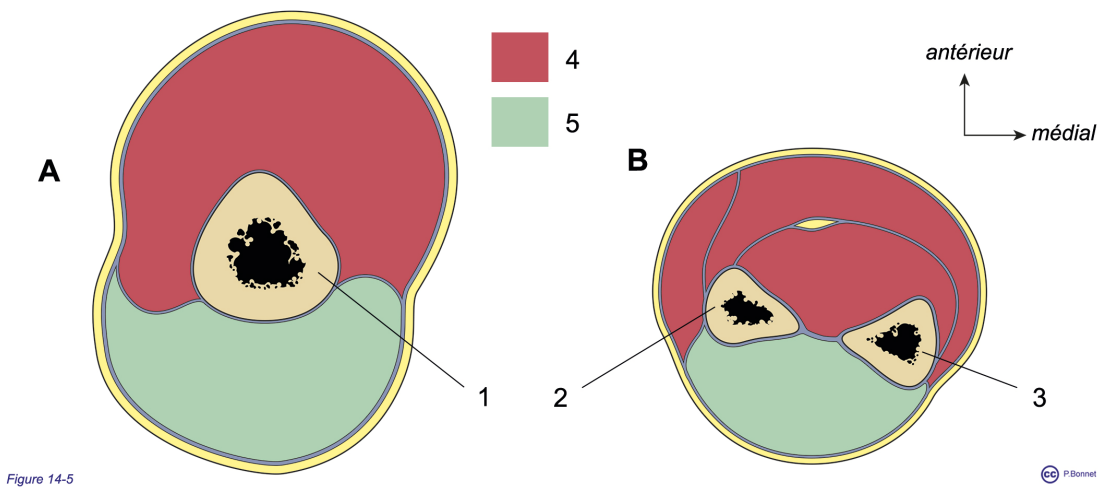

Figure 14-5 | ***Loges du bras et de l'avant bras, coupes transversales au niveau moyen***

***A** : Bras, **B** : avant-bras*

1 = humérus, 2 = radius, 3 = ulna, 4 = loges antérieures, B = loges postérieures

Au niveau de l'avant-bras, la loge postérieure se divise en 2 plans

- Le plan superficiel comporte des muscles extenseurs (du poignet et des doigts)
- Le plan profond comporte des muscles assurant la mobilité des deux premiers rayons (pouce et index).

L'organisation interne du poignet, de la main et des doigts est extrêmement complexe de par les insertions musculaires, tendineuses et osseuses qu'elle comporte. Au niveau de la face antérieure du poignet, les os du carpe dessinent avec les ligaments (ligament annulaire du carpe) un canal (canal carpien) où s'organisent le passage des tendons à destination digitale, combiné avec celui des nerfs et vaisseaux.

Entre la couche cutanée et les fascias profonds, on retrouve un fascia superficiel essentiellement adipeux où court le réseau superficiel veineux (voir figure 6-44). Celui-ci naît à la face dorsale de la main pour rejoindre la face antérieure de l'avant-bras. Au plis du coude, ce réseau reçoit une veine antébrachiale et communique avec les voies veineuses profondes tout en se prolongeant superficiellement au niveau du bras par

- médialement la veine basilique qui traverse finalement le fascia profond pour rejoindre les veines brachiales.
- latéralement, la veine céphalique qui remonte superficiellement vers l'épaule pour rejoindre la veine subclavière au niveau du sillon delto-pectoral.

Section 2 : Hanche et membre inférieur

Section 2 : Hanche et membre inférieur

Régions et repères de la hanche et du membre inférieur.

Plusieurs repères osseux ou tendineux palpables sous la peau sont utilisés :

- Relief de l'os coxal : épine iliaque antéro-supérieure, crête iliaque, pubis, ischion et ligament inguinal
- Os fémoral : grand trochanter, épicondyles
- Patella et ligament patellaire
- Tibia : tubérosité tibiale antérieure, crête tibiale et malléole médiale
- Fibula : tête et malléole latérale
- Calcanéum : tubérosité (insertion du tendon calcanéen (tendon d'Achille))
- Métatarsien : base du cinquième, tête du premier
- Aponévrose plantaire

Des lignes théoriques délimitent des régions

- antérieures
    - région fémorale antérieure séparée par le relief des muscles sartorius et long adducteur en

    - trigone fémoral
    - région quadricipitale
    - région antérieure du genou
    - région crurale antérieure
    - région talo-crurale antérieure
    - dos du pied
- postérieures
    - région glutéale
    - région fémorale postérieure
    - région postérieure du genou (creux poplité)
    - région crurale postérieure
    - région talo-crurale postérieure
    - région calcanéenne (talon)
    - plante du pied

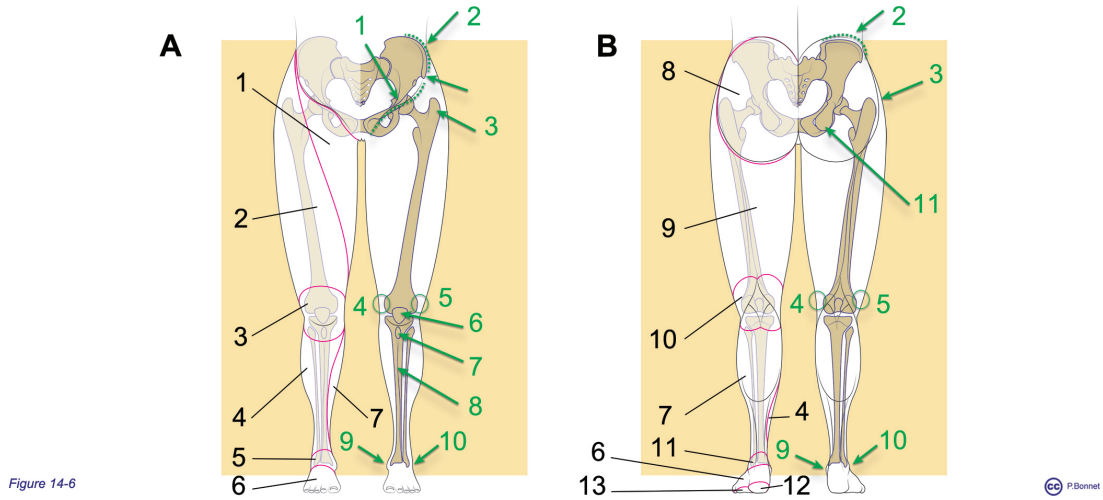

Figure 14-6 ***Repères superficiels de la hanche et du membre inférieur***

***A** : vue de face, **B** : vue de dos*

1 = trigone fémoral, 2 = région quadricipitale, 3 = région antérieure du genou, 4 = région crurale antérieure, 5 = région talo-crurale antérieure, 6 = dos du pied, 7 = région crurale postérieure, 8 = région glutéale, 9 = région fémorale postérieure, 10 = creux poplité, 11 = région talo-crurale postérieure, 12 = talon, 13 = plante du pied

1 = ligament inguinal 2 = crête iliaque, 3 = grand trochanter, 4 = épicondyle médial, 5 = épicondyle latéral, 6 = patella, 7 = tubérosité tibiale, 8 = crête tibiale, 9 = malléole médiale, 10 = malléole latérale, 11 = tubérosité ischiatique

Organisation interne de la hanche et du membre inférieur.

Autour des éléments osseux (os coxal, sacrum et os du membre inférieur), les muscles décrits (voir figures 5-85, 88, 99, 100, 101, 102 et 103) dessinent les trajets neuro-vasculaires du membre inférieur :

- Le membre inférieur reçoit sa vascularisation en partie des vaisseaux glutéaux et de l'artère obturatrice issus de l'iliaque interne et principalement de l'artère fémorale issue de l'artère iliaque externe.
    - L'artère fémorale débute après le passage de l'axe ilio-fémoral sous le ligament inguinal (palpation du pouls fémoral) court au-devant du grand adducteur qu'elle traverse pour devenir artère poplitée (face postérieure du genou). Elle donne plusieurs collatérales dont l'artère fémorale profonde (artère profonde de la cuisse) qui donnera des perforantes postérieures réalisant des cercles anastomotiques avec le réseau glutéal.
    - L'artère poplitée palpable au centre du creux poplité, se termine en artère tibiale antérieure qui se dirige dans la loge antérieure de la jambe et en artère tibiale postérieure
    - L'artère tibiale antérieure court au devant de la membrane interosseuse pour rejoindre le dos du pied où elle est palpable.
    - L'artère tibiale postérieure court profondément et donne l'artère fibulaire qui descend latéralement vers la malléole latérale. Elle rejoint la région rétro-malléolaire médiale où elle est palpable pour se diviser en artères plantaires médiale et latérale.
    - La circulation veineuse comporte un réseau profond et un réseau superficiel. Le réseau profond est parallèle au réseau artériel et comporte , pour les axes vasculaires de petit calibre, deux ou trois veines pour une artère.
    - Entre la couche cutanée et les fascias profonds, on retrouve un fascia superficiel essentiellement adipeux où court le réseau superficiel veineux (voir figure 6-44) qui communique tout au long de son parcours avec le réseau profond via des veines perforantes valvulées. Le réseau superficiel naît à la face dorsale du pied en formant une anse dont les deux extrémités vont rejoindre au niveau de la cheville, la face dorsale de la jambe :
    - Latéralement, la petite veine saphène passe en arrière de la malléole latérale pour rejoindre la face dorsale de la jambe et se jeter dans le

réseau profond au niveau poplité. A partir de ce niveau, le réseau veineux profond constitué en amont de veines satellites donne une veine unique parallèle au réseau artériel.
    - Médialement, la grande veine saphène passe au-devant de la malléole médiale pour courir ensuite sur la face médiale de la jambe puis de la cuisse et rejoindre le triangle fémoral où elle dessine une crosse en se jetant dans la veine fémorale.
- L'innervation du membre inférieur dépend (voir figure 8-42)
    - du plexus lombaire formé à partir des rameaux ventraux des nerfs spinaux de L1 à L5
    - du plexus sacro-coccygien formé à partir des rameaux ventraux des nerfs spinaux S1à S5 et cox.
        - Le plexus lombaire est issu de la région lombaire, il s'organise ventralement aux muscles carré des lombes et iliaque, au pourtour du muscle psoas. Les nerfs issus de ce plexus et destinés au membre inférieur quittent la région lombaire en passant sous le ligament inguinal ou passent par le pelvis (nerf obturateur > canal obturateur et tronc lombo sacré)
        - Le plexus sacro-coccygien se forme sur la face ventrale du muscle piriforme, ses branches à destination du membre inférieur (nerf sciatique) et du périnée quittent le pelvis par le grand foramen sciatique.
        - Au niveau ventral de la cuisse, les nerfs (plexus lombaire) suivent le plan de l'axe vasculaire dans la loge antérieure. Au niveau dorsal de la cuisse, le nerf sciatique (plexus sacro-coccygien) court dans la loge postérieure entre les muscles ischio-jambiers pour atteindre la région poplitée puis assurer l'innervation de la jambe et du pied. Le nerf obturateur atteint la loge musculaire postérieure, partie médiale, par le canal obturateur au sein du trou obturé de l'os coxal.

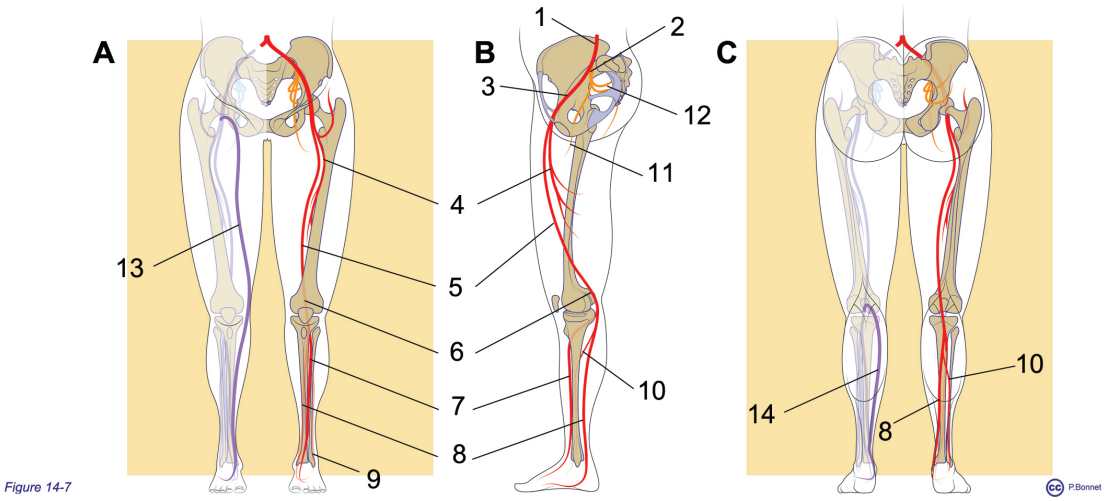

Figure 14-7 ***Organisationvasculaireschématique du membre inférieur***

***A** : vue de face, **B** : vue de profil interne du membre inférieur droit, **C** : vue de dos*

1 = artère iliaque commune, 2 = artère iliaque interne, 3 = artère iliaque externe, 4 = artère fémorale profonde, 5 = artère fémorale, 6 = artère poplitée, 7 = artère tibiale antérieure, 8 = artère tibiale postérieure, 9 = malléole latérale, 10 = artère fibulaire, 11 = artère obturatrice, 12 = artères glutéale, 13 = grande veine saphène, 14 = petite veine saphène

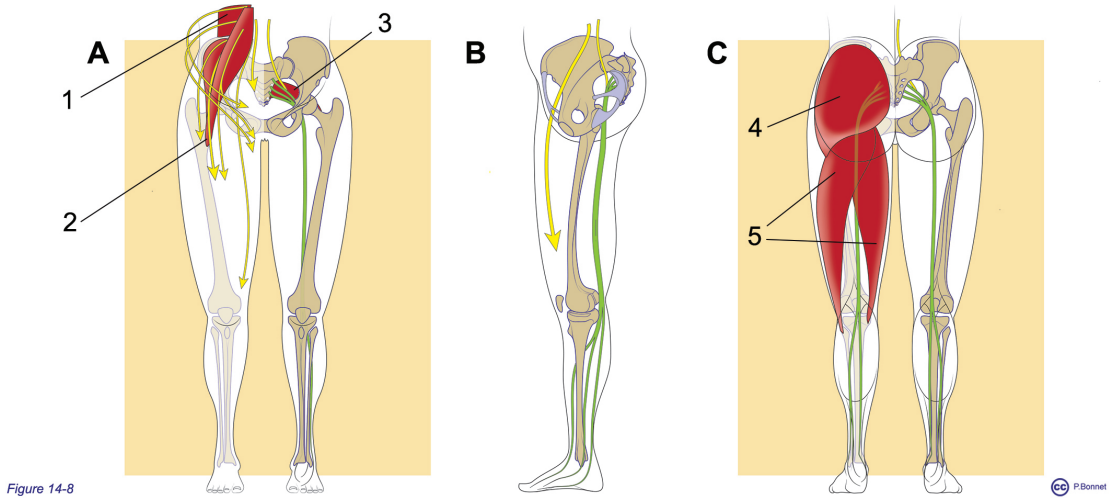

Figure 14-8 ***Organisation nerveuse schématique du membre inférieur***

***A** : vue de face, **B** : vue de profil interne du membre inférieur droit, **C** : vue de dos*

1 = muscle carré des lombes, 2 = muscle psoas-iliaque, 3 = muscle piriformis, 4 = muscle grand fessier, 5 = muscles ischio-jambiers

En jaune les nerfs issus du plexus lombaire, en vert les nerfs issus du plexus sacro-coccygien (nerf ischiatique ou sciatique)

Les muscles de la hanche et du membre inférieur sont entourés d'un fascia profond. Au nveau du bassin, ce fascia s'insère sur les crêtes iliaques, le ligament inguinal, le pubis et les branches ischio-pubiennes, réalisant pour chaque membre inférieur deux manchons aponévrotiques séparés par les espaces fasciaux du périnée sans communiquer avec eux. Les espaces sous fasciaux du périnée sont par contre, antérieurement, en continuité avec ceux de l'abdomen. Au niveau de la cuisse (figure 14-9), le fascia profond est épais et constitue le fascia lata, renforcé par une bandelette aponévrotique latérale (tractus ilio-tibial) tendue par un muscle inséré sur l'épine iliaque antéro-supérieure (tenseur du fascia lata compris dans l'enveloppe fasciale). Ce fascia comporte également en son sein le muscle sartorius. Au niveau de la région glutéale, le fascia lata est en continuité avec le

fascia glutéal. Distalement, le fascia lata se fixe sur la patella, les condyles du tibia et envoie des septums vers l'os fémoral, l'un médial, l'autre latéral séparant la cuisse en loges (figure 14-10)

- antérieure, comportant le muscle quadriceps, et à laquelle est accolée une loge pour le muscle sartorius
- postérieure comportant les muscles médiaux (adducteurs, pectiné, gracile et obturateur externe) et les muscles postérieurs (ischio-jambiers)

Au niveau de la jambe, le fascia crural prolonge les insertions caudales du fascia lata (et postérieurement le fascia poplité) et descend vers deux épaississements au niveau du cou du pied, les retinaculums des extenseurs et des fléchisseurs. Le fascia crural adhère au périoste de la face tibiale antérieure. Avec la membrane interosseuse, il divise la jambe en loges

- antérieure comportant des muscles extenseurs des orteils et fléchisseur du pied
- latérale comportant des muscles extenseurs et éverseurs du pied
- postérieure divisée en plans
    - superficiel comportant le triceps sural et le plantaire, fléchisseurs de la jambe et extenseurs du pied
    - profond comportant des muscles inverseurs et extenseurs du pied ainsi que des muscles fléchisseurs des orteils (commun et de l'hallux)

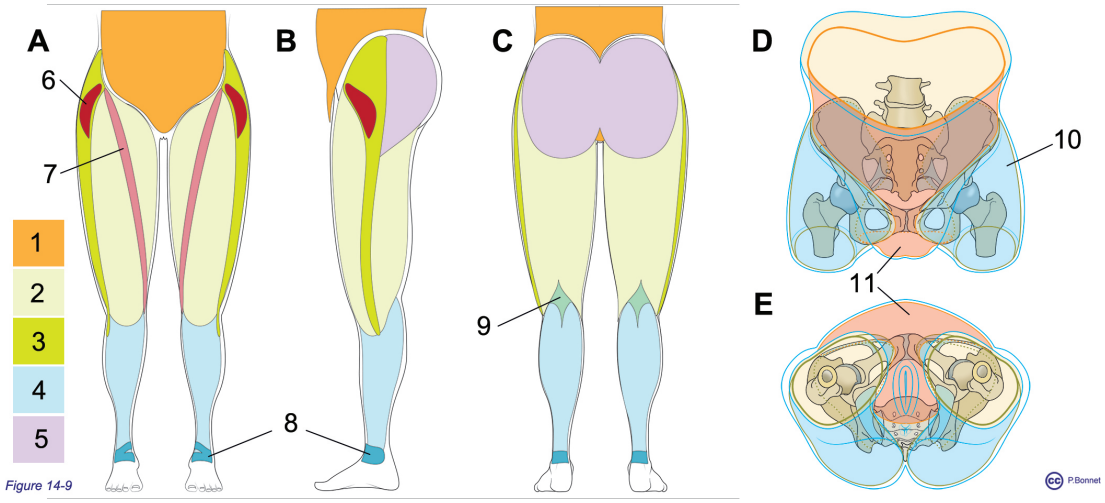

Figure 14-9 ***Fascias du membre inférieur, jonction avec les fascias thoraco-abdominaux***

***A** : vue de face, **B** : vue de profil interne du membre inférieur droit, **C** : vue de dos*

1 = fascias toraco-abdominaux et périnéaux, 2 = fascia lata, 3 = tractus ilio-tibial, 4 = fascia crural, 5 = fascia glutéal, 6 = muscle tenseur du fascia lata, 8 = rétinaculum, 9 = fascia poplité

***D** : vue de face en 3D des fascias du membre inférieur (= 10) et thoraco abdominaux (= 11)*

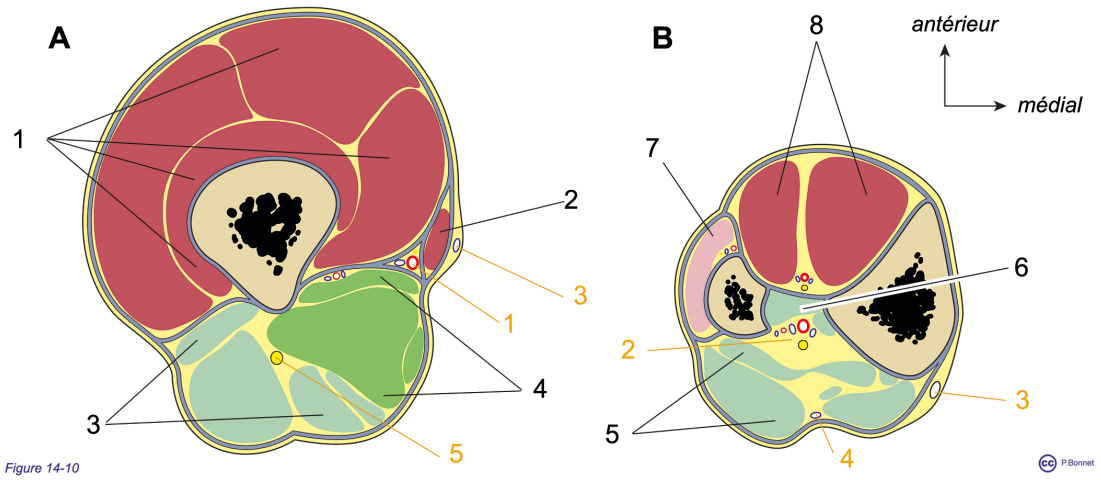

Figure 14-10 ***Loges de la cuisse et de la jambe, principaux muscles, vaisseaux et nerfs***

***A** : coupe transversale de la cuisse au 1/3 moyen de la diaphyse fémorale **B** : coupe transversale de la jambe au 1/3 moyen des diaphyses tibiale et fibulaire*

A loge antérieure, 1 = muscle quadriceps, 2 = muscle sartorius, loge postérieure, 3 = muscles ischio-jambiers, 4 = groupe musculaire médial (adducteurs)

B loge postérieure, 5 = muscle triceps sural, 6 = muscles fléchissseurs, loge latérale 7 = muscle fibulaire, loge antérieure, 8 = muscles extenseurs

1 = vaisseaux fémoraux, 2 = artère tibiale postérieure et nerf tibial, 3 = grande veine saphène, 4 = petite veine saphène, 5 = nerf ischiatique

L'organisation interne du pied et des orteils est complexe de par les insertions musculaires, tendineuses et osseuses qu'elle comporte. Au niveau des malléoles et du dos du pied, les retinaculums organisent les passages des tendons à destinations digitales combinés avec ceux des nerfs et vaisseaux.